

تأثیر جابه‌جایی لاپاروسکوپیک عروق گذر کننده از پل تحتانی کلیه در تنگی لگنچه به حالت: مطالعه‌ی مقطعی ۵ ساله

مهرداد محمدی سیجانی^۱، صادق صبوحی^۲، منا توپسرکانی^۲

مقاله پژوهشی

چکیده

مقدمه: تنگی لگنچه به حالت، از بیماری‌های شایع سیستم ادراری است. با توجه به مطالعات مقطعی کوتاه مدت در مورد نقش عروق گذر کننده از پل تحتانی کلیه، در این مطالعه تأثیر جابه‌جایی عروق گذر کننده از پل تحتانی کلیه در درمان بیماران دچار تنگی لگنچه به حالت، قبل و بعد از عمل جراحی به روش لاپاروسکوپیک، در یک پی‌گیری ۵ ساله، مورد بررسی قرار گرفت.

روش‌ها: در این مطالعه‌ی مقطعی، ۲۴ بیمار دارای عروق گذر کننده از کلیه، تحت انجام جابه‌جایی عروق از پل تحتانی کلیه، با عمل جراحی لاپاروسکوپیک قرار گرفتند. برای بیماران، قبل از جراحی، ۱ و ۶ ماه پس از عمل جراحی، اسکن Diethylene triamine pentacetic acid (DTPA)، انجام شد و بیماران، تحت پی‌گیری سالیانه به مدت ۵ سال قرار گرفتند.

یافته‌ها: ۲۴ نفر با متوسط سنی $12/99 \pm 28/04$ سال (۵۸/۳ درصد مذکر)، متوسط بستری $0/69 \pm 3/29$ روز، مبتلا به تنگی لگنچه به حالت وارد مطالعه شدند. حجم متوسط خونریزی، $7/48 \pm 151/99$ میلی‌لیتر بود. در تمام بیماران، عملکرد کلیه پس از عمل جراحی، نسبت به قبل از عمل جراحی، بهبود داشت و میزان موفقیت روش جراحی معادل ۱۰۰ درصد به دست آمد؛ به طوری که در اسکن DTPA، تمام بیماران از درجه‌ی تنگی شدید به درجه‌ی خفیف رسیده بودند.

نتیجه‌گیری: جابه‌جایی عروق گذر کننده از پل تحتانی کلیه، در درمان بیماران دچار تنگی لگنچه به حالت به روش لاپاروسکوپیک، باعث موفقیت ۱۰۰ درصد و بهبود عملکرد کلیه‌ها، با کمترین میزان عوارض و خونریزی گردید. مطالعات بیشتر به ویژه در افراد با سن کمتر از ۲ سال و دارای گروه شاهد پیشنهاد می‌گردد.

واژگان کلیدی: تنگی لگنچه به حالت، عروق، کلیه، لاپاروسکوپیک

ارجاع: محمدی سیجانی مهرداد، صبوحی صادق، توپسرکانی منا. تأثیر جابه‌جایی لاپاروسکوپیک عروق گذر کننده از پل تحتانی کلیه در تنگی لگنچه به حالت: مطالعه‌ی مقطعی ۵ ساله. مجله دانشکده پزشکی اصفهان ۱۳۹۶؛ ۳۵ (۴۲۰): ۱۳۴-۱۲۸

بیهوشی و هزینه‌ی مناسب، قدم اول تشخیصی در UPJO، به طور تقریبی در تمام موارد، پیلوگرام داخل وریدی (Intravenous pyelogram یا IVP) می‌باشد و فقط در بیمارانی که دچار هیدرونفروز شدید باشند و یا نتیجه‌ی IVP آن‌ها مشکوک باشد، از دیگر روش‌های تصویربرداری نظیر اسکن DTPA و پیلوگرافی رتروگرید (Retrograde pyelography یا RPG) استفاده می‌گردد (۴). استاندارد طلایی درمان UPJO، انجام پیلوپلاستی Dismembered می‌باشد که اولین بار، توسط Anderson و Hynes در سال ۱۹۴۹ معرفی گردید (۵)، اما در مواردی که علت UPJO، عبور عرضی عروق کلیوی بوده باشد، از روش‌های جایگزین، استفاده می‌گردد.

مقدمه

تنگی محل اتصال لگنچه به حالب (UPJO یا Ureteropelvic junction obstruction)، از بیماری‌های شایع سیستم ادراری است و به طور معمول، با تنگی مادرزادی قسمت پروگزیمال حالب، با یا بدون عبور عرضی عروق کلیوی پل تحتانی (Crossing renal vessel)، تعریف می‌گردد (۱). تظاهرات این بیماری متفاوت و عبارت از درد پهلوها، تهوع و استفراغ و حتی عفونت ادراری، به ویژه پیلونفریت می‌باشند که با مشاهده‌ی اتساع لگنچه و کالیس‌ها (Pelviclectasis) در سونوگرافی، مورد تردید قرار می‌گیرد (۲-۳). بنابراین، به علت تهاجمی نبودن، عدم نیاز به

۱- دانشیار، گروه ارولوزی، دانشکده‌ی پزشکی، دانشگاه علوم پزشکی اصفهان، اصفهان، ایران

۲- دانشجوی پزشکی، کمیته‌ی پژوهش‌های دانشجویان، دانشکده‌ی پزشکی، دانشگاه علوم پزشکی اصفهان، اصفهان، ایران

Email: m.tuysserkani@hotmail.com

نویسنده‌ی مسؤؤل: منا توپسرکانی

روش‌ها

در این مطالعه‌ی تحلیلی-مقطعی، تمام بیمارانی که از فروردین ماه ۱۳۸۹ تا پایان سال ۱۳۹۴ در بیمارستان الزهراء (س) اصفهان، مبتلا به UPJO بودند، شامل ۸۰ نفر، مورد بررسی قرار گرفتند. از این تعداد، ۲۴ نفر مبتلا به UPJO ناشی از Crossing renal vessel (CRV)، که ضمن داشتن اندیکاسیون عمل جراحی و دو کلیه‌ی سالم، تحت عمل جراحی لاپاروسکوپی پیلوپلاستی قرار گرفتند، بررسی شدند. بیماران مبتلا به UPJO بدون عروق گذر کننده‌ی نابه‌جا و یا نیاز به عمل جراحی Laparoscopic dismembered pyeloplasty از مطالعه حذف شدند. سایر معیارهای خروج از مطالعه، شامل لغو شدن عمل جراحی، عدم دسترسی به بیمار برای تکمیل اطلاعات بعد از عمل به عللی نظیر فوت بیمار و عدم رضایت بیمار برای همکاری بود.

جمع‌آوری اطلاعات بر اساس چک لیست محقق‌ساخته شامل اطلاعات دموگرافیک (سن، جنسیت، قد و وزن) و سوابق بیماری (مدت زمان بستری در بیمارستان، مدت زمان عمل، سمت درگیر، سطح هموگلوبین سرمی، سطح کراتینین ادراری و عوارض حین و پس از عمل جراحی) بود، انجام شد. این اطلاعات، از طریق پرونده‌ی بالینی افراد، استخراج و یادداشت شد.

پس از کسب اجازه از کمیته‌ی اخلاق دانشگاه علوم پزشکی اصفهان، بیمارانی که با علایمی نظیر درد پهلوها، عفونت ادراری مکرر، هماچوری و علایمی مشکوک به UPJO به اورولوژیست واحد مراجعه کردند، با توجه به نظر متخصص مربوط، تحت IVP و اسکن DTPA قرار گرفتند. در صورت شک به UPJO، از پیلوگرافی رتروگرید استفاده شد. سپس، بیمار در صورت داشتن اندیکاسیون‌های عمل جراحی لاپاروسکوپی پیلوپلاستی اعم از وجود علایم انسدادی، اختلال پیش‌رونده‌ی عملکرد کلیوی و یا داشتن سنگ و یا عفونت مکرر مجاری ادراری فوقانی، کاندیدای عمل جراحی لاپاروسکوپی به شرط نداشتن کنترااندیکاسیون‌های مربوط به آن شد. کنترااندیکاسیون‌های مطلق این عمل جراحی شامل اختلالات انعقادی اصلاح نشده، عفونت ادراری فعال درمان نشده و نداشتن شرایط قلبی-ریوی مناسب عمل بود. بیماران پس از تأیید تشخیص، تحت عمل لاپاروسکوپی قرار گرفتند.

در صورتی که بیماران دچار عروق گذر کننده نیز بودند، جراحی Laparoscopic transposition of vessel برای آن‌ها انجام می‌شد. در این روش، ورید، آزاد و پس از Double ligate کردن، قطع گردید. پس از آن، شریان، آزاد و با یک فلپ از ژروتا به بالای لگنچه متصل شد. پارانشیم کلیه از لحاظ ایسکمی و سپس، لگنچه از لحاظ تخلیه، بررسی شد و آن‌گاه، درن پن رز (Penrose drain) قرار داده شد.

عروق گذر کننده از پل تحتانی کلیه (Crossing renal vessel) که گاهی عروق نابه‌جا نیز خوانده می‌شوند، عروق سگمنتال (Segmental) هستند که یا از شریان کلیوی یا به طور مستقیم از آئورت منشعب می‌شوند و به طور معمول گونه‌های طبیعی هستند (۶). وجود این عروق در اغلب موارد، تشخیص داده نشده و بیمار، با عود مکرر UPJO مراجعه می‌کند (۶). نتایج مطالعات مختلف، نشان می‌دهد که انسداد محل اتصال لگنچه به حالب در نوزادان و شیرخواران، به طور معمول به صورت Intrinsic می‌باشد؛ در حالی که در کودکان بزرگ‌تر، به طور معمول با وجود عبور عرضی عروق کلیوی پل تحتانی و چسبندگی باندهای فیروز همراهی دارد (۷)؛ به طوری که بین ۱۱-۶ درصد از موارد UPJO، ناشی از این عروق گذر کننده است (۸-۱۰).

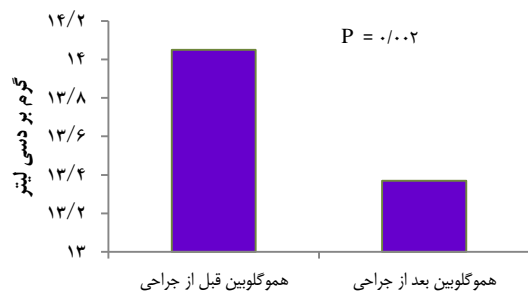
به منظور درمان این اختلال، برای اولین بار در سال ۱۹۵۱، Hellstrom و همکاران، تغییر محل عروق عرضی کلیه (Vascular relocation) را به عنوان درمان مناسب UPJO ناشی از عبور عرضی عروق کلیوی، معرفی کردند (۱۱)؛ این روش، به آسانی با لاپاروسکوپی، انجام شد و نیاز به آنستوموز و استنت‌گذاری حالب را برطرف کرد (۱۲) و به عنوان روشی سالم و قابل انجام در مراکز مختلف، به نظر می‌رسد در موارد UPJO ناشی از عبور عرضی عروق کلیوی در کودکان، جایگزین مناسبی برای پیلوپلاستی Dismembered باشد (۱۳).

در مطالعه‌ی انجام شده بر روی بیماران UPJO دارای عروق گذر کننده‌ی نابه‌جا، مشاهده شده است که در صورت قطع ورید قدیمی گذر کننده و جابه‌جایی شریان قدیمی گذر کننده به موقعیتی بالاتر و عدم انجام Dismembered pyeloplasty، نتایج قابل قبولی در پی‌گیری ۹ ماهه بیماران به دست می‌آید (۱۴). عدم نشت ادرار و تشکیل Urinoma، عدم نیاز به استفاده از Double J stent و مدت زمان کمتر بستری در بیمارستان را می‌توان از ویژگی‌های این روش جراحی نام برد. درصد موفقیت بالاتر، ناخوشی کمتر، درد کمتر و به طور طبیعی احتیاج کمتر به ضد دردها، کمتر بودن اسکارهای جراحی و خونریزی کمتر حین عمل نیز از دیگر ویژگی‌های جراحی لاپاروسکوپی نسبت به جراحی باز می‌باشد. از عوارض این روش جراحی، می‌توان به تب در بعضی از بیماران اشاره کرد (۱۹-۱۵).

با وجود محاسن این روش جراحی، مطالعات اندکی در این باره انجام شده است. از طرفی، طول مدت پی‌گیری این مطالعات نیز اغلب، اندک بوده است. بنابراین، در مطالعه‌ی حاضر، تأثیر جابه‌جایی عروق گذر کننده از پل تحتانی کلیه در درمان بیماران دچار تنگی لگنچه به حالب، قبل و بعد از عمل جراحی به روش لاپاروسکوپی، در یک پی‌گیری ۵ ساله، مورد بررسی قرار گرفت.

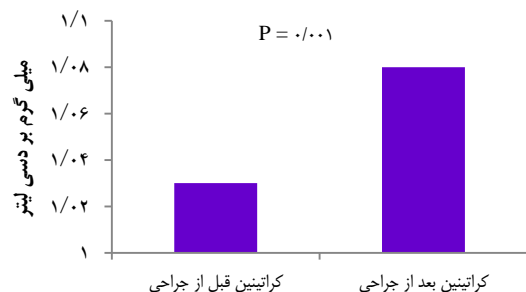
طوری که در اسکن DTPA، اختلال تمام (۱۰۰ درصد) بیماران از درجه‌ی تنگی شدید به درجه‌ی تنگی خفیف رسید. از طرفی، هیچ یک از بیماران، در بررسی ۵ ساله، دچار عود نشدند و در اسکن DTPA تمام بیماران، درگیری درجه‌ی خفیف باقی ماند. همچنین، در تمامی افراد در مدت پی‌گیری کوتاه و طولانی مدت، تمام علائم قبلی مربوط به UPJO از بین رفته بود.

میانگین \pm انحراف معیار سطح هموگلوبین سرمی افراد قبل از عمل جراحی، $1/13 \pm 14/05$ (۱۱/۹-۱۶/۱) گرم بر دسی‌لیتر و در بعد از عمل جراحی، $1/26 \pm 13/37$ (۱۰/۱-۱۵/۵) گرم بر دسی‌لیتر بود. سطح هموگلوبین سرمی افراد، در بعد از عمل جراحی، کاهش یافت؛ البته این کاهش از نظر بالینی ملموس نبود (شکل ۱).



شکل ۱. توزیع فراوانی سطح هموگلوبین در بیماران تحت عمل جراحی لاپاروسکوپی پیلوپلاستی در بیمارستان الزهراء (س) اصفهان، از سال ۱۳۸۹ تا شهریور ماه ۱۳۹۵، به تفکیک قبل و بعد از عمل جراحی

میانگین \pm انحراف معیار سطح کراتینین ادراری افراد قبل از عمل جراحی، برابر $0/26 \pm 1/03$ (۰/۵-۱/۸) میلی‌گرم بر دسی‌لیتر و در بعد از عمل جراحی، $0/28 \pm 1/08$ (۰/۴-۱/۸) میلی‌گرم بر دسی‌لیتر بود. سطح کراتینین ادراری افراد در بعد از عمل جراحی، افزایش یافت، اما این افزایش از نظر بالینی ملموس نبود (شکل ۲).



شکل ۲. توزیع فراوانی سطح کراتینین ادراری در بیماران تحت عمل جراحی لاپاروسکوپی پیلوپلاستی در بیمارستان الزهراء (س) اصفهان، از سال ۱۳۸۹ تا شهریور ماه ۱۳۹۵، به تفکیک قبل و بعد از عمل جراحی

بر اساس مقایسه‌ی نتایج اسکن DTPA بیماران، قبل از جراحی، ۱ و ۶ ماه بعد از انجام عمل جراحی، که توسط متخصص پزشکی هسته‌ای مرکز اسکن هسته‌ای بیمارستان شهید چمران اصفهان گزارش شد، میزان موفقیت عمل جراحی به دست آمد. بر اساس نتایج اسکن DTPA گزارش شده از این مرکز، شدت تنگی بیماران به ۳ درجه‌ی تنگی شدید (High grade obstruction)، تنگی متوسط (Intermediate grade obstruction) و تنگی خفیف (Low grade obstruction) تقسیم‌بندی شد. همچنین، بیماران از نظر میزان موفقیت طولانی مدت و عوارض، تحت پی‌گیری سالیانه به مدت ۵ سال قرار گرفتند.

در نهایت، پس از ورود داده‌ها به نرم‌افزار SPSS نسخه‌ی ۱۶ (version 16, SPSS Inc., Chicago, IL) و در نظر گرفتن سطح معنی‌داری $P < 0/050$ و نیز سطح اطمینان برابر ۹۵ درصد، داده‌ها با استفاده از آزمون‌های آماری Paired t و χ^2 ، مورد تجزیه و تحلیل قرار گرفتند.

یافته‌ها

از بین حدود ۸۰ بیمار کاندیدای پیلوپلاستی، ۲۴ نفر (۵۸/۳ درصد مذکر)، با میانگین \pm انحراف معیار سن $28/04 \pm 12/99$ سال (۵۳-۷ سال)، تحت عمل Laparoscopic transposition of aberrant vessels قرار گرفتند. متوسط نمایه‌ی توده‌ی بدنی، $22/95 \pm 3/73$ کیلوگرم بر مترمربع (۲۲/۹۶-۳۰/۸۶ کیلوگرم بر مترمربع)، قد $1/63 \pm 0/15$ متر (۱/۱۹-۱/۸۰ متر) و وزن $15/24 \pm 62/34$ کیلوگرم (۹۰-۲۱ کیلوگرم) بود. متوسط زمان عمل، 200 ± 42 دقیقه (۳۰۰-۱۰۵) و متوسط مدت بستری، $3/29 \pm 0/69$ روز (۵-۲ روز) بود. سمت درگیری UPJO در ۱۶ نفر (۶۶/۷ درصد)، سمت چپ و در ۸ نفر (۳۳/۳ درصد)، سمت راست بود. ۵ نفر (۲۰/۸ درصد)، جهت تأیید تشخیص نیاز به انجام RPG بررسی شدند که در تمام آن‌ها، تشخیص، تأیید شد. ۵ نفر (۲۰/۸ درصد)، دچار تب شده بودند. در تمام بیماران، عملکرد کلیه پس از عمل جراحی، نسبت به قبل از عمل جراحی، بهبود داشت؛ به عبارتی، میزان موفقیت انجام عمل جراحی در این مطالعه، ۱۰۰ درصد بود. حجم متوسط خونریزی، $7/48 \pm 151/99$ میلی‌لیتر (۲۸۱-۳۳ میلی‌لیتر) بود.

میانگین پی‌گیری افراد، ۲۲/۳ ماه (۶-۴۷ ماه) بود. نتایج اسکن DTPA بیماران نیز در تمام بیماران نشان داد که نتیجه‌ی عمل جراحی Laparoscopic transposition of aberrant vessels، موفقیت‌آمیز بوده است؛ به عبارت دقیق‌تر، میزان موفقیت در تمام زمان‌های مورد مطالعه (قبل از جراحی، ۱ و ۶ ماه بعد از انجام عمل جراحی و پی‌گیری سالیانه به مدت ۵ سال)، ۱۰۰ درصد بود؛ به

بحث

در این مطالعه، بیمارانی که علت UPJO در آنها CRV بود، با استفاده از روش جراحی Laparoscopic transposition of aberrant vessels که در آن ورید گذر کننده از روی پل تحتانی کلیه، قطع و شریان گذر کننده نیز به موقعیتی بالاتر جابه‌جا می‌شد، در پی‌گیری ۶ ماه تا ۵ ساله مورد بررسی قرار گرفتند. بررسی نتایج این مطالعه، می‌تواند پزشکان مربوط را در انتخاب بهترین و مؤثرترین روش درمانی UPJO ناشی از عروق گذر کننده، راهنمایی کند. از مهم‌ترین نقاط قوت مطالعه‌ی حاضر در مقایسه با اغلب مطالعات انجام شده، علاوه بر تازگی انجام، نوع نمونه‌های آماری این مطالعه، طول مدت پی‌گیری و گسترده‌ی وسیع سنی بیماران بود؛ چرا که مطالعات دیگر (۱۵)، اغلب به بررسی کودکان و یا شیرخواران پرداخته بودند؛ در حالی که در این مطالعه، هم گروه سنی کودکان و هم بالغین، مورد بررسی قرار گرفتند.

Gundeti و همکاران، برای اولین بار، از روش لاپاروسکوپی در تغییر محل عروق گذر کننده‌ی عامل تنگی محل اتصال لگنچه به حالب، در جمعیت کودکان، استفاده کردند و نتایج مطالعه‌ی خود را با موفقیت به تأیید رساندند؛ به طوری که بیش از ۹۵ درصد از ۲۰ کودک مورد بررسی، بعد از ۲۲ ماه پی‌گیری، از پیش‌آگهی موفقیت‌آمیزی برخوردار شده بودند (۱۲). در تعداد دیگری از مطالعات نیز میزان موفقیت روش جراحی تغییر محل عروق گذر کننده در جمعیت کودکان، بین ۹۵-۱۰۰ درصد متغیر بود (۱۹-۱۶).

در تازه‌ترین مطالعه‌ی انجام شده در این زمینه، ۶۷ نفر از ۷۰ کودک (۹۶ درصد) دچار UPJO ناشی از عروق گذر کننده، پس از عمل جراحی تغییر محل عروق گذر کننده، به بهبودی کامل دست یافتند (۱۳). نتایج مطالعه‌ی حاضر نیز نشان داد که در تمام بیماران، عملکرد کلیه پس از عمل جراحی، نسبت به قبل از عمل جراحی، بهبود داشته است. در این بین، تعدادی از مطالعات، میزان موفقیت جراحی تغییر محل عروق گذر کننده از طریق لاپاروسکوپی را پایین بیان کرده‌اند (۲۱-۲۰).

در مطالعه‌ی Chacko و همکاران، تنگی محل اتصال لگنچه به حالب ناشی از عروق گذر کننده به روش انجام «جراحی باز»، در ۱۳۵ شیرخوار کمتر از یک سال، مورد بررسی قرار گرفت. نتیجه‌ی عمل جراحی، پیش‌آگهی و میزان عوارض مشاهده شده در این عمل را قابل قبول بیان کردند (۲۲).

در مطالعه‌ی Tanaka و همکاران، با جمع‌آوری اطلاعات مربوط به ۵۲۶۱ کودکی که به علت تنگی محل اتصال لگنچه به حالب، تحت لاپاروسکوپی قرار گرفته بودند، چنین نتیجه‌ی گیری شد که این روش، میزان بهبودی مناسبی ندارد و افراد مورد بررسی، به حالت طبیعی باز نگشته‌اند (۲۳). یکی از مهم‌ترین علل توجیه اختلاف نتایج مطالعه‌ی

حاضر و یافته‌های مطالعات پیش‌گفته، می‌تواند این باشد که مطالعات Chacko و همکاران (۲۲) و نیز Tanaka و همکاران (۲۳)، بر روی شیرخواران کمتر از یک سال انجام شده بود که در آنها، موفقیت لاپاروسکوپی به علت عدم سازمان‌دهی کامل اعضای داخلی، کمتر بود. از طرفی، نتایج مطالعات مختلف نشان می‌دهد که انسداد محل اتصال لگنچه به حالب در نوزادان و شیرخواران، به طور معمول به علل خود به خودی اتفاق می‌افتد؛ در حالی که در کودکان بزرگ‌تر، به طور معمول با وجود عبور عرضی عروق کلیوی پل تحتانی و چسبندگی باندهای فیبروز همراه است (۷). بنابراین، دور از انتظار نیست که به علت اختلاف اهداف درمانی، روش درمانی مورد نیاز متغیر باشد؛ چرا که هدف درمانی در مطالعه‌ی حاضر، تنها تغییر محل عروق گذر کننده بود که با روش لاپاروسکوپی، به خوبی نتیجه داد؛ در حالی که در مطالعات Chacko و همکاران (۲۲) و نیز Tanaka و همکاران (۲۳)، جهت رفع علل درونی کلیه، نیاز به جدا کردن لگنچه و حالب از هم و سپس، بخیه زدن محل بوده است که این کار، به علت نیاز به درناژ سیستم جمع‌آوری ادراری، با جراحی باز، بهتر نتیجه داده است؛ چرا که در مطالعه‌ی که بر روی گروه سنی اطفال انجام شد، میزان موفقیت در گروهی که تنها در آنها جابه‌جایی عروق نابه‌جا انجام گرفته بود، ۱۰۰ درصد به دست آمد. در حالی که در گروهی که عمل جراحی باز داشتند، میزان موفقیت، ۹۲/۸۱ درصد بود (۲۴).

عدم نشت ادرار و تشکیل Urinoma، عدم نیاز به استفاده از Double J stent و مدت زمان کوتاه‌تر بستری در بیمارستان را می‌توان از ویژگی‌های این روش جراحی نام برد. درصد موفقیت بالاتر، بروز ناخوشی کمتر، درد کمتر و به طور طبیعی احتیاج کمتر به ضد دردها، کمتر بودن اسکارهای جراحی و خونریزی کمتر حین عمل نیز از دیگر ویژگی‌های روش لاپاروسکوپی نسبت به جراحی باز می‌باشد (۲۶-۲۴، ۱۶).

از عوارض عمل جراحی تغییر محل عروق گذر کننده به کمک لاپاروسکوپی، می‌توان به تب در بعضی از بیماران اشاره کرد (۲۶-۲۵، ۱۶). نتایج مطالعه‌ی حاضر نیز نشان داد که از ۲۴ نفر بیمار مورد بررسی، ۵ نفر (۲۰/۸ درصد)، دچار تب شده بودند.

مطالعه‌ی حاضر در کنار نقاط قوت پیش‌گفته، محدودیت‌هایی نیز داشت. عدم وجود گروه شاهد (برای مثال افرادی که با روش‌های دیگر، مورد بررسی و درمان قرار بگیرند) در این مطالعه، امکان بررسی دقیق‌تر نتایج را با محدودیت روبه‌رو می‌کرد.

از سویی، با توجه به گستردگی موضوع و عوامل بسیار متعدد شناخته و ناشناخته‌ی مؤثر بر تنگی لگنچه به حالب و این که در مطالعه‌ی حاضر، تنها به تغییر محل عروق گذر کننده پرداخته شده بود و همچنین، با توجه به محدودیت ابزار اندازه‌گیری، هر گونه اعمال

شاهد پیشنهاد می‌گردد.

تشکر و قدردانی

از دانشگاه علوم پزشکی اصفهان، بابت تأمین هزینه‌های انجام این طرح به شماره‌ی ۳۹۴۵۴۵ و همچنین، از مرکز پزشکی هسته‌ای بیمارستان شهید چمران اصفهان، بابت همکاری در انجام این طرح تشکر می‌گردد. در ضمن، از آقای دکتر مسعود مصلحی پزشک متخصص مرکز پزشکی هسته‌ای بیمارستان شهید چمران اصفهان، بابت همکاری در انجام این طرح سپاسگزاری می‌شود.

نظر قطعی در مورد پیش‌آگهی جابه‌جایی عروق گذر کننده از پل تحتانی کلیه در درمان بیماران دچار تنگی لگنچه به حالب، نیاز به مطالعات بیشتر و گسترده‌تری دارد. انجام مطالعات با رفع محدودیت‌های پیش‌گفته، به سایر پژوهشگران پیشنهاد می‌گردد.

نتیجه‌گیری نهایی آن که جابه‌جایی عروق گذر کننده از پل تحتانی کلیه در درمان بیماران دچار تنگی لگنچه به حالب به روش لاپاروسکوپی، باعث موفقیت ۱۰۰ درصدی عمل جراحی و بهبود عملکرد کلیه‌ها، با کمترین میزان عوارض و خونریزی شد. انجام مطالعات بیشتر، جهت مقایسه‌ی نتایج این روش با روش‌های قدیمی‌تر، به خصوص در افراد با سن کمتر از ۲ سال و دارای گروه

References

- Weiss DA, Kadakia S, Kurzweil R, Srinivasan AK, Darge K, Shukla AR. Detection of crossing vessels in pediatric ureteropelvic junction obstruction: Clinical patterns and imaging findings. *J Pediatr Urol* 2015; 11(4): 173-5.
- Calder AD, Hiorns MP, Abhyankar A, Mushtaq I, Olsen OE. Contrast-enhanced magnetic resonance angiography for the detection of crossing renal vessels in children with symptomatic ureteropelvic junction obstruction: comparison with operative findings. *Pediatr Radiol* 2007; 37(4): 356-61.
- Rigas A, Karamanolakis D, Bogdanos I, Stefanidis A, Androulakakis PA. Pelvi-ureteric junction obstruction by crossing renal vessels: clinical and imaging features. *BJU Int* 2003; 92(1): 101-3.
- Renjen P, Bellah R, Hellinger JC, Darge K. Pediatric urologic advanced imaging: techniques and applications. *Urol Clin North Am* 2010; 37(2): 307-18.
- Anderson JC, Hynes W. Retrocaval ureter; a case diagnosed pre-operatively and treated successfully by a plastic operation. *Br J Urol* 1949; 21(3): 209-14.
- Wein AJ, Kavoussi LR, Novick AC, Partin AW, Peters CA. *Campbell-Walsh urology*. 10th ed. Philadelphia, PA: Saunders; 2011.
- Cain MP, Rink RC, Thomas AC, Austin PF, Kaefer M, Casale AJ. Symptomatic ureteropelvic junction obstruction in children in the era of prenatal sonography-is there a higher incidence of crossing vessels? *Urology* 2001; 57(2): 338-41.
- Rooks VJ, Lebowitz RL. Extrinsic ureteropelvic junction obstruction from a crossing renal vessel: demography and imaging. *Pediatr Radiol* 2001; 31(2): 120-4.
- Hiorns MP. Imaging of the urinary tract: the role of CT and MRI. *Pediatr Nephrol* 2011; 26(1): 59-68.
- Olsen LH, Rawashdeh YF, Jorgensen TM. Pediatric robot assisted retroperitoneoscopic pyeloplasty: a 5-year experience. *J Urol* 2007; 178(5): 2137-41.
- Hellstrom J, Giertz G, Lindblom K. Pathogenesis and treatment of hydronephrosis. *J Belge Urol* 1951; 20(1): 1-6.
- Gundeti MS, Reynolds WS, Duffy PG, Mushtaq I. Further experience with the vascular hitch (laparoscopic transposition of lower pole crossing vessels): an alternate treatment for pediatric ureterovascular ureteropelvic junction obstruction. *J Urol* 2008; 180(4 Suppl): 1832-6.
- Villemagne T, Fourcade L, Camby C, Szwarc C, Lardy H, Leclair MD. Long-term results with the laparoscopic transposition of renal lower pole crossing vessels. *J Pediatr Urol* 2015; 11(4): 174-7.
- Simforoosh N, Tabibi A, Nouralizadeh A, Nouri-Mahdavi K, Shayaninasab H. Laparoscopic management of ureteropelvic junction obstruction by division of anterior crossing vein and cephalad relocation of anterior crossing artery. *J Endourol* 2005; 19(7): 827-30.
- de WD, Dik P, Lilien MR, Kok ET, de Jong TP. Hypertension is an indication for surgery in children with ureteropelvic junction obstruction. *J Urol* 2008; 179(5): 1976-8.
- Masood J, Panah A, Zaman F, Papatsoris AG, Buchholz N, Junaid I. Laparoscopic cranial plication in pelviureteral junction obstruction by aberrant lower pole artery. *J Endourol* 2009; 23(1): 7-10.
- Zhang X, Xu K, Fu B, Zhang J, Lang B, Ai X, et al. The retroperitoneal laparoscopic Hellström technique for pelvi-ureteric junction obstruction from a crossing vessel. *BJU International* 2007; 100(6): 1335-8.
- Singh RR, Govindarajan KK, Chandran H. Laparoscopic vascular relocation: alternative treatment for renovascular hydronephrosis in children. *Pediatr Surg Int* 2010; 26(7): 717-20.
- Smith JS, McGeorge A, Abel BJ, Hutchinson AG. The results of lower polar renal vessel transposition (the Chapman procedure) in the management of hydronephrosis. *Br J Urol* 1982; 54(2): 95-7.
- Tan HL. Laparoscopic Anderson-Hynes dismembered pyeloplasty in children. *J Urol* 1999; 162(3 Pt 2): 1045-7.
- Woo HH, Farnsworth RH. Dismembered pyeloplasty in infants under the age of 12 months. *Br J Urol* 1996; 77(3): 449-51.
- Chacko JK, Koyle MA, Mingin GC, Furness PD 3rd. The minimally invasive open pyeloplasty. *J Pediatr Urol* 2006; 2(4): 368-72.

23. Tanaka ST, Grantham JA, Thomas JC, Adams MC, Brock JW 3rd, Pope JC. A comparison of open vs laparoscopic pediatric pyeloplasty using the pediatric health information system database--do benefits of laparoscopic approach recede at younger ages? *J Urol* 2008; 180(4): 1479-85.
24. Simforoosh N, Javaherforooshzadeh A, Aminsharifi A, Soltani MH, Radfar MH, Kilani H. Laparoscopic management of ureteropelvic junction obstruction in pediatric patients: a new approach to crossing vessels, crossing vein division, and upward transposition of the crossing artery. *J Pediatr Urol* 2010; 6(2): 161-5.
25. Nouralizadeh A, Simforoosh N, Basiri A, Tabibi A, Soltani MH, Kilani H. Laparoscopic management of ureteropelvic junction obstruction by division of the aberrant vein and cephalad relocation of the crossing artery: a long-term follow-up of 42 cases. *J Endourol* 2010; 24(6): 987-91.
26. Godbole P, Mushtaq I, Wilcox DT, Duffy PG. Laparoscopic transposition of lower pole vessels--the 'vascular hitch': an alternative to dismembered pyeloplasty for pelvi-ureteric junction obstruction in children. *J Pediatr Urol* 2006; 2(4): 285-9.

Laparoscopic Transposition of Lower-Pole Kidney Crossing Vessels: 5-Years Follow-up Study

Mehrdad Mohammadi-Sichani¹, Sadeq Sabouhi², Mona Tuysserkani²

Original Article

Abstract

Background: Junction obstruction in the ureter is a high-prevalence disorder and its standard treatment is dismembered method. This study aimed to evaluate laparoscopic transposition of lower-pole kidney crossing vessels in patients with ureteropelvic junction obstruction, before and after surgery, in a 5-years follow-up study.

Methods: In this cross-sectional study, 24 patients with lower pole crossing vessels underwent laparoscopic surgery of transposition of crossing vessel were enrolled. For patients, diethylene triamine pentacetic acid (DTPA) scan was performed before, and 1 and 6 month after the surgery and they were followed yearly for 5 years.

Findings: Twenty four patients with a mean age of 28.04 ± 12.99 years (58.3% male) and 3.29 ± 0.69 days of stay in hospital, suffering from stenosis of ureteropelvic junction were enrolled. Mean blood loss was 151.99 ± 7.48 ml. In all the patients, kidney function improved after the surgery (the Moffitt surgery: 100%).

Conclusion: Laparoscopic transposition of aberrant vessels has a success rate of a hundred percent in improving the renal function and it also has the lowest rate of complications and hemorrhage. Further studies with control groups are recommended to compare the results of this method with older methods, especially in people under the age of 2 years.

Keywords: Pelvi-ureteric junction obstruction, Blood vessels, Kidney, Laparoscopy

Citation: Mohammadi-Sichani M, Sabouhi S, Tuysserkani M. **Laparoscopic Transposition of Lower-Pole Kidney Crossing Vessels: 5-Years Follow-up Study.** J Isfahan Med Sch 2017; 35(420): 128-34.

1- Associate Professor, Department of Urology, School of Medicine, Isfahan University of Medical Sciences, Isfahan, Iran
2- Student of Medicine, Student Research Center, School of Medicine, Isfahan University of Medical Sciences, Isfahan, Iran
Corresponding Author: Mona Tuysserkani, Email: m.tuysserkani@hotmail.com