

اثر عصاره‌ی هیدروالکلی دانه‌ی جفجغه بر آسیب حاد کبدی ناشی از تیواستامید در موش صحرایی

مریم محمدپور زه‌آب^۱، فریبرز شریعتی شریفی^۱، عباس جمشیدیان^۲، محمدرضا حاجی‌نژاد^۳

مقاله پژوهشی

چکیده

مقدمه: هدف از انجام مطالعه‌ی حاضر، بررسی اثر حفاظتی عصاره‌ی هیدروالکلی دانه‌ی گیاه جفجغه در برابر آسیب حاد کبدی ناشی از تیواستامید در موش صحرایی بود.

روش‌ها: ۳۰ سر موش صحرایی نر به طور تصادفی در سه گروه شاهد (موش‌های صحرایی سالم)، شاهد منفی (موش‌های صحرایی دچار آسیب حاد کبدی) و گروه مورد با آسیب کبدی تحت تیمار با عصاره‌ی دانه‌ی جفجغه (۱۰۰ میلی‌گرم بر کیلوگرم) تقسیم شدند. گروه‌های شاهد منفی و مورد، سه تزریق داخل صفاقی (Intraperitoneal injection یا IP) ۵۰ میلی‌گرم بر کیلوگرم تیواستامید به فاصله‌ی ۲۴ ساعت دریافت کردند. گروه مورد، ۱۰۰ میلی‌گرم بر کیلوگرم عصاره‌ی هیدروالکلی دانه‌ی جفجغه را به صورت خوراکی (Per Os یا PO) به مدت سه هفته دریافت کردند. گروه‌های شاهد و شاهد منفی سرم فیزیولوژی دریافت کردند. پس از سه هفته، از قلب رت‌ها خون‌گیری شد و نمونه‌های سرم جهت بررسی مالون دی‌آلدئید سرم و آنزیم‌های کبدی به آزمایشگاه ارسال شدند. همچنین، پس از آسان‌کشی، نمونه‌های بافت کبد جهت بررسی هیستوپاتولوژی جداسازی شد. داده‌ها با استفاده از آزمون آماری One-way ANOVA بررسی شدند.

یافته‌ها: تیمار با عصاره‌ی دانه‌ی جفجغه میزان آنزیم‌های Alanine transaminase (ALT)، Aspartate transaminase (AST) و Alkaline phosphatase (ALP) را در گروه مورد در مقایسه با گروه شاهد منفی به طور معنی‌داری کاهش داد ($P < 0.05$). بعد از سه هفته، تیمار با عصاره‌ی جفجغه توانست مالون دی‌آلدئید سرم را در مقایسه با گروه شاهد به طور معنی‌داری کاهش دهد ($P < 0.05$). در بررسی مقاطع بافتی، نکروز سلول‌های کبدی و تجمع چربی در سیتوپلاسم سلول‌های کبدی در گروه مورد در مقایسه با گروه شاهد منفی به طور معنی‌داری کاهش یافت ($P < 0.05$).

نتیجه‌گیری: نتایج این بررسی نشان دهنده‌ی اثر حفاظتی عصاره‌ی هیدروالکلی دانه‌ی گیاه جفجغه بر آسیب حاد کبدی می‌باشد.

واژگان کلیدی: تیواستامید، کبد، پروسوپیس، موش صحرایی

ارجاع: محمدپور زه‌آب، مریم، شریعتی شریفی فریبرز، جمشیدیان عباس، حاجی‌نژاد محمدرضا. اثر عصاره‌ی هیدروالکلی دانه‌ی جفجغه بر آسیب حاد کبدی

ناشی از تیواستامید در موش صحرایی. مجله دانشکده پزشکی اصفهان ۱۳۹۶؛ ۳۵ (۴۲۱): ۲۲۱-۲۱۶

مقدمه

کبد، بزرگ‌ترین اندام متابولیک بدن و جایگاه اصلی سوخت و ساز، دفع مواد زائد، تولید مواد مغذی، ساخت پروتئین‌ها، صفرا و عوامل انعقادی است. بیماری‌های کبدی، اغلب با اختلالات بیوشیمیایی سیستم‌های مختلف کبدی همراه هستند (۱). آنزیم‌های کبدی شامل آلانین ترانس آمیناز (Alanine transaminase یا ALT)، آسپارات ترانس آمیناز (Aspartate transaminase یا AST) و آلکالین فسفاتاز (Alkaline phosphatase یا ALP)، قابل اطمینان‌ترین شناساگرها برای آسیب کبدی و نکروز به حساب می‌آیند. این

آنزیم‌ها، با غلظت بالایی در کبد متمرکز هستند. سطح این آنزیم‌ها پس از آسیب هپاتوسیت‌ها، نکروز مرتبط با داروها، توکسین‌ها، ایسکمی و هیپاتیت، به شدت بالا می‌رود (۲).

آنزیم ALT شاخص اختصاصی‌تری برای آسیب کبدی است و نیمه عمر بیشتری نسبت به AST دارد (۳). در نارسایی حاد کبدی که با نکروز سلول‌های کبدی و اختلال عملکرد سلول‌ها همراه است، کارکردهای گوناگون کبد نظیر گلوکونئوز، ساخت عوامل انعقادی، ترشح صفرا، بیلی‌روبین و اسیدهای صفراوی مختل می‌شود (۴). هیپاتیت‌های ویروسی، سموم، داروها، ایسکمی و هیپوکسی، شایع‌ترین

۱- دام‌پزشک، دانشکده‌ی دام‌پزشکی، دانشگاه زابل، زابل، ایران

۲- استادیار، گروه پاتوبیولوژی، دانشکده‌ی دام‌پزشکی، دانشگاه زابل، زابل، ایران

۳- استادیار، گروه علوم پایه، دانشکده‌ی دام‌پزشکی، دانشگاه زابل، زابل، ایران

نویسنده‌ی مسؤؤل: فریبرز شریعتی شریفی

با دز ۵۰ میلی‌گرم بر کیلوگرم به صورت محلول در نرمال‌سالین به فاصله‌ی ۲۴ ساعت تزریق شد و پس از گذشت ۷۲ ساعت از آخرین تزریق از هر گروه، ۲ سر موش صحرایی انتخاب و با خون‌گیری از چشم موش و آزمایش آنزیم‌های کبدی، آسیب کبدی تأیید و درمان آغاز گردید (۱۰).

گروه اول شامل موش‌های صحرایی سالم بود. این گروه، سرم فیزیولوژی را به صورت گاوآژ دریافت کردند. در موش‌های گروه دوم، آسیب کبدی با تزریق تیواستامید به صورت داخل صفاقی ایجاد شد و سپس، موش‌ها سرم فیزیولوژی را به صورت گاوآژ به مدت سه هفته دریافت کردند. در گروه سوم مانند گروه دوم عمل شد، اما به جای سرم فیزیولوژی، عصاره‌ی هیدروالکلی جغجغه با دز ۱۰۰ میلی‌گرم بر کیلوگرم به صورت گاوآژ به مدت سه هفته دریافت کردند. با توجه به بررسی‌های اولیه و جهت جلوگیری از ایجاد کولیک در موش‌ها، دز پیش‌گفته انتخاب شد. در پایان دوره‌ی آزمایش، از قلب موش‌ها خون‌گیری شد و مالون دی‌آلدئید سرم و پارامترهای بیوشیمیایی سرم اندازه‌گیری گردید. آنزیم‌های ALT، ALP و AST با استفاده از دستگاه اتوآنالایزر (AutoAnalyzer) مدل Selectra pro M و بر اساس دستورالعمل کیت‌های آنزیمی پارس آزمون سنجش شد.

نحوه‌ی تهیه‌ی عصاره‌ی هیدروالکلی جغجغه: جهت تهیه‌ی

عصاره‌ی هیدروالکلی دانه‌ی گیاه جغجغه، از روش Maceration استفاده شد. گیاه جغجغه در این بررسی در آبان ماه ۱۳۹۴ از شهرستان زابل جمع‌آوری و در دانشکده‌ی داروسازی دانشگاه علوم پزشکی مشهد (با شماره‌ی هر باریم ۱۳۶۱) تعیین گونه گردید. برای تهیه‌ی عصاره‌ی جغجغه، ابتدا دانه‌ی گیاه آسیاب گردید و توزین انجام شد. سپس، دانه‌های پودر شده در یک ارلن تمیز ریخته شد و روی آن آب و اتانول به نسبت ۱:۱ ریخته شد تا به طور کامل پودر را بپوشاند. بعد از پوشاندن سر ارلن‌ها با ورقه‌ی آلومینیومی به مدت ۴۸ ساعت بر روی Shaker با شتاب ۹۰ دور در دقیقه قرار داده شد. بعد از این که حلال و دانه‌ی این گیاه همگن شدند، محلول حاصل از کاغذ صافی عبور داده شد و برای اطمینان از خلص بودن عصاره، بار دیگر با پمپ خلأ صاف گردید تا حلال از عصاره جدا شود. سپس، برای تعیین وزن خشک عصاره، ابتدا وزن یک لوله‌ی آزمایش تعیین و ۱ میلی‌لیتر از عصاره‌ی استخراج شده به درون آن منتقل گردید. لوله‌ی حاوی عصاره‌ی در دمای اتاق خشک گردید. بعد از خشک شدن عصاره، بار دیگر لوله‌ی آزمایش وزن گردید. اختلاف وزن لوله، معادل ۱ میلی‌لیتر از عصاره بود. عصاره‌ی خلص به دست آمده، جهت انجام آزمایش در یخچال نگهداری شد (۱۱).

علل نارسایی حاد کبد هستند (۵). تیواستامید کریستالی سفید، محلول در آب است و در ساخت ترکیبات آلی و معدنی به کار می‌رود. آسیب کبدی ایجاد شده توسط تیواستامید، به خوبی سمیت کبدی ایجاد شده توسط گزنوبیوتیک‌ها را شبیه‌سازی می‌کند و از آن به عنوان یک مدل مناسب برای مطالعه‌ی اثرات حفاظت‌کننده‌ی کبدی داروها استفاده می‌شود (۶).

سیستم Cytochromes p450 (CYP P₄₅₀)، مسؤول متابولیسم تیواستامید است. آنزیم‌های میکروزوم‌های کبد، سبب تبدیل تیواستامید به تیواستامید S-اکسید (Thioacetamide S-oxide یا TAASO) می‌شود. تیواستامید به پروتئین‌ها و لیپیدهای غشا حمله می‌کند و موجب تجزیه‌ی پروتئین‌ها و پراکسیداسیون لیپیدها و در نتیجه استرس اکسیداتیو می‌شود (۷).

در بین مولکول‌های زیستی، چربی‌ها بیشترین آسیب را از استرس اکسیداتیو می‌بینند. پراکسیداسیون لیپیدها که در اسیدهای چرب غیر اشباع اتفاق می‌افتد، مهم‌ترین اثرات پاتولوژیک رادیکال‌های آزاد است. مالون دی‌آلدئید، یکی از رایج‌ترین شاخص‌های ارزیابی پراکسیداسیون لیپیدی است. مالون دی‌آلدئید، مولکولی به شدت سمی است و به عنوان شاخص برای اکسیداسیون لیپیدها و استرس اکسیداتیو استفاده می‌شود (۸).

گیاه جغجغه (Prosopis farcta) متعلق به خانواده‌ی Leguminosae و زیر خانواده‌ی Mimosoidea است. گیاه جغجغه، در ایران جهت درمان زخم در میان مردم به خصوص در منطقه‌ی سیستان و بلوچستان کاربرد دارد. برخی ترکیبات موثر موجود در گیاه جغجغه، عبارت از ۵- هیدروکسیل، آکالوئید، ال- ارابینوز، لکتین، آپینگین، توکسین، ساپونین، کوئرستین و تربیتامین است (۹). تاکنون در مورد دانه‌ی گیاه جغجغه و اثر درمانی آن بر آسیب کبدی، مطالعه‌ی انجام نشده است. از طرفی، با توجه به این که ترکیبات شیمیایی دانه‌ی جغجغه و پوسته‌ی اطراف آن تفاوت چشمگیری دارد، در مطالعه‌ی حاضر برای اولین بار دانه‌ی جغجغه از پوسته‌ی اطرف آن جدا و عصاره‌ی آن تهیه شد.

روش‌ها

پژوهش حاضر، به روش مطالعه‌ی تجربی بر روی ۳۰ سر موش صحرایی نر نژاد ویستار، با وزن ۲۳۰-۲۰۰ گرم انجام شد. موش‌ها از مرکز پرورش حیوانات آزمایشگاهی دانشگاه زابل تهیه شدند و در شرایط استاندارد قرار گرفتند. موش‌ها به آب و غذای مخصوص حیوانات آزمایشگاهی (شرکت جوانه‌ی خراسان) دسترسی داشتند. حیوانات به طور تصادفی به ۳ گروه ده تایی تقسیم شدند. در ۲ گروه از موش‌ها، برای ایجاد آسیب کبدی ۳ تزریق تیواستامید داخل صفاقی

جدول ۱. سطح سرمی مالون دی‌آلدئید و آنزیم‌های کبدی (ALT) Alanine transaminase، (AST) Aspartate transaminase و (ALP) Alkaline phosphatase

گروه	شناساگر	مالون دی‌آلدئید nmol/ml	ALP mg/dl	AST mg/dl	ALT mg/dl
مورد		۲/۰۵ ± ۰/۲۷	۱۵۸/۰ ± ۲۷/۰	۱۴۵/۵ ± ۱۳/۰	۸۲/۰ ± ۱۲/۰
شاهد منفی		۳/۷۳ ± ۰/۴۳	۳۰۷/۷ ± ۲۹/۰	۲۳۰/۶ ± ۲۸/۰	۱۴۰/۳ ± ۱۸/۰
گروه شاهد		۱/۲۸ ± ۰/۳۸	۱۰۹/۲ ± ۱۴/۰	۹۹/۶ ± ۱۵/۰	۵۵/۴ ± ۱۰/۰

نتایج به صورت میانگین ± انحراف معیار نشان داده شده‌اند.

* اختلاف معنی‌دار با گروه شاهد منفی: $P < ۰/۰۵۰$ ، ** $P < ۰/۰۱۰$ ، *** $P < ۰/۰۰۱$ ، # اختلاف معنی‌دار با شاهد: # $P < ۰/۰۵۰$ ، ## $P < ۰/۰۱۰$ ، ### $P < ۰/۰۰۱$

ALT: Alanine transaminase; AST: Aspartate transaminase; ALP: Alkaline phosphatase

حالی که مقدار آنزیم‌های گروه مورد، نسبت به مقدار آن در گروه شاهد منفی، کاهش معنی‌داری یافت ($P < ۰/۰۵۰$). با این حال، تیمار با عصاره‌ی دانه‌ی جغجغه، نتوانست سطح سرمی آنزیم‌های کبدی را به گروه شاهد برساند (جدول ۱). در بررسی نتایج پراکسیداسیون لیپیدی، مقدار مالون دی‌آلدئید در گروه شاهد منفی، افزایش معنی‌داری نسبت به گروه شاهد نشان داد. درمان با عصاره‌ی جغجغه، سبب کاهش معنی‌داری در میزان مالون دی‌آلدئید در گروه مورد شد. همچنین، مالون دی‌آلدئید سرم گروه شاهد منفی، به طور معنی‌داری بالاتر از گروه مورد بود.

یافته‌های هیستوپاتولوژی: در بررسی مقاطع بافت کبد گروه شاهد منفی، نکروز هپاتوسیت‌ها، تخریب سیتوپلاسم و پیکنوزه شدن هسته و تجمع واکوئل‌های چربی در سیتوپلاسم سلول‌های کبدی به صورت واکوئل‌های شفاف مشاهده شد. همچنین، در گروه شاهد منفی کبدی، واکوئل شدن هپاتوسیت‌ها همراه با تورم سلول‌ها و باریک شدن فضای سینوزوئیدی مشاهده گردید؛ به طوری که هپاتوسیت‌ها سینوزوئیدهای اطراف را احاطه و فضای آن را تنگ‌تر کردند (شکل ۱b). پس از سه هفته، تیمار با دانه‌ی جغجغه به طور معنی‌داری سبب کاهش شدت آسیب کبدی شد. در گروه مورد، تجمع واکوئل‌های شفاف در سیتوپلاسم در مقایسه با گروه آسیب کبدی کمتر بود (شکل ۱c).

بحث

نتایج این بررسی نشان داد که سطح آنزیم‌های کبدی در گروه مسموم شده با تیواستامید به طور معنی‌داری نسبت به گروه شاهد افزایش یافته بود که ممکن است به دلیل نفوذپذیری غشای پلاسمایی و نشت این آنزیم‌ها به جریان خون باشد (۱۳). در گروه تیمار شده با عصاره‌ی دانه‌ی جغجغه (گروه مورد)، این آنزیم‌ها کاهش معنی‌داری نسبت به گروه دریافت‌کننده‌ی تیواستامید نشان دادند که احتمال می‌رود فعالیت محافظت کبدی عصاره‌ی دانه‌ی جغجغه، به فعالیت

اندازه‌گیری سطح سرمی مالون دی‌آلدئید: ۱۰۰ میکرولیتر

نمونه‌ی سرمی، به ۲۵۰ میکرولیتر Tricyclic antidepressants (TCA) اضافه گردید و به مدت ۱۵ دقیقه در بن‌ماری با دمای ۱۰۰ درجه‌ی سانتی‌گراد قرار داده شد. سپس، نمونه‌ها به مدت ۱۰ دقیقه، داخل میکروسانتریفیوژ ۱ شتاب ۳۰۰۰ دور در دقیقه قرار گرفتند. آن‌گاه، مایع رویی برداشته شد و به میکروتیوب‌هایی که حاوی ۲۵ میکرولیتر Tryptone bile agar (TBA) بودند، اضافه گردید و دوباره به مدت ۱۵ دقیقه در حمام آب گرم با دمای ۱۰۰ درجه‌ی سانتی‌گراد قرار داده شد. در نهایت، مایع در پلیت توسط دستگاه ELISA Reader در طول موج ۴۹۰ نانومتر خوانش گردید و سپس، عدد به دست آمده از فرمول محاسبه شد (۱۲).

$$\text{MDA nmol/ml} = (V \times \text{OD}_{548}) / 0.152$$

بررسی بافت‌شناسی: پس از مرحله‌ی خون‌گیری، نمونه‌ها تشریح شدند و کبد آن‌ها به منظور نمونه‌برداری خارج شد. نمونه‌های کبد موش‌های هر گروه، به صورت جداگانه در ظرف نمونه‌گیری حاوی فرمالین ۱۰ درصد قرار گرفت تا ضمن تثبیت بافت، نمونه‌ها برای مراحل بعدی و تهیه‌ی مقاطع بافتی آماده شدند. نمونه‌ها، پس از رنگ‌آمیزی هماتوکسیلین-ئوزین زیر میکروسکوپ نوری در دانشکده‌ی دام‌پزشکی زابل توسط آسیب‌شناس مورد بررسی قرار گرفتند.

تجزیه و تحلیل آماری داده‌ها:

نتایج به صورت میانگین ± انحراف معیار بیان گردید. برای مقایسه‌ی نتایج هر پارامتر در هر یک از گروه‌ها قبل و بعد از بررسی، از آزمون One-way ANOVA استفاده گردید. از آزمون Tukey برای پی بردن به تفاوت بین گروه‌ها استفاده شد.

یافته‌ها

در پایان دوره‌ی آزمایش، مقادیر آنزیم‌های ALP، AST، و ALT در گروه بدون تیمار به طور معنی‌داری بیشتر از گروه شاهد بود؛ در

فعال اکسیژن و به دنبال آن، آسیب اکسیداتیو و پراکسیداسیون لیپیدی را افزایش می‌دهد (۱۶).

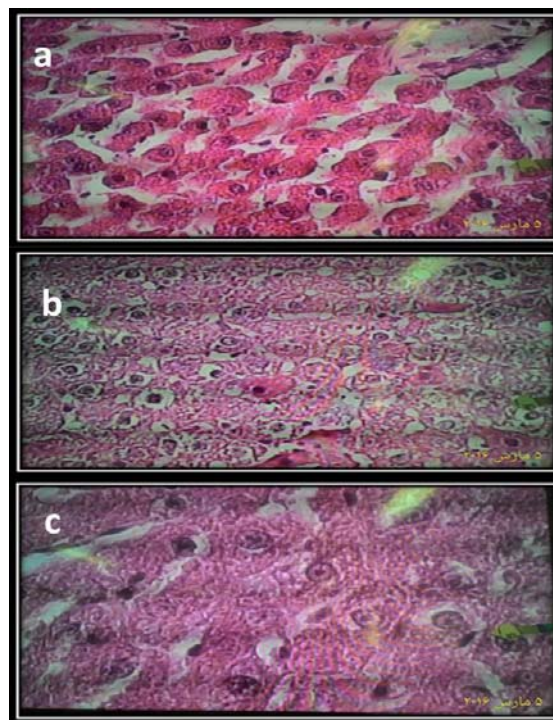
در مطالعه‌ی حاضر، کاهش معنی‌دار مالون دی‌آلدئید سرم در گروه مورد نسبت به گروه شاهد منفی مشاهده شد که این کاهش، می‌تواند ناشی از ترکیبات آنتی‌اکسیدان گیاه جغجغه باشد. مطالعات فیتوشیمیایی نشان داده‌اند که گیاه جغجغه، غنی از فلاونوئیدها و کوئرستین است و احتمال می‌رود اثر درمانی عصاره‌ی این گیاه، در بهبود سیستم آنتی‌اکسیدان در موش‌های آسیب دیده به کوئرستین موجود در گیاه مربوط باشد. کاهش سطح مالون دی‌آلدئید پس از درمان با عصاره، اثر ضد پراکسیداسیون لیپیدی این عصاره را نشان می‌دهد. برخی پژوهش‌ها نشان داده‌اند که فلاونوئیدها، سبب افزایش فعالیت آنزیم‌های آنتی‌اکسیدان و کاهش پراکسیداسیون لیپیدی می‌شوند که با یافته‌های پژوهش حاضر همسو است (۱۷). در مطالعه‌ی حاضر، در بررسی هیستوپاتولوژی گروه دریافت‌کننده تیواستامید، تورم در سلول‌های پارانشیم کبد و همچنین، نکروز در این سلول‌ها به همراه تغییرات چربی در سیتوپلاسم هپاتوسیت‌ها مشاهده شد. همچنین، در این تحقیق مشخص شد که در گروه آسیب کبدی، هپاتوسیت‌ها دچار نکروز و هسته‌ها پیکنوزه شدند.

آسیب دیگری که در بررسی نمونه‌های بافتی مشاهده شد، واکنشی شدن سیتوپلاسم بود. واکنش شدن هپاتوسیت‌ها، یک فرایند فراگیر و پیش‌رونده می‌باشد که می‌تواند نتیجه‌ی اختلال در سنتز پروتئین‌ها و کاهش تولید انرژی در سلول باشد (۱۸). درمان با عصاره‌ی دانه‌ی جغجغه، سبب بهبود ضایعات کبدی ناشی از تیواستامید گردید که مؤید نتایج بیوشیمیایی تحقیق حاضر بود. طبق نتایج پژوهش حاجی‌نژاد و همکاران، تیمار با عصاره‌ی هیدروالکلی غلاف میوه‌ی جغجغه، آسیب بافتی ناشی از دیابت و غلظت مالون دی‌آلدئید بافت کبد را در موش‌های صحرایی گروه مبتلا به دیابت تحت تیمار (گروه مورد) در مقایسه با گروه مبتلا به دیابت (شاهد) به طور معنی‌داری کاهش داد (۱۹). می‌توان چنین نتیجه‌گیری کرد که عصاره‌ی دانه‌ی جغجغه با کاهش پراکسیداسیون لیپیدی و تثبیت غشای سلول‌های کبدی، آسیب کبدی ناشی از تیواستامید را کاهش می‌دهد.

تشکر و قدردانی

این مقاله برگرفته از پایان‌نامه‌ی دکترای حرفه‌ای پزشکی عمومی می‌باشد. بدین وسیله، از آقای محمود صالحی مسؤول مرکز پرورش حیوانات آزمایشگاهی دانشگاه زابل سپاسگزاری می‌گردد.

آنتی‌اکسیدان و تثبیت‌کنندگی غشا توسط این ماده مربوط باشد. اثر عصاره‌ی جغجغه بر آنزیم‌های کبدی، با نتایج مطالعات قبلی همسو است (۱۴)؛ هر چند در یک بررسی که بر روی موش‌های مبتلا به دیابت انجام شده بود، عصاره‌ی گیاه جغجغه در گروه درمان شده با عصاره، نسبت به گروه موش‌های مبتلا به دیابت، اثر معنی‌داری بر آنزیم‌های کبدی نداشت (۱۵).



شکل ۱. مقطع بافتی گروه شاهد a، شاهد منفی b و مورد c. تصویر a رنگ آمیزی هماتوکسیلین-انوزین، ۲۰×. تصویر b رنگ آمیزی هماتوکسیلین-انوزین، ۲۰×. تصویر c رنگ آمیزی هماتوکسیلین-انوزین، ۴۰×

Muller و همکاران، اثر تجویز خوراکی عصاره‌ی میوه‌ی گیاه جغجغه با ۲ دز ۵۰ و ۷۰ میلی‌گرم بر کیلوگرم بر مسمومیت کبدی ناشی از استامینوفن را بررسی و مشخص کردند که تیمار با عصاره‌ی میوه‌ی جغجغه، سطح سرمی آنزیم‌های AST و ALT را در گروه سمیت کبدی نسبت به گروه بدون درمان کاهش داد. در مطالعه‌ی حاضر، پس از تزریق تیواستامید، مقدار مالون دی‌آلدئید سرم در گروه‌های دوم و سوم به طور معنی‌داری بیشتر از گروه شاهد بود. نتایج بررسی‌های قبلی نشان داد که تیواستامید میزان تولید گونه‌های

References

- Hoekstra LT, de GW, Nibourg GA, Heger M, Bennink RJ, Stieger B, et al. Physiological and biochemical basis of clinical liver function tests: a review. *Ann Surg* 2013; 257(1): 27-36.
- Heydarpour M, Tavakkoli H, Shafiei D, Koleini N, Arjmandpour A. Correlation between the Level of the Tumor Markers with the Stage of Liver Fibrosis in Patients with Chronic Hepatitis and Cirrhosis. *J Isfahan Med Sch* 2011; 29(155): 1381-8.
- Harris RH, Sasson G, Mehler PS. Elevation of liver function tests in severe anorexia nervosa. *Int J Eat Disord* 2013; 46(4): 369-74.
- Bessone F, Lucena MI, Roma MG, Stephens C, Medina-Cáliz I, Frider B, et al. Cyproterone acetate induces a wide spectrum of acute liver damage including corticosteroid-responsive hepatitis: report of 22 cases. *Liver Int* 2016; 36(2): 302-10.
- Michaut A, Le GD, Moreau C, Bucher S, McGill MR, Martinais S, et al. A cellular model to study drug-induced liver injury in nonalcoholic fatty liver disease: Application to acetaminophen. *Toxicol Appl Pharmacol* 2016; 292: 40-55.
- Iqbal A, Iqbal MK, Haque SE. Experimental hepatotoxicity Inducing agents: A Review. *Int J Pharmacol Research* 2016; 6(11): 325-35.
- Backman JT, Filppula AM, Niemi M, Neuvonen PJ. Role of Cytochrome P450 2C8 in Drug Metabolism and Interactions. *Pharmacol Rev* 2016; 68(1): 168-241.
- Khoubnasabjafari M, Ansarin K, Jouyban A. Critical Review of Malondialdehyde Analysis in Biological Samples. *Curr Pharm Anal* 2016; 12(1): 4-17.
- Persia FA, Rinaldini E, Hapon MB, Gamarra-Luques C. Overview of Genus *Prosopis* Toxicity Reports and its Beneficial Biomedical Properties. *J Clin Toxicol* 2016; 6(5): 1-7.
- Shekarforoush S, Aghababa H, Azizi M, Changizi-Ashtiyani S, Zarei A, Rezaei A, et al. A Comparative Study on the Effects of Glutathione and Green Tea Extract (*Camellia Sinensis* L) on Thioacetamide-induced Hepatotoxicity in Male Adult Wistar Rats. *Zahedan J Res Med Sci* 2014; 16 (12) :15-8 .
- Lajnef HB, Mejri H, Feriani A, Khemiri S, Saadaoui E, Nasri N, et al. *Prosopis farcta* Seeds: Potential Source of Protein and Unsaturated Fatty Acids? *Journal of the American Oil Chemists' Society* 2015; 92(7): 1043-50.
- Kaya S, Sutcu R, Cetin ES, Aridogan BC, Delibas N, Demirci M. Lipid peroxidation level and antioxidant enzyme activities in the blood of patients with acute and chronic fascioliasis. *Int J Infect Dis* 2007; 11(3): 251-5.
- Akhtar T, Sheikh N. An overview of thioacetamide-induced hepatotoxicity. *Toxin Reviews* 2013; 32(3): 43-6.
- Saidi MR, Farzaei MH, Miraghaee S, Babaei A, Mohammadi B, Bahrami MT, et al. Antihyperlipidemic Effect of Syrian Mesquite (*Prosopis farcta*) Root in High Cholesterol Diet-Fed Rabbits. *J Evid Based Complementary Altern Med* 2016; 21(4): NP62-NP66.
- Dashtban M, Sarir H, Omid A. The effect of *Prosopis farcta* beans extract on blood biochemical parameters in streptozotocin-induced diabetic male rats. *Adv Biomed Res* 2016; 5: 116.
- Muller D, Sommer M, Kretzschmar M, Zimmermann T, Buko VU, Lukivskaya O, et al. Lipid peroxidation in thioacetamide-induced macronodular rat liver cirrhosis. *Arch Toxicol* 1991; 65(3): 199-203.
- Afanas'ev IB, Dorozhko AI, Brodskii AV, Kostyuk VA, Potapovitch AI. Chelating and free radical scavenging mechanisms of inhibitory action of rutin and quercetin in lipid peroxidation. *Biochem Pharmacol* 1989; 38(11): 1763-9.
- Zhuang Y, Liu P, Wang L, Luo J, Zhang C, Guo X, et al. Mitochondrial oxidative stress-induced hepatocyte apoptosis reflects increased molybdenum intake in caprine. *Biol Trace Elem Res* 2016; 170(1): 106-14.
- Hajinezhad MR, Esmaeilzadeh Bahabadi S, Miri HR, Davari SA, Darvish Sargazi M. Effect of hydroalcoholic extract of *prosopis farcta* pod on liver histopathology and malondialdehyde level in streptozotocin diabetic rats. *Ofoogh-e-Danesh* 2015; 21(1): 31-6. [In Persian].

Effects of Prosopis Farcta Hydro-Alcoholic Seed Extract on Thioacetamide-Induced Acute Liver Toxicity in Rats

Maryam Mohammadpour-Zehab¹, Fariborz Shariati-Sharifi¹, Abbas Jamshidian²,
Mohammad Reza Hajinezhad³

Original Article

Abstract

Background: In this survey, the protective effect of Prosopis farcta seed hydro-alcoholic extract against acute hepatotoxicity induced by thioacetamide in rat was studied.

Methods: 30 male rats were equally divided to 3 groups. The first group received normal saline orally. The second and third group received thioacetamid (50 mg/kg intraperitoneally) three times at an interval of 24 hours. Rats in the third group received hydro-alcoholic extract of Prosopis farcta seed extract (100 mg/kg orally) for 3 weeks. Serum liver enzymes and malondialdehyde (MDA) levels were assayed. After tissue processing, histopathological changes of liver were examined under light microscopy. Data were compared using one-way ANOVA and Tukey tests at the significance level of $P < 0.050$.

Findings: Intraperitoneal injection of thioacetamide significantly increased liver enzymes in rats ($P < 0.050$). Oral administration of Prosopis farcta seed extract significantly decreased serum levels of alanine transaminase (ALT), aspartate transaminase (AST), alkaline phosphatase (ALP), and malondialdehyde compared with the negative control rats ($P < 0.050$). In addition, the histopathological investigations revealed that treatment with Prosopis farcta seed extract significantly decreased hepatic necrosis and degeneration in comparison to negative control group ($P < 0.050$).

Conclusion: These results showed the protective effect of Prosopis farcta hydro-alcoholic extract on acute liver injury in rats.

Keywords: Thioacetamide, Liver, Prosopis, Rats

Citation: Mohammadpour-Zehab M, Shariati-Sharifi F, Jamshidian A, Hajinezhad MR. **Effects of Prosopis Farcta Hydro-Alcoholic Seed Extract on Thioacetamide-Induced Acute Liver Toxicity in Rats.** J Isfahan Med Sch 2017; 35(421): 216-21.

1- Doctor of Veterinary Medicine, School of Veterinary, University of Zabol, Zabol, Iran

2- Assistant Professor, Department of Pathobiology, School of Veterinary, University of Zabol, Zabol, Iran

3- Assistant Professor, Department of Basic Science, School of Veterinary, University of Zabol, Zabol, Iran

Corresponding Author: Fariborz Shariati-Sharifi, Email: fariborzshariati@uoz.ac.ir