

## بررسی ارزش تشخیصی حین عمل جراحی روش Frozen section با در نظر گرفتن تشخیص هیستولوژیک نهایی به عنوان استاندارد طلایی در توده‌های سر و گردن

آذر برادران<sup>۱</sup>، نوشین افشار مقدم<sup>۱</sup>، منیره معیری<sup>۲</sup>، محمدرضا معیری<sup>۳</sup>، پروین رجبی<sup>۱</sup>

### مقاله پژوهشی

### چکیده

**مقدمه:** این مطالعه، با هدف تعیین ارزش تشخیصی حین عمل جراحی روش Frozen section در مقایسه با نتایج پاتولوژی نهایی نمونه‌های تثبیت شده در فرمالین در تعیین ماهیت توده‌های سر و گردن به انجام رسید.

**روش‌ها:** در یک مطالعه‌ی توصیفی-تحلیلی، کل ۸۸ نمونه‌ی مربوط به توده‌های سر و گردن که از سال‌های ۹۴-۱۳۸۹ در بیمارستان الزهراء (س) اصفهان موجود بود، مورد مطالعه قرار گرفت و نتایج روش Frozen section و پاتولوژی توده‌ی آن‌ها از پرونده‌ی بیماران استخراج گردید. سپس، حساسیت، ویژگی، مثبت و منفی کاذب و ارزش اخباری این روش در مقایسه با پاتولوژی محاسبه گردید.

**یافته‌ها:** روش Frozen section در مقایسه با نتایج پاتولوژی نهایی نمونه‌های تثبیت شده در فرمالین، دارای حساسیت ۸۹/۸ و ویژگی ۹۴/۴ درصد بود. درصد مثبت و منفی کاذب این روش، به ترتیب ۵/۶ و ۱۰/۲ درصد به دست آمد. ارزش اخباری مثبت و منفی آن نیز به ترتیب ۹۵/۷ و ۸۷/۲ درصد بود. میزان صحت این روش ۹۱/۸ درصد به دست آمد.

**نتیجه‌گیری:** روش Frozen section حین عمل جراحی جهت تعیین ماهیت توده‌های سر و گردن، روشی به نسبت دقیق و با ارزش است، اما لازمه‌ی آن، تجربه‌ی کافی آسیب‌شناسان شاغل در واحدهای پاتولوژی است که در صورت انجام صحیح آن و همچنین، دقت در نمونه‌گیری توسط جراح و همکاری این دو، می‌تواند افزایش میزان صحت Frozen section و در نهایت، کاهش اعمال جراحی مجدد، کاهش عود و پیش‌آگهی مطلوب‌تر بیماری را به دنبال داشته باشد.

**واژگان کلیدی:** Frozen section، پاتولوژی نهایی، حساسیت، ویژگی، سر، گردن، توده

**ارجاع:** برادران آذر، افشار مقدم نوشین، معیری منیره، معیری محمدرضا، رجبی پروین. بررسی ارزش تشخیصی حین عمل جراحی روش Frozen section با در نظر گرفتن تشخیص هیستولوژیک نهایی به عنوان استاندارد طلایی در توده‌های سر و گردن. مجله دانشکده پزشکی

اصفهان ۱۳۹۶؛ ۳۵ (۴۲۱): ۲۲۷-۲۳۲

بر اساس گزارش اردشیر لاریجانی و همکاران در زمینه‌ی سرطان‌های سر و گردن، در ایران شیوع سرطان تیروئید به ترتیب ۳/۵ و ۱ در هر ۱۰۰۰۰۰ نفر در زنان و مردان بوده است (۳). همچنین، شیوع تومورهای غدد بزاقی ۱۰-۳ درصد (۴)، شیوع تومورهای بدخیم اولیه‌ی تیروئید ۸/۴ درصد (۵) و شیوع سرطان حنجره، ۷/۶ درصد گزارش شده است (۶).

یکی از بهترین روش‌ها برای تشخیص این توده‌ها، روش Frozen section است که این روش، برای اولین بار در سال ۱۸۱۸

### مقدمه

سر و گردن، متشکل از ساختارهای آناتومیک نظیر شریان و ورید، غدد لنفاوی، اعصاب، غدد بزاقی، غده‌ی تیروئید و انواع بافت‌های اپیتلیومی اعم از پوستی و مخاطی می‌باشد و به طور تقریبی، هر یک از این ساختارها توان ایجاد توده‌های گردنی را دارند (۱).

در سال ۲۰۰۲، سازمان بهداشت جهانی تخمین زده است که تعداد موارد جدید تومورهای سر و گردن، سالانه در سراسر دنیا به ۶۰۰۰۰۰ می‌رسد که ۳۰۰۰۰۰ نفر از این بیماران فوت می‌شوند (۲).

۱- استاد، گروه پاتولوژی، دانشکده‌ی پزشکی، دانشگاه علوم پزشکی اصفهان، اصفهان، ایران

۲- دانشجوی پزشکی، کمیته‌ی تحقیقات دانشجویی، دانشکده‌ی پزشکی، دانشگاه علوم پزشکی اصفهان، اصفهان، ایران

۳- استاد، گروه پوست، دانشکده‌ی پزشکی، دانشگاه علوم پزشکی کاشان، کاشان، ایران

## روش‌ها

پژوهش حاضر، یک مطالعه‌ی توصیفی-تحلیلی بود که در سال‌های ۹۴-۱۳۸۹ در مرکز آموزشی-درمانی الزهرا (س) اصفهان انجام شد. جامعه‌ی آماری مورد مطالعه، نمونه‌های Frozen section و بلوک‌های پارافینی توده‌های سر و گردن تثبیت شده در فرمالین موجود در بایگانی پاتولوژی این بیمارستان بودند.

معیارهای ورود به مطالعه، شامل نمونه‌ی Frozen section توده‌های سر و گردن موجود در واحد پاتولوژی بیمارستان الزهرا (س) و وجود نمونه‌ی بلوک پارافینی از این توده‌ها و امکان دسترسی به آن بود.

این مطالعه به شیوه‌ی سرشماری انجام گرفت و طی آن، کلیه‌ی بیمارانی که طی سال‌های ۹۴-۱۳۸۹ برای بررسی توده‌های سر و گردن تحت Frozen section قرار گرفته بودند، وارد مطالعه شدند.

روش کار بدین صورت بود که پس از بررسی مدارک پاتولوژی، تمام بیمارانی که طی سال‌های ۹۴-۱۳۸۹ در مرکز آموزشی-درمانی الزهرا (س) دانشگاه علوم پزشکی اصفهان به علت توده‌های سر و گردن تحت Frozen section قرار گرفته بودند، مشخص شدند و گزارش Frozen section و نتایج پاتولوژی نهایی آن‌ها استخراج گردید. همه‌ی بیوپسی‌هایی که احتیاج به روش تشخیصی با استفاده از برش‌های انجمادی داشتند، با تکنیک مشابهی تهیه شدند؛ بدین صورت که ظاهر نمونه‌ی تثبیت نشده توسط پاتولوژیست بررسی و از مناطق مشکوک ناحیه، نمونه‌برداری انجام شد. نمونه‌ها پس از قرار گرفتن در دستگاه Frozen section در دمای ۲۰- درجه‌ی سانتی‌گراد، منجمد شدند و برش‌های انجمادی ۵-۴ میکرونی، با استفاده از هماتوکسیلین و اتوزین رنگ‌آمیزی شدند. پس از بررسی میکروسکوپی توسط ۴ پاتولوژیست باتجربه، گزارش تشخیص ضایعه به اتاق عمل داده شد و نتایج ثبت گردید. نمونه‌ی باقی مانده از برش‌های انجمادی در فرمالین ۱۰ درصد تثبیت شد و برش‌های بلوک‌های پارافینی پس از طی مراحل پردازش بافتی تهیه گردید و تشخیص نهایی داده شده با تشخیص اولیه مورد مقایسه قرار گرفت. بررسی پاتولوژی نهایی نمونه‌ی تثبیت شده در فرمالین، به عنوان استاندارد طلایی در نظر گرفته شد.

داده‌های به دست آمده، در نهایت وارد نرم‌افزار SPSS نسخه‌ی ۲۴ (version 24, IBM Corporation, Armonk, NY) شد و مورد تجزیه و تحلیل قرار گرفت. جهت تعیین میزان حساسیت، ویژگی، ارزش اخباری مثبت و منفی و میزان صحت آزمون از نرم‌افزار MedCalc استفاده شد.

## یافته‌ها

در این مطالعه ۸۸ بیمار مبتلا به توده‌های سر و گردن که در سال‌های ۹۴-۱۳۸۹ در بیمارستان الزهرا (س) اصفهان تحت عمل جراحی قرار

توسط Deriemere کشف شد (۷). سپس، Stelling در سال ۱۸۴۳ از این روش برای مطالعات خود بر روی سیستم عصبی استفاده کرد. در سال ۱۸۹۱، Welch برای بررسی توده‌های پستان این روش را به کار برد. در سال‌های ۱۹۲۹-۱۸۹۵، Cullen و Wilson تلاش‌هایی برای بهبود تکنیک این روش صورت دادند؛ به طوری که امروزه، بهترین روش برای انجام Frozen section روش Cryostat است (۸).

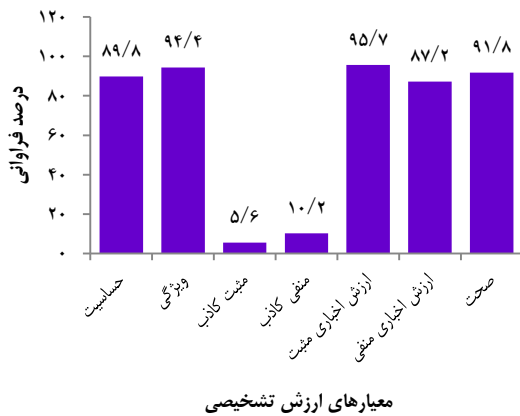
برش بافتی منجمد، یکی از مهم‌ترین و مشکل‌ترین روش‌هایی است که آسیب‌شناس در تشخیص حین عمل جراحی از آن استفاده می‌کند. این روش نیاز به تجربه، علم به پزشکی بالینی و آسیب‌شناسی، توانایی تصمیم سریع تحت فشار، قضاوت خوب و آگاهی دقیق از محدودیت‌های این روش دارد. از این رو، به نظر می‌رسد که مسؤول تشخیص برش بافتی منجمد، باید آسیب‌شناس ماهری باشد که فعالیت عمده‌اش در تشخیص آسیب‌شناسی جراحی باشد و به خوبی درخواست جراح را درک کند (۹-۱۱).

اندیکاسیون Frozen section بستگی به نوع نمونه‌ی ارسالی دارد، اما عمده‌ترین علت بهره‌گیری از آن شامل نیاز به تشخیص سریع زمانی که تشخیص قبلی بافتی از بیمار موجود نباشد، تعیین میزان گسترش موضعی فرایند بیماری و گسترش غیر معمول آن، تعیین مارژین جراحی در یک ضایعه‌ی بدخیم، تعیین کافی بودن مقدار بافت برداشته شده جهت تشخیص پاتولوژی و ضرورت در اختیار داشتن بافت تازه برای مطالعات خاص می‌باشد (۱۲).

از جمله کاربردهای روش Frozen section عبارت از پیش‌گیری از عمل جراحی متعدد بیماران و کمک به پیش‌آگهی و درمان بهتر بیماران، ارتقای کیفیت جراحی به دلیل کشف بدخیمی اولیه و ثانویه، کاهش احتمال برداشتن ناقص تومور، تعیین وسعت جراحی، کاهش هزینه‌ی بستری بیمار و استفاده‌ی مفیدتر از زمان و تجهیزات می‌باشند (۹-۱۴، ۱۳).

بنابراین، استفاده از روش Frozen section برای شناسایی دقیق توده‌های سر و گردن امری منطقی و بسیار با اهمیت است. از این رو، با توجه به شیوع بالای توده‌های ناحیه‌ی سر و گردن و عدم انجام مطالعه‌ی داخلی جامع در زمینه‌ی ارزش تشخیصی Frozen section در تعیین ماهیت توده‌های سر و گردن، این مطالعه با هدف تعیین ارزش تشخیصی Frozen section در مقایسه با پاتولوژی که حاصل خارج کردن کل توده است، به انجام رسید. به نظر می‌رسد که با مشخص کردن ارزش پیش‌گویی کننده‌ی این روش در بررسی‌های بافتی، استفاده‌ی بهتری از آن خواهد شد و می‌توان با قطعیت بیشتری با استفاده از Frozen section در مورد خوش‌خیم یا بدخیم بودن توده قضاوت نمود و درمان و پیش‌آگهی بهتری را برای بیمار رقم زد.

روش Frozen section در مقایسه با پاتولوژی، دارای حساسیت ۸۹/۸ درصد و ویژگی ۹۴/۴ درصد بود. درصد مثبت و منفی کاذب این روش، به ترتیب ۵/۶ و ۱۰/۲ درصد بود. ارزش اخباری مثبت و منفی آن نیز به ترتیب ۹۵/۷ و ۸۷/۲ درصد بود. میزان صحت این روش ۹۱/۸ درصد به دست آمد (شکل ۲).



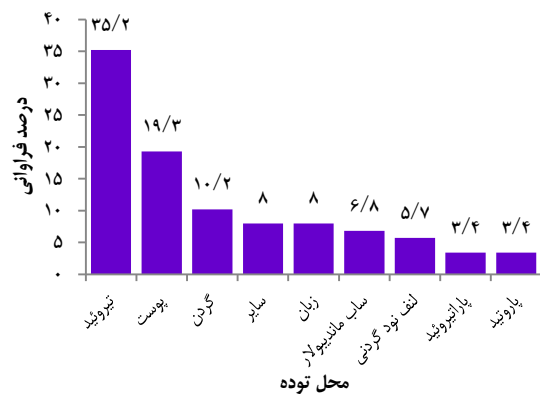شکل ۲. معیارهای ارزش تشخیصی روش Frozen section در مقایسه با پاتولوژی در تعیین ماهیت توده

در جدول ۲، توزیع فراوانی نتایج پاتولوژی و Frozen section بر حسب سن، جنس و محل توده آمده است. برابر آزمون‌های  $\chi^2$  و Fisher's exact. نتایج Frozen section و پاتولوژی بر حسب سن، جنس و محل توده، اختلاف معنی داری نداشت.

### بحث

Frozen section، فرایندی است که در حین عمل جراحی توده‌های مشکوک به بدخیمی، به منظور تعیین ماهیت توده در زمان عمل انجام می‌گیرد تا جراح بتواند تصمیم قطعی به برداشت کامل و دقیق تومور بگیرد. در حقیقت، فایده‌ی اصلی Frozen section، جلوگیری از نیاز به عمل مجدد و کمک به پیش‌آگهی بهتر بیمارانی است که به علت ابتلا به تومورهای بدخیم، تحت عمل جراحی قرار می‌گیرند. تا کنون، ارزش تشخیصی Frozen section در ماهیت توده‌های مختلف بدن مورد ارزیابی قرار گرفته است، اما در مورد ماهیت توده‌هایی نظیر تیروئید، پاراتیروئید، پاراتیروئید، گره‌های لنفاوی گردنی، ارزش تشخیصی Frozen section مورد بحث می‌باشد. از این رو، مطالعه‌ی حاضر با هدف تعیین ارزش تشخیصی Frozen section در تعیین ماهیت توده‌های سر و گردن به انجام رسید.

گرفته بودند، وارد مطالعه شدند. میانگین سن این بیماران  $49.2 \pm 18.8$  سال با دامنه‌ی ۸۶-۱۳ سال بود. ۴۵ نفر (۵۱/۱ درصد) از بیماران مرد و ۴۳ نفر (۴۸/۹ درصد) زن بودند. میانگین سنی مردان و زنان به ترتیب  $55.3 \pm 15.2$  و  $42.8 \pm 20.1$  سال بود و مردان، به طور معنی‌دار از میانگین سنی بالاتری برخوردار بودند ( $P = 0.001$ ). شایع‌ترین تومورهای ناحیه‌ی سر و گردن در بیماران مورد مطالعه، تیروئید با فراوانی ۳۱ مورد (۳۵/۲ درصد) و توده‌های پوستی با فراوانی ۱۷ مورد (۱۹/۳ درصد) بود (شکل ۱).



شکل ۱. درصد فراوانی محل توده‌های سر و گردن

از ۸۸ نمونه‌ی Frozen section بررسی شده، ۴۶ مورد (۵۲/۳ درصد) بدخیم، ۴۰ مورد (۴۵/۵ درصد) خوش‌خیم و ۲ مورد (۲/۳۸ درصد) نامشخص بود. در بررسی پاتولوژی این نمونه‌ها، ۵۰ مورد (۵۶/۸ درصد) بدخیم، ۳۷ مورد (۴۲/۱ درصد) خوش‌خیم و ۱ مورد (۱/۱ درصد) نامشخص بود که نمونه‌های مشکوک و نامشخص از مطالعه خارج شدند. برابر نتایج مطالعه‌ی حاضر، نتایج روش Frozen section در ۹۱/۸ درصد موارد، با نتایج پاتولوژی مطابقت داشت و در ۸/۲ درصد موارد، عدم تطابق وجود داشت. در جدول ۱، توزیع فراوانی نتایج Frozen section بر حسب نتیجه‌ی پاتولوژی نمونه‌ها آمده است که بر حسب آن، از ۴۹ نمونه‌ی بدخیم، ۴۴ مورد (۸۹/۸ درصد) در روش Frozen section نیز بدخیم بوده است. همچنین، از ۳۶ نمونه‌ی خوش‌خیم، ۳۴ مورد (۹۴/۴ درصد) در روش Frozen section نیز خوش‌خیم بوده است.

جدول ۱. توزیع فراوانی نتایج روش Frozen section بر حسب نتیجه‌ی پاتولوژی

پاتولوژی	بدخیم	خوش‌خیم	Frozen section
	تعداد (درصد)	تعداد (درصد)	
بدخیم	۴۴ (۸۹/۸)	۲ (۵/۶)	بدخیم
خوش‌خیم	۵ (۱۰/۲)	۳۴ (۹۴/۴)	خوش‌خیم
جمع	۴۹ (۱۰۰)	۳۶ (۱۰۰)	جمع

جدول ۲. توزیع فراوانی نتایج روش Frozen section و پاتولوژی بر حسب سن، جنس و محل تومور

متغیر	Frozen section		پاتولوژی	
	بدخیم	خوش خیم	مقدار P	مقدار P
سن	< ۵۰	۲۰ (۴۳/۵)	۰/۷۱	۱۹ (۵۱/۴)
	≥ ۵۰	۲۶ (۵۶/۵)		۱۸ (۴۸/۶)
جنس	مرد	۲۴ (۵۲/۲)	۰/۸۴	۱۹ (۵۱/۴)
	زن	۲۲ (۴۷/۸)		۱۸ (۴۸/۶)
محل توده	پاراتیروئید	۰ (۰)	۰/۵۲	۳ (۸/۱)
	تیروئید	۱۴ (۳۰/۴)		۱۴ (۳۷/۸)
	گردن	۴ (۸/۷)		۳ (۸/۱)
	پوست	۱۰ (۲۱/۷)		۸ (۲۱/۶)
	ساب ماندیبولار	۳ (۶/۵)		۳ (۸/۱)
	گره‌ی لنفاوی گردن	۳ (۶/۵)		۲ (۵/۴)
	زبان	۵ (۱۰/۹)		۱ (۲/۷)
	پاروتید	۳ (۶/۵)		۰ (۰)
	سایر	۴ (۸/۷)		۳ (۸/۱)

روش Frozen section در ماهیت توده‌های تومورال بین ۹۵-۹۷ درصد گزارش شده است. البته، میزان صحت Frozen section به تبحر و تجربه‌ی پاتولوژیست وابسته بوده و از طرف دیگر، عواملی نظیر خطاهای تکنیکی مانند چین خوردگی، متلاشی شدن، رنگ آمیزی ناهمگون بافت و کم بودن جزئیات سیتولوژی و ناکافی بودن مقدار بافت از علل اصلی عدم دقت Frozen section محسوب می‌گردد (۱۸-۱۶).

Olson و همکاران با بررسی مطالعات مختلف، میزان عدم تطابق قابل قبول بین Frozen section و نتایج پاتولوژی را بین ۱ تا ۴ درصد اعلام کرده‌اند (۱۹). در مطالعه‌ی حاضر، این عدم تطابق قدری بیشتر، یعنی معادل ۸/۲ درصد بود. مطالعه‌ی Houck و همکاران، روش Frozen section را روشی مفید و قابل استفاده در حین عمل جراحی در تشخیص تومورهای خوش خیم و بدخیم تخمدان معرفی کرده است (۲۰). همچنین، Gephardt و Zarbo میزان همخوانی تشخیص به روش Frozen section و پاتولوژی را ۹۸/۶ درصد گزارش نموده‌اند (۱۶). البته، تفاوت‌های مشاهده شده بین مطالعه‌ی ما و مطالعات مذکور، احتمال دارد به نوع نمونه‌های مورد بررسی مربوط باشد.

با توجه با یافته‌های مطالعه‌ی حاضر و مقایسه‌ی آن با دیگر مطالعات، می‌توان نتیجه‌گیری نمود که روش Frozen section حین عمل جراحی جهت تعیین ماهیت توده‌های سر و گردن، روشی به نسبت دقیق و با ارزش است، اما لازمه‌ی آن، تجربه‌ی کافی آسیب‌شناسان شاغل در واحدهای پاتولوژی است که در صورت انجام صحیح آن و همچنین، دقت در نمونه‌گیری توسط جراح و همکاری این دو می‌تواند افزایش میزان دقت Frozen section و در

در این مطالعه، ۸۸ بیمار که به علت ابتلا به توده‌های ناحیه‌ی سر و گردن، تحت عمل جراحی قرار گرفتند، وارد مطالعه شدند که نتیجه‌ی روش Frozen section در ۲ مورد و نتایج پاتولوژی در ۱ مورد، نامشخص بود که این موارد از مطالعه خارج شدند.

بر حسب نتایج مطالعه، روش Frozen section از ارزش تشخیصی بالایی در تعیین ماهیت توده‌های سر و گردن برخوردار بود؛ به طوری که این روش در مقایسه با پاتولوژی دارای حساسیت ۸۹/۸ و ویژگی ۹۴/۴ درصد بود و در مقابل، این روش دارای ۵/۶ درصد مثبت کاذب و ۱۰/۲ درصد منفی کاذب بود. از طرف دیگر، نتایج مطالعه‌ی حاضر نشان داد که ارزش اخباری مثبت و منفی این روش ۸۷/۲ و ۹۱/۸ درصد می‌باشد. به عبارت دیگر، در صورتی که نتیجه‌ی روش Frozen section نشان دهنده‌ی بدخیمی باشد، به احتمال ۸۷/۲ درصد، توده‌ی مورد نظر بدخیم می‌باشد و به طور متقابل، در صورتی که نتیجه‌ی روش Frozen section منفی باشد، به احتمال ۹۱/۸ درصد، توده‌ی مورد نظر خوش خیم می‌باشد و بدین ترتیب، پزشک جراح با احتمال بسیار بالایی می‌تواند ماهیت توده‌ی تحت عمل جراحی را در حین عمل، مشخص و در مورد چگونگی عمل، تصمیم‌گیری نماید.

در مطالعه‌ی رهبر و همکاران بر روی ۹۹ مورد نمونه‌ی بیوپسی در دانشگاه علوم پزشکی کرمانشاه، روش Frozen section در ۹۷ درصد موارد با نتیجه‌ی پاتولوژی مطابقت داشت و حساسیت، ویژگی، ارزش اخباری مثبت و منفی و صحت این روش به ترتیب ۹۱/۹، ۱۰۰، ۹۲/۵ و ۹۵/۵ درصد به دست آمد (۱۵) که بسیار با نتایج مطالعه‌ی حاضر نزدیک می‌باشد. در دو مطالعه‌ی انجام گرفته توسط Gephardt و Zarbo (۱۶) و Rose و همکاران (۱۷) میزان صحت

است که با شماره‌ی ۳۹۳۸۲۶ در حوزه‌ی معاونت پژوهشی دانشکده‌ی پزشکی به تصویب رسید و با حمایت‌های این معاونت به انجام رسید. از این رو، نویسندگان مقاله از زحمات ایشان تقدیر و تشکر می‌نمایند.

نهایت، کاهش اعمال جراحی مجدد، کاهش عود و پیش‌آگهی مطلوب‌تر بیماری را به دنبال داشته باشد.

### تشکر و قدردانی

مقاله‌ی حاضر، حاصل پایان‌نامه‌ی دکترای حرفه‌ای پزشکی عمومی

### References

- Chinoy R. Cytology, pathology, frozen section and occult primaries in head and neck cancers. *Otorhinolaryngology Clinics: An International Journal* 2010; 2(1): 25-32.
- World Health Organization. The global burden of disease: 2004 update. Geneva, Switzerland: WHO; 2008.
- Ardeshir Larijani MB, Mohagheghi SMA, Mousavi Jarahi SAR, Tavangar SM, Haghpanah V, Lashkari A, et al. Thyroid cancer in Iran: An epidemiological survey based on cancer data's registered In Tehran. *J Med Counc I R Iran* 2009; 23(4): 362-7.
- Ansari MH. Salivary gland tumors in an Iranian population: a retrospective study of 130 cases. *J Oral Maxillofac Surg* 2007; 65(11): 2187-94.
- Habibi A. Some aspects of malignant tumors of the lymph nodes in Iran. *Int Surg* 1978; 63(5): 47-51.
- Mafi N, Kadivar M, Hosseini N, Ahmadi S, Zare-Mirzaie A. Head and neck squamous cell carcinoma in Iranian patients and risk factors in young adults: a fifteen-year study. *Asian Pac J Cancer Prev* 2012; 13(7): 3373-8.
- DiMusto JC. Reliability of frozen sections in gynecologic surgery. *Obstet Gynecol* 1970; 35(2): 235-40.
- Remsen KA, Lucente FE, Biller HF. Reliability of frozen section diagnosis in head and neck neoplasms. *Laryngoscope* 1984; 94(4): 519-24.
- Rosai J. *Rosai and Ackerman's surgical pathology*. 9<sup>th</sup> ed. Philadelphia, PA: Mosby; 2004.
- Dankwa EK, Davies JD. Frozen section diagnosis: an audit. *J Clin Pathol* 1985; 38(11): 1235-40.
- Esteban JM, Zaloudek C, Silverberg SG. Intraoperative diagnosis of breast lesions. Comparison of cytologic with frozen section technics. *Am J Clin Pathol* 1987; 88(6): 681-8.
- Acs G, Baloch ZW, LiVolsi VA. Intraoperative consultation: an historical perspective. *Semin Diagn Pathol* 2002; 19(4): 190-1.
- Samanii S. Assessment of frozen sections in patients referred to Shahid Rajaei hospital (1996-2000). *J Qazvin Univ Med Sci* 2003; 7(1): 72-8. [In Persian].
- Ghauri RR, Gunter AA, Weber RA. Frozen section analysis in the management of skin cancers. *Ann Plast Surg* 1999; 43(2): 156-60.
- Rahbar, M, Kanani, M, Khazaei S, Shahi M. Diagnostic value of frozen section and permanent sections. *J Babol Univ Med Sci* 2008; 10(2): 31-5. [In Persian].
- Gephardt GN, Zarbo RJ. Interinstitutional comparison of frozen section consultations. A college of American Pathologists Q-Probes study of 90,538 cases in 461 institutions. *Arch Pathol Lab Med* 1996; 120(9): 804-9.
- Rose PG, Rubin RB, Nelson BE, Hunter RE, Reale FR. Accuracy of frozen-section (intraoperative consultation) diagnosis of ovarian tumors. *Am J Obstet Gynecol* 1994; 171(3): 823-6.
- Ilvan S, Ramazanoglu R, Ulker AE, Calay Z, Bese T, Oruc N. The accuracy of frozen section (intraoperative consultation) in the diagnosis of ovarian masses. *Gynecol Oncol* 2005; 97(2): 395-9.
- Olson SM, Hussaini M, Lewis JS Jr. Frozen section analysis of margins for head and neck tumor resections: reduction of sampling errors with a third histologic level. *Mod Pathol* 2011; 24(5): 665-70.
- Houck K, Nikrui N, Duska L, Chang Y, Fuller AF, Bell D, et al. Borderline tumors of the ovary: correlation of frozen and permanent histopathologic diagnosis. *Obstet Gynecol* 2000; 95(6 Pt 1): 839-43.

## Diagnostic Value of Frozen Section Compared with Permanent Pathology Results for Detection of Characteristics of Head and Neck Tumors

Azar Baradaran<sup>1</sup>, Noushin Afshar-Moghaddam<sup>1</sup>, Monireh Moayeri<sup>2</sup>,  
Mohammadreza Moayeri<sup>3</sup>, Parvin Rajabi<sup>1</sup>

### Original Article

#### Abstract

**Background:** This study aimed to determine the diagnostic values of frozen section compared with permanent pathology results for detection of characteristic of head and neck tumors.

**Methods:** In a cross-sectional study, 88 patients suffered from head and neck tumors and operated during 2010-2015 in Alzahra hospital, Isfahan, Iran, were enrolled. The results of frozen section and permanent pathology were extracted from hospital records and sensitivity, specificity, false negative, false positive, and negative and positive predictive values were calculated for frozen section.

**Findings:** Sensitivity, specificity, false negative, false positive, positive predictive value, and negative predictive value were as 89.8%, 94.4%, 5.6%, 10.2%, 95.7%, and 87.2%, respectively; and the accuracy of frozen section was 91.8%.

**Conclusion:** Frozen section test during surgeries is a good and valuable method for detection of characteristic of head and neck tumors. But, enough pathologist experience and precision of sampling by surgeon can lead to increase the accuracy rate of frozen section which finally leads to decrease of reoperation and relapse of disease, and better prognosis.

**Keywords:** Frozen sections, Permanent pathology, Sensitivity, Specificity, Head, Neck, Tumors

**Citation:** Baradaran A, Afshar-Moghaddam N, Moayeri M, Moayeri M, Rajabi P. **Diagnostic Value of Frozen Section Compared with Permanent Pathology Results for Detection of Characteristics of Head and Neck Tumors.** J Isfahan Med Sch 2017; 35(421): 222-7.

1- Professor, Department of Pathology, School of Medicine, Isfahan University of Medical Sciences, Isfahan, Iran

2- Student of Medicine, Student Research Committee, School of Medicine, Isfahan University of Medical Sciences, Isfahan, Iran

3- Professor, Department of Dermatology, School of Medicine, Kashan University of Medical Sciences, Kashan, Iran

**Corresponding Author:** Monireh Moayeri, Email: moneereh.moayeri@gmail.com