

بررسی اثر دیابت القا شده با استرپتوزوتوسین و درمان با سولفات روی و وانادیم بر سیستم تولید مثلی

علی امینی^۱، پریا پرتو^۲، نامدار یوسف‌وند^۳

تاریخ دریافت ۱۳۹۴/۱۲/۱۴ تاریخ پذیرش ۱۳۹۵/۰۲/۲۳

چکیده

پیش‌زمینه و هدف: دیابت شیرین باعث تغییرات بافتی بیضه می‌شود. هدف این مطالعه بررسی اثر مصرف خوراکی هم‌زمان سولفات روی و وانادیم بر آسیب بیضه‌ای در موش‌های صحرایی نر دیابتی شده با استرپتوزوتوسین (STZ) بود.

مواد و روش کار: در این مطالعه پنج گروه حیوان انتخاب، در سه گروه با تزریق استرپتوزوتوسین، دیابت قندی با قند خون ۵۰۰-۶۰۰ mg/dL ایجاد و به مدت ۶۰ روز تحت درمان قرار گرفتند. گروه اول از آب معمولی استفاده کردند. گروه دوم با تزریق داخل صفاقی ۴۰ mg/kg استرپتوزوتوسین (STZ) دیابتی و گروه سوم با تزریق داخل صفاقی ۴۰ mg/kg استرپتوزوتوسین (STZ) دیابتی و با سولفات وانادیم با دوز ۱ mg/ml در آب آشامیدنی تیمار شدند. گروه چهارم با تزریق داخل صفاقی ۴۰ mg/kg استرپتوزوتوسین (STZ) دیابتی و با سولفات روی با دوز ۰/۲۵ mg/ml در آب آشامیدنی تیمار شدند. گروه پنجم با تزریق داخل صفاقی ۴۰ mg/kg استرپتوزوتوسین (STZ) دیابتی و با محلول ترکیبی سولفات روی و وانادیم با دوز ۱ mg/ml و ۰/۲۵ mg/ml در آب آشامیدنی تیمار شدند. آسیب بیضه‌ای با رنگ‌آمیزی هماتوکسلین-اُوزین بررسی شد.

یافته‌ها: سولفات روی و وانادیم و ترکیب این دو باعث کاهش سطح گلوکز پلازما می‌شود. سولفات وانادیم اسپرماتوژنز و قطر لوله‌های سمینی فرس را در موش‌های دیابتی کاهش می‌دهد و ترکیب خوراکی سولفات روی و وانادیم در موش‌هایی دیابتی اسپرماتوژنز و قطر لوله‌های سمینی فرس را افزایش می‌دهد. **بحث و نتیجه‌گیری:** سولفات روی علاوه بر کاهش آسیب‌های بیضه‌ای در موش‌های صحرایی نر دیابتی شده، اثرات منفی سولفات وانادیم بر روی بیضه را خنثی می‌کند.

کلیدواژه‌ها: استرپتوزوتوسین، وانادیل سولفات، سولفات روی، قند پلازما، بیضه، بافت‌شناسی، دیابت

مجله پزشکی ارومیه، دوره بیست و هفتم، شماره ششم، ص ۴۸۵-۴۷۶، ششم ۱۳۹۵

آدرس مکاتبه: کرمانشاه دانشگاه رازی، بخش زیست‌شناسی، تلفن: ۰۹۱۰۸۰۱۲۲۵۸

Email: aliamini10@yahoo.com

مقدمه

تولیدمثل نر دارد. کاهش تولید تستوسترون (۴)، تحلیل غدد ضمیمه تولیدمثلی (۵) کاهش میل جنسی (۴) و رفتارهای جنسی در افراد مبتلا به دیابت گزارش شده است. همچنین بر اسپرماتوژنز تأثیر می‌گذارد (۶). کیفیت پایین مایع سمینال در افراد دیابتی نیز گزارش شده است که شامل کاهش حرکت اسپرم (۷) کاهش شمار اسپرم (۸) و افزایش اسپرم‌های ناهنجار است (۹). Guneli E و همکاران گزارش دادند که تغییرات بافتی بیضه در دیابت شیرین از تغییر ایجاد مرگ سلولی آپوپتوزی، آتروفی لوله‌های اسپرم‌ساز، کاهش قطر توپول و کاهش مجموعه‌های سلولی اسپرماتوژنیک ایجاد می‌شود (۱۰) Vignon F و همکاران نیز

افزایش قند خون اختلال شایعی است که درصد قابل توجهی از افراد کشورها با آن درگیر هستند (۱). در این اختلال ممکن است به علت کاهش میزان انسولین و یا نقص در عملکرد گیرنده‌های سلولی به وجود آید. در این عارضه اعمال متابولیک بدن دچار اختلال می‌شود و با وجود هیپرگلیسمی، بیشتر سلول‌های بدن قادر به استفاده از گلوکز برای تغذیه نیستند (۲). افزایش گلوکز خون از نظر بالینی یکی از مهم‌ترین عوامل خطر ساز برای بیماری‌های کلیوی، اعصاب، چشم و بیماری‌های قلبی-عروقی محسوب می‌شود (۳). دیابت شیرین اثرهای عملکردی و ساختاری متنوع بر سیستم

^۱ دانشجوی کارشناسی ارشد زیست‌شناسی سلولی تکوینی، دانشگاه رازی، کرمانشاه، ایران

^۲ استادیار، دکتری بافت‌شناسی، گروه علوم تشریحی، دانشگاه رازی، کرمانشاه، ایران (نویسنده مسئول)

^۳ استادیار، دکتری فیزیولوژی جانوری، فیزیولوژی جانوری، دانشگاه رازی، کرمانشاه، ایران

سولفات روی و وانادیم بر روی بافت بیضه تاکنون مطالعه در خصوص اثر ترکیبی آن‌ها به صورت محلول در آب آشامیدنی بر بیضه موش‌های دیابتی صورت نگرفته است. لذا مطالعه حاضر در راستای تحقیق مطالعه مقایسه‌ای اثرات تفکیکی و ترکیبی این دو ماده بر روی بیضه موش دیابتی القا شده در موش‌های صحرایی صورت گرفت.

مواد و روش کار

در این مطالعه تجربی ۳۰ سر موش صحرایی نر بالغ با وزن ۲۰۰ تا ۲۳۰ گرم از نژاد ویستار انتخاب و به منظور سازگار شدن با شرایط جدید به مدت یک هفته در شرایط کنترل شده از نظر میزان نور ۱۲ (ساعت روشنایی و ۱۲ ساعت) تاریکی و دما (در محدوده 22 ± 3 درجه سلسیوس) نگهداری شدند. ابتدا ۳۰ سر موش صحرایی به پنج گروه ۵ تایی تقسیم شدند

۱- گروه نرمال که به مدت ۶۰ روز هیچ‌گونه تیمار دارویی دریافت نکردند و از آب معمولی استفاده کردند.

۲- گروه دوم که با تزریق داخل صفاقی 40 mg/kg استرپتوزوتوسین (STZ) دیابتی شدند و در طول دوره آزمایش هیچ‌گونه داروی دیگری دریافت نکردند.

۳- گروه سوم که با تزریق داخل صفاقی 40 mg/kg استرپتوزوتوسین (STZ) دیابتی شدند و بعد از تست دیابت و اطمینان از دیابتی شدن به مدت ۶۰ روز محلول سولفات وانادیم با غلظت 1 mg/ml در آب آشامیدنی مصرف نمودند.

۴- گروه چهارم که با تزریق داخل صفاقی 40 mg/kg استرپتوزوتوسین (STZ) دیابتی شدند و بعد از تست دیابت و اطمینان از دیابتی شدن به مدت ۶۰ روز محلول سولفات روی با غلظت 0.25 mg/ml در آب آشامیدنی مصرف نمودند.

۵- گروه پنجم که با تزریق داخل صفاقی 40 mg/kg استرپتوزوتوسین (STZ) دیابتی شده و با سولفات روی به میزان 0.25 mg/ml وانادیم 1 mg/ml به مدت ۶۰ روز در آب آشامیدنی مصرف نمودند.

تزریق استرپتوزوتوسین در همه مراحل به صورت درون صفاقی (ip) با دوز 40 mg/kg انجام گرفت. افزایش قند خون به میزان بیش از ۴۰۰ میلی‌گرم بر دسی لیتر نشان‌دهنده دیابتی شدن حیوان بود. تجویز عصاره به صورت محلول خوراکی بود قبل از انجام آزمایش تمامی موش‌ها با استفاده از دستگاه گلوکومتر Accu-check مدل Active ساخت کارخانه Roche آلمان و با اخذ یک قطره خون از طریق قطع دم، گلوکز خون آن‌ها اندازه‌گیری شد. این کار پس از دیابتی کردن موش‌ها تا سه روز و پس‌از آن در پایان هر هفته با رعایت هشت ساعت محرومیت از غذا انجام و گلوکز خون ثبت

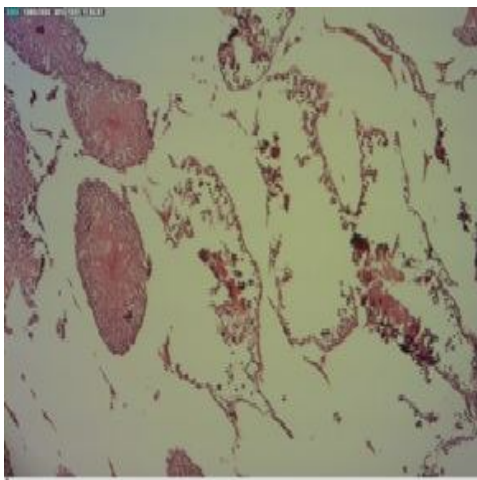
گزارش دادند که دیابت سبب افزایش ضخامت غشای پایه لوله‌های اسپرم‌ساز می‌شود که با کاهش میزان تولید اسپرم همراه است، همچنین کاهش در تعداد سلول‌های سرتولی منجر به کاهش سلول‌های اسپرماتوگونی می‌شود (۹).

داروهای مختلفی در درمان دیابت به کار می‌روند، یکی از ترکیبات جدید وانادیوم می‌باشد که در تحقیقات اثر مفید آن به اثبات رسیده است و اثری مشابه انسولین دارد. وانادیوم (وانادیل یا وانادات) برداشت گلوکز و انتقال و اکسیداسیون آن را افزایش می‌دهد (۱۱). نمک‌های مختلف وانادیوم اثرات تقریباً یکسانی بر روی کاهش قند خون در دیابت ناشی از استرپتوزوتوسین در موش صحرایی دارند (۱۲). همچنین وانادیل سولفات ترشحات انسولین وابسته به تحریک گلوکز را تقویت می‌کند (۱۳). این ماده از طریق پروتئین تیروزین کیناز سیتوزولی که مجزا از تیروزین کیناز رسپتور انسولین است، عمل می‌نماید (۱۴). وانادیم اثرات اکسیداتیو روی بافت‌های مختلف اعمال می‌کند. گفته می‌شود که تزریق داخل صفاقی وانادیم باعث کاهش اسپرم و کاهش باروری در موش می‌شود. همچنین مطالعات بیشتر در این زمینه حاکی از این است که وانادیم ضمن عبور از سد خونی-بیضه‌ای، در بیضه‌ها تجمع پیدا می‌کند. بنابراین با وجود سمی بودن ترکیبات وانادیم برای انسان و حیوانات مطالعه تأثیر آن بر سیستم تولیدمثل در حال گسترش می‌باشد (۱۵). باین‌حال اطلاعات کمی در مورد عملکرد وانادیم بر روی سیستم تولیدمثلی وجود دارد. روی (Zn)، علاوه بر آنتی‌اکسیدان بودن نقش مهمی در تولید و ذخیره‌سازی انسولین دارد (۱۶) و از سال‌ها پیش ارتباط فیزیکی و شیمیایی میان انسولین و روی ثابت شده است به طوری که اضافه کردن روی به انسولین صنعتی باعث افزایش مدت اثر آن شده و در نتیجه از دوزهای تزریقی انسولین کاسته شد (۱۷). از طرفی دیگر روی یک عنصر حیاتی و اساسی بوده که ارتباط نزدیکی با فعالیت اندوکروینی داشته است (۱۸)؛ و برای فعالیت بیش از ۳۰۰ آنزیم بخصوص RNA پلیمرز و DNA پلیمرز و سایر متالوآنزیم‌ها سنتز پروتئین‌ها و نوکلئیک اسیدها و تقسیم سلولی و همچنین فعالیت تولیدمثل، اسپرماتوزنز و پایدار ماندن ساختمان کروماتین در هسته سلولی (۱۹) دارای نقش بسزایی است به طوری که کمبود روی می‌تواند سبب تأخیر در رشد و بلوغ جنسی و کاهش کارکرد گنادها بشود (۲۰). غلظت روی در اعضای همچون پروستات، بیضه و مایع سمینال بالاست و این مطلب نشان‌دهنده نقش روی در دستگاه تولیدمثل می‌باشد که به صورت تقویت اسپرماتوزنز، بلوغ اسپرماتوزوا و حفظ اپی‌تلیوم زاینده می‌باشد (۲۱، ۲۲) همچنین روی یک عنصر آنتی‌اکسیدانی است و نقش مهم و محافظت‌کننده‌ای در برابر رادیکال‌های آزاد دارد (۲۳، ۲۴). علی‌رغم وجود مطالعات متعدد در خصوص اثرات تفکیکی

گروه درمانی دریافت کننده محلول سولفات وانادیم و گروه درمانی دریافت کننده ترکیب محلول سولفات وانادیم و سولفات روی اختلاف معناداری نشان می دهد ($p < 0.05$). همچنین بین گروه درمانی دریافت کننده محلول سولفات روی و گروه درمانی دریافت کننده ترکیب محلول سولفات وانادیم و سولفات روی اختلاف معناداری وجود دارد ($p < 0.05$).

۲- آسیب شناسی بیضه

مطالعه هیستوپاتولوژیک بیضه‌ی موش‌های دیابتی نشان داد که سلول‌های سرتولی در اکثر لوله‌های منی ساز دچار کاهش شده‌اند و به دنبال این کاهش، تخلیه لوله‌های سمینی فر از سلول‌های اسپرماتوژنیک و کاهش اسپرماتوژنز نیز مشاهده می‌شود. (تصویر شماره ۲). در گروه دیابتی دریافت کننده سولفات روی لوله‌های سمینی فروس و میزان اسپرماتوژنز آن‌ها طبیعی است و بافت بینابینی در بین لوله‌ها دیده می‌شود (تصویر شماره ۳) در گروه دیابتی دریافت کننده سولفات وانادیوم تخلیه لوله‌های سمینی فر از سلول‌های اسپرماتوژنیک و کاهش بافت بینابینی در مقاطع بیضه دیده می‌شود چین خوردگی‌های غشای پایه لوله‌های سمینی فروس در این گروه قابل توجه است، اما میزان اسپرماتوژنز در لوله‌ها طبیعی است. (تصویر شماره ۴). در گروه دیابتی دریافت کننده سولفات وانادیوم و سولفات روی نسبت به گروه کنترل دیابتی میزان اسپرماتوژنز افزایش یافته است. افزایش قطر عروق سمینی فروس در کپسول بیضه مشاهده می‌شود. در برخی لوله‌ها چین خوردگی‌های غشای پایه لوله‌های سمینی فروس نسبت به گروه کنترل قابل توجه است (تصویر ۵).



تصویر (۱): میکروگراف بیضه در گروه کنترل

گردید. پس از پایان دوره آزمایش در روز ۲۸، حیوانات به مدت ۱۲ ساعت ناشتا نگه داشته شدند و سپس با استفاده از اتر بی‌هوش شده و با استفاده از سرنگ ۱۰ میلی‌لیتری از دهلیز راست آن‌ها خون‌گیری به عمل آمد. نمونه‌های خون ۱۵ دقیقه پس از خون‌گیری با ۰۰۰ ۱۲ دور در دقیقه به مدت ۶ دقیقه سانتریفیوژ شدند و سرم نمونه‌ها در دمای ۲۰- درجه سانتی‌گراد کم‌تر از ۱ هفته ذخیره و نگهداری شدند. پس از آن میزان گلوکز سرم به روش آنزیمی- رنگ سنجی روش گلوکز اکسیداز - پراکسیداز توسط دستگاه اتو آنالیزور مدل RA1000 ساخت شرکت تیچینکو^۱ آمریکا و کیت شرکت پارس آزمون اندازه‌گیری شد. داده‌ها با استفاده از آنالیز واریانس یک‌طرفه و آزمون تعقیبی Tukey بررسی شد. نتایج به صورت میانگین \pm خطای معیار ارائه گردید. معیار استنتاج آماری $p < 0.05$ در نظر گرفته شد.

ارزیابی هیستوپاتولوژیک

۶۰ روز بعد از شروع مطالعه، تمام موش‌ها پس از بیهوشی و کشته شدن با اتر کالبدگشایی شدند. ضایعات ماکروسکوپی مشاهده شده به‌ویژه در اندام‌های احشایی ثبت و نمونه‌های بافتی بیضه برداشته شد و در محلول بافر فرمالین ۱۰ درصد پایدار و بعد از گذراندن مراحل آماده‌سازی بافتی و تهیه بلوک‌های پارافینی، مقاطعی به صورت برش‌های عرضی و طولی با قطر ۱۰ میکرون تهیه و نمونه‌ها بر روی اسلایدهای شیشه‌ای مستقر، پارافین زدایی و آب دهی مجدد گردید و سپس با رنگ هماتوکسیلین-ئوزین (H&E) به منظور بررسی میکروسکوپی رنگ‌آمیزی شدند. لازم به ذکر است مقایسه بین تمام لام‌ها به انجام گرفته و معیار اسپرماتوژنز در ضخامت لایه‌های سلولی بوده که اپی تلیوم لوله‌های سمینی فروس هستند.

طی دوره‌ی مطالعه در ارتباط با حیوانات مورد آزمایش، همه‌ی مفرقات مربوط به نحوه نگهداری حیوانات آزمایشگاهی رعایت شد.

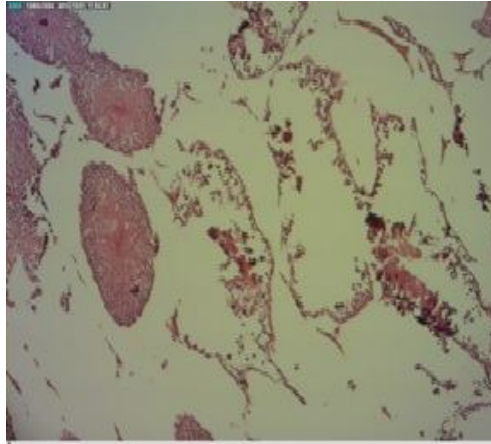
یافته‌ها

۱- عیار قند خون

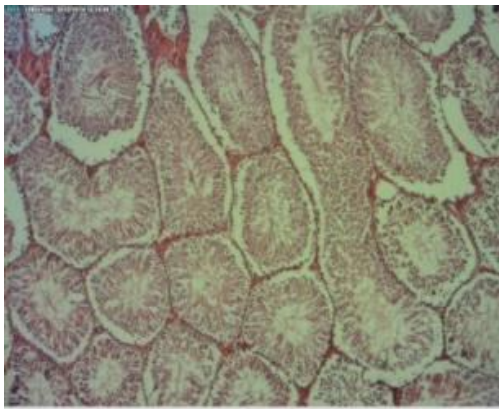
میزان قند خون در گروه کنترل دیابتی در طول دوره آزمایش بدون تغییر افزایش یافته ماند ($468 \pm 32/55$). در حالی که در گروه سوم وانادیم توانست قند خون را به $209/2 \pm 32/29$ کاهش دهد، در گروه چهارم سولفات روی توانست قند خون را به $216/4 \pm 10/40$ کاهش دهد و در گروه دریافت کننده محلول ترکیبی سولفات وانادیم و سولفات روی قند خون را به محدوده $139/2 \pm 9/922$ کاهش پیدا کرد. این نتایج نشان داد که میزان شاخص قند خون در بین

¹. Technico

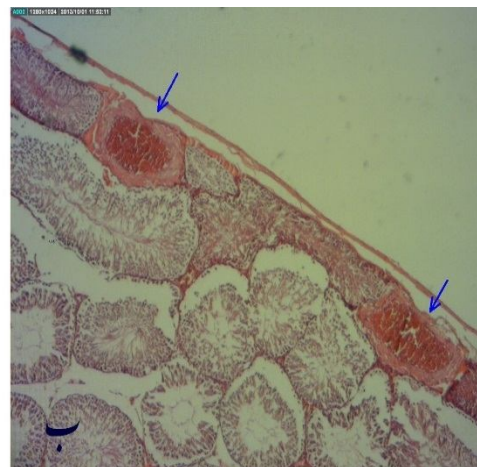
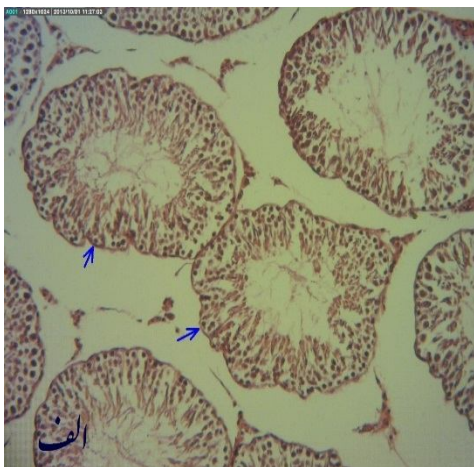
انسجام بافت بیضه و لوله‌های سمینی فروس و میزان اسپرماتوژنز به صورت طبیعی است



تصویر (۲): میکروگراف بیضه در گروه کنترل دیابتی تخلیه لوله‌های سمینی فر از سلول‌های اسپرماتوژنیک و از بین رفتن بافت بینابینی در این گروه دیده می‌شود



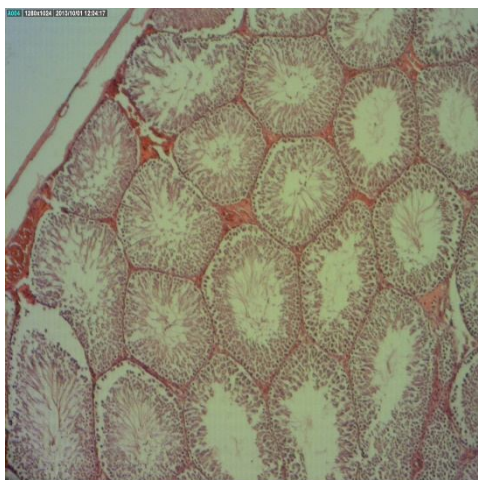تصویر (۳): میکروگراف بیضه در گروه دیابتی دریافت‌کننده محلول خوراکی سولفات روی در این گروه لوله‌های سمینی فروس و میزان اسپرماتوژنز آن‌ها طبیعی است و بافت بینابینی در بین لوله‌ها دیده می‌شود



تصویر (۴): میکروگراف بیضه در گروه دیابتی دریافت‌کننده وانادیم

(الف) چین خوردگی غشا پایه در لوله‌های سمینی فروس و کاهش میزان بافت بینابینی (←)

(ب) افزایش عروق و پرخونی در تونیکا البوژینه (←)



تصویر (۵): میکروگراف بیضه در گروه دیابتی دریافت‌کننده محلول خوراکی سولفات وانادیم و سولفات روی در این گروه لوله‌های سمینی فروس و میزان اسپرماتوژنز آن‌ها طبیعی است و بافت بینابینی در بین لوله‌ها دیده می‌شود.

بحث و نتیجه‌گیری

دیابت یکی از سریع‌ترین بیماری‌های متابولیکی در حال رشد در دنیا می‌باشد و مطالعات روی این بیماری جهت یافتن روش‌های درمانی مناسب‌تر نیز روبه افزایش است (۲۵). نتایج تحقیق حاضر نشان می‌دهد که تزریق درون صفاقی استرپتوزوتوسین با دوز ۴۰ میلی‌گرم بر کیلوگرم وزن بدن مدل دیابتی مناسب را در موش‌های صحرایی ایجاد می‌نماید، به طوری که استرپتوزوتوسین با دوز ۴۰ میلی‌گرم بر کیلوگرم وزن بدن باعث افزایش معنی‌دار میزان گلوکز در موش‌های صحرایی دریافت‌کننده آن نسبت به گروه نرمال می‌شود. استرپتوزوتوسین با تخریب غشاء سلول‌های بتای پانکراس، قطعه‌قطعه نمودن DNA و واکنش با آنزیم‌هایی مانند گلوکوکیناز موجب افزایش میزان گلوکز خون در حیوانات می‌گردد. استرپتوزوتوسین بیان mRNA مربوط به آنزیم گلوکز-6 فسفاتاز کبدی را افزایش داده و لذا از این طریق نیز موجب افزایش گلوکز خون می‌شود (۲۶). همچنین دیابت با ایجاد رادیکال‌های آزاد و استرس اکسیداتیو منجر به اکسیداسیون لیپیدها، پروتئین‌ها و DNA می‌شود، متعاقباً آسیب گسترده‌ای را در بیضه‌ها ایجاد می‌کند. دیابت شیرین تغییرات بافت بیضه‌ای را از طریق ایجاد مرگ سلولی برنامه‌ریزی‌شده (آپوپتوز)، آتروفی توپول‌های سمینی فروس، کاهش قطر توپول و کاهش مجموعه‌های سلولی اسپرماتوژنیک ایجاد نموده و باعث آتروفی لوله‌های اسپرم‌ساز و کاهش سلول‌های اسپرماتوژنیک نشانه مورفولوژیک اختلال در اسپرماتوژنز محسوب

می‌شوند (۲۷). Ricci و همکاران در سال ۲۰۰۹ و همچنین Bal و همکاران در سال ۲۰۱۱ در مطالعات جداگانه‌ای نشان دادند که دیابت موجب تغییرات بافتی بیضه از جمله تأثیر بر ساختار اپی تلیوم سمینی فروس به صورت انسداد لوله‌ای می‌شود و تعداد لوله‌های آسیب‌دیده را در بیضه افزایش می‌دهد. همچنین وزن اپی دیدیم و غدد سمینال و زیکول و پروستات و میزان حرکت اسپرم‌ها را به طور معناداری کاهش می‌دهد (۲۸، ۲۹).

در سال‌های اخیر آثار ضد دیابتی ترکیبات وانادیوم توجه تعداد زیادی از محققان مراکز تحقیقاتی را به خود معطوف داشته است. مطالعات زیادی خواص ضد دیابتی وانادیوم را مورد بررسی قرار داده‌اند. کاهش قند خون از طریق مکانیسم‌های متعدد، از جمله اثر شبه انسولینی در بافت‌های محیطی، کاهش برونده گلوکز کبدی و غیره، گزارش شده است (۳۰). درمان با وانادیوم در کوتاه‌مدت، علاوه بر آنکه می‌تواند قند خون را با تحریک گیرنده‌های محیطی انسولینی به حد طبیعی برگرداند، از طریق ترمیم و تکثیر سلول‌های بتای پانکراس حیوانات دیابتی شده نیز می‌تواند سطح انسولین پلاسما را نسبت به گروه‌های دیابتی درمان‌نشده افزایش دهد (۳۱). یافته‌ی ما نشان داد سولفات وانادیم خوراکی نیز این اثرات مثبت در افزایش انسولین پلاسما در موش‌های دیابتی شده را دارد. در یک بررسی، تزریق سولفات وانادیم باعث آسیب شدید اپیتلیوم منی‌ساز، لایه‌برداری از آن‌ها و لیز عناصر سلولی می‌شود. نتایج تحقیق حاضر با روش خوراکی نیز آن گزارش را تأیید می‌نماید. اگرچه تزریق داخل

همکاران در سال ۱۹۹۹ نشان دادند که بین غلظت روی و تستوسترون پلازما ارتباط معنی‌داری وجود دارد و روی کافی برای عملکرد طبیعی اسپرم ضروری است (۴۱). سایر مطالعات نشان می‌دهند کمبود روی سبب آتروفی لوله‌های اسپرم‌ساز شده و باعث اختلال اسپرماتوژنز در رت‌ها می‌شود (۴۰). با توجه به مطالب فوق به نظر می‌رسد به دنبال دیابت میزان خون‌رسانی بافت بیضه‌ها کاهش می‌یابد و همچنین هورمون‌های گنادوتروپیک بر عملکرد بیضه تأثیر می‌گذارد. در نتیجه آسیب‌های متعددی به بافت بیضه به‌ویژه سلول‌های لیدیک و سرتولی اعمال می‌گردد و تعداد عروق خونی کاهش می‌یابد. در صورتی که تیمار موش‌های دیابتی با سولفات روی می‌تواند با افزایش عروق خونی و خون‌رسانی مؤثر بافت بیضه بر اصلاح تغییرات بافتی تأثیر گذاشته و به شکل معنی‌داری آسیب‌های وارده را درمان نماید.

در این مطالعه که با استفاده از روش مورفولوژیک انجام گرفت، بر اساس برش‌های بافتی به‌دست‌آمده از گروه تجربی و کنترل سعی گردید تا اثرات احتمالی تجویز خوراکی ترکیب خوراکی سولفات وانادیم و سولفات روی را به‌طور هم‌زمان بر بافت بیضه مورد ارزیابی قرار گیرد.

نتایج حاصل از این مطالعه نشان داد که روی می‌تواند اثرات منفی وانادیم را بر روی بافت بیضه تا حدی خنثی کند و باعث افزایش تعداد لوله‌های سمینی فرس و افزایش میزان اسپرماتوژنز در موش‌های دیابتی دریافت‌کننده ترکیب خوراکی سولفات روی و سولفات وانادیم نسبت به گروه دیابتی دریافت‌کننده سولفات وانادیم شود.

از طرف دیگر مطالعات مختلفی در مورد نقش روی در اسپرماتوژنز صورت گرفته است. در مطالعه Krishnamurthy و همکاران در سال ۱۹۹۸ نقش محافظتی روی بر اسپرماتوژنز موش صحرایی نشان داده است که استفاده از اسپارات روی می‌تواند سلول‌های اسپرماتوگونی را در برابر مرگ سلولی ناشی از تابش اشعه محافظت کند (۱۹). در مطالعه‌ای دیگر که توسط Onyemachi و همکارانش صورت گرفته نشان داده شده است که مصرف روی می‌تواند از آسیب بیضه و توکسیستیناشیاز کرومیوم جلوگیری کند (۴۲). تحقیق حاضر خنثی‌سازی اثرات منفی وانادیم توسط سولفات روی را تأیید می‌کند. و یا در مطالعه دیگری که توسط Olivera و همکاران صورت گرفته نشان داده شده است که روی یک عنصر حیاتی جهت حفظ خصوصیات اسپرم می‌باشد (۲۰). دریک مطالعه دیگر نشان داده شده است که روی در حفظ سلامتی اسپرم دارای نقش اساسی است و سبب حفظ ساختمان اسپرم و کروماتین هسته، افزایش فعالیت اسپرم و حرکت روبه‌جلوی اسپرم می‌شود و کمبود آن سبب از بین رفتن واکنش آکروزومی و اختلال در قدرت باروری

صفاقی وانادیم سولفات در موش‌های سوری نیز باعث کاهش معنی‌داری در وزن بیضه می‌شود اما هیچ نکروری در بیضه این موش‌ها مشاهده نکرده‌اند (۳۲). در آزمایش‌هایی که موش‌های صحرایی نر بالغ که به‌صورت خوراکی در معرض متاوانادات سدیم در دوزهای ۵ و ۱۰ و ۲۰ میلی‌گرم بر کیلوگرم دو ماه قبل از جفت‌گیری با موش‌های صحرایی ماده‌ای که ۱۴ روز قبل از جفت‌گیری وانادیم دریافت کرده بودند قرار گرفتند این درمان در طول دوران بارداری و شیردهی نیز همچنان ادامه داشته است گرچه هیچ‌گونه عوارض جانبی قابل‌توجهی در باروری و زایمان دیده نشده است، اما مشاهده‌شده که تکوین و رشد فرزندان آن‌ها از بدو تولد به‌طور قابل‌توجهی کاهش یافته است (۳۳). مطالعات پیش‌تر نشان داده که وانادیم از سد خونی -بیضه‌ای عبور می‌کند و در بیضه‌ها تجمع پیدا می‌کند. با این حال اگرچه تعداد اسپرم‌ها به‌طور قابل‌توجهی کاهش یافته اما تحرک اسپرم سالم گزارش شده است (۳۴). Altamirane و همکاران بررسی کردند که اثرات وانادیوم احتمالاً مربوط به قبل از بلوغ موش صحرایی می‌باشد (۳۵). اثرات وانادیم ممکن است به دلیل اثر روی پمپ معاوضه گر سدیم پتاسیم ATPase باشد که بر روی متابولیسم Ca در بافت‌ها و ارگان‌ها تأثیر می‌گذارد (۳۶). هجوم Ca^{++} خارج به داخل سلول از خلال غشاء پلاسمایی سبب افزایش اولیه در غلظت کلسیم سیتوسولی می‌شوند. افزایش کلسیم به‌نوبه خود آیزیم‌هایی مثل فسفولیپازها، پروتئازها، ATP آرها و اندونوکلتازها را فعال می‌کند که دارای اثرات آسیب‌رسان سلولی می‌باشند (۳۷) مطالعات نشان می‌دهد که بین مسیرهای در معرض قرار گرفتن وانادیم تفاوت‌های قابل‌توجهی وجود دارد، آسیب به بیضه بعد از تزریق داخل صفاقی می‌تواند به علت شکل‌گیری کمپلکس‌های وانادیم باشد در مقابل مصرف وانادیم از طریق دهان و آب آشامیدنی و رژیم غذایی معمولاً بر باروری بیضه در موش‌های غیر دیابتی اثر ندارد (۳۴). نتایج آزمایش‌های ما تصدیق‌کننده این تحقیقات فوق می‌باشد.

روی نقش مهمی در ذخیره انسولین در سلول‌های بتای پانکراس دارد و دو یون Zn^{+2} و شش مولکول انسولین در بخش ترانس گلژی ایجاد کمپلکس پایدار اسموتیک می‌کنند. تحریک سلول‌های بتا توسط گلوکز موجب آزاد شدن هگزامرهای انسولین می‌شود که بلافاصله به انسولین و روی شکسته می‌شوند (۳۸). یون Zn^{+2} آزادشده موجب تحریک ترشح گلوکاگن از سلول‌های آلفای پانکراس می‌گردد. در دیابت ملیتوس غلظت پلاسمایی Zn^{+2} به علت هیپریزنکوریا و کاهش جذب روده‌ای روی کاهش می‌یابد. تجویز روی موجب کاهش میزان گلوکز در دیابت نوع یک می‌گردد (۳۹). مطالعات نشان داده‌اند روی در مراحل مختلف تولیدمثل از جمله لقاح، لانه‌گزینی و بارداری موفق ضروری می‌باشد (۴۰) Fuse و

به‌طور کلی در این مطالعه نشان داده شده است که مصرف سولفات روی نه تنها باعث کاهش آسیب‌های بیضه‌ای در موش‌های صحرایی نر دیابتی می‌شود بلکه باعث خنثی شدن اثرات منفی سولفات وانادیم بر روی بیضه در موش‌های صحرایی نیز می‌شود. در عین حال با توجه به محدودیت زمانی این مطالعه و کمبود امکانات بهتر آن است که اثرات درازمدت چنین تجویزی نیز مورد بررسی قرار گیرد.

تشکر و قدردانی

نویسندگان مقاله از بخش فیزیولوژی گروه زیست‌شناسی و جناب آقای کاظم حاتمی نهایت تشکر و قدردانی را دارند.

تخمک می‌شود (۴۳). در مطالعه‌ای دیگر مشخص شد که روی می‌تواند اثر مخرب امواج الکترومغناطیس را کم کند به طوری که با تجویز سولفات روی به میزان ۵۰۰ ppm و ۲۰۰ ppm به صورت خوراکی به موش‌ها مشاهده شد که هم تعداد و هم حرکات روبه‌جلو به‌طور قابل ملاحظه‌ای بهبود یافته‌اند (۴۴). یافته‌های به‌دست آمده از تحقیق حاضر نشان داد که با مصرف روی توسط موش‌های نر، قدرت باروری آن‌ها نسبت به گروه تحت صوت افزایش معنی‌داری می‌یابد. همچنین تعداد و وزن جنین‌های زنده استخراج شده از موش‌های ماده جفت‌گیری کرده با موش‌های نر دریافت‌کننده روی به‌طور معنی‌داری نسبت به گروه قرار گرفته در معرض صوت افزایش یافت. در این مطالعه به‌وضوح مشخص گردید که میزان جنین‌های مرده و حتی جذب شده با مصرف روی کاهش می‌یابد (۴۵).

References:

- Kassab E, McFarlane SI, Sower JR. Vascular complications in diabetes and their prevention. *Vasc Med* 2001;6(4):249-55.
- Hayashi T, Nozawa M, Sohmiya K, Toko H, Nakao M, Okabe M, et al. Efficacy of pancreatic transplantation on cardiovascular alterations in diabetic rats: an ultrastructural and immunohistochemical study. *Transplant Proc* 1998;30(2):335-8.
- Suji G, Sivakami S. Approaches to the treatment of diabetes mellitus: an overview. *Cell Mol Biol (Noisy-le-grand)* 2003;49(4):635-9.
- Soudamani S, Rengarajan S, Sivakumar R, Malini T, Balasubramanian K. Effects of streptozotocin diabetes and insulin replacement on androgen and estrogen receptor concentrations in the epididymis of Wistar rats. *Joint Ethic Regul* 2006. 10(1): 61-56.
- Balasubramanian K, Thameemdeen S, Govindarajulu P. Effect of diabetes mellitus on epididymal enzymes of adult rats. *Indian J Experiment Biol* 1991. 29(10): 907-9.
- Ballester J, Dominguez J, Rigau T, Guinovart JJ, Rodriguez-Gil JE. Insulin-dependent diabetes affects testicular function by FSH- and LH linked mechanisms. *J Androl* 2004. 25(5): 706-19.
- Baccetti B, La Marca A, Piomboni P, Capitani S, Bruni E, Petraglia F, et al. Insulin-dependent diabetes in men is associated with hypothalamo-pituitary derangement and with impairment in semen quality. *Hum Reprod* 2002;17(10):2673-7.
- Murray FT, Cameron DF, Orth JM, Katovich MJ. Gonadal dysfunction in the spontaneously diabetic BB rat: alterations of testes morphology, serum testosterone and LH. *Horm Metab Res* 1985;17(10):495-501.
- Vignon F, Le Faou A, Montagnon D, Pradignac A, Cranz C, Winiszewsky P, et al. Comparative study of semen in diabetic and healthy men. *Diabetes Metab* 1991;17(3):350-4.
- Guneli E, Tugyan K, Ozturk H, Gumustekin M, Cilaker S, Uysal N. Effect of melatonin on testicular damage in streptozotocin-induced diabetes rats. *Eur Surg Res* 2008;40(4):354-60.
- Marzban L. Insulin-like actions of vanadium: potential as a therapeutic agent. *J Trace Elem Experiment Med* 2003. 16(4): 253-67.
- Becker DJ, Henquin JC. Comparison of the effects of various vanadium salts on glucose homeostasis in streptozotocin-diabetic rats. *Eur J Pharmacol* 1994. 260(2-3): 169-75.
- Bolkent S, Bolkent S, Yanardag R, Tunali S. Protective effect of vanadyl sulfate on the pancreas

- of streptozotocin-induced diabetic rats. *Diabetes Res Clin Pract* 2005;70(2):103-9.
14. Sekar N, Li J, Shechter Y. Vanadium salts as insulin substitutes: mechanisms of action, a scientific and therapeutic tool in diabetes mellitus research. *Crit Rev Biochem Mol Biol* 1996;31(5-6):339-59.
 15. Altamirano-Lozano M, Alvarez-Barrera L, Basurto-Alcántara F, Valverde M, Rojas E. Reprotoxic and genotoxic studies of vanadium pentoxide in male mice. *Teratog, Carcinog Mutagen* 1996;16(1):7-17.
 16. Wang Y, Tan M, Huang Z, Sheng L, Ge Y, Zhang H, et al. Elemental contents in serum of pregnant women with gestational diabetes mellitus. *Biol Trace Elem Res* 2002;88(2):113-8.
 17. Kleven KJ, Kling PJ. Zinc protoporphyrin/heme in large-for-gestation newborns. *Neonatal* 2007. 92(2): 91-5.
 18. Kvist U, Björndahl L. Zinc preserves an inherent capacity for human sperm chromatin decondensation. *Acta Physiol Scand* 1985;124(2):195-200.
 19. Krishnamurthy H, Jagetia GC, Jyothi P. Radioprotective effect of zinc aspartate on mouse spermatogenesis: a flow cytometric evaluation. *Mutat Res* 1998;401(1-2):111-20.
 20. Olivera CEA, Ferreira WM, Lana AMQ. Effect of dietary zinc supplementation on spermatoc characteristics of Rabbit Breeders. *Proceedings of the 8th World Rabbit Congress* 2005. p. 315-21.
 21. Masters DG, Fels HE. Effect of zinc supplementation on the reproductive performance of grazing Merino ewes. *Biol Trace Elem Res* 1980;2(4):281-90.
 22. Valle BL. The biochemical basis of zinc physiology. *Physiol Rev* 1993. 73(1): 79-118.
 23. Jain A, Agrawal BK, Jadhav AA. Serum zinc and malondialdehyde concentrations and their relation to total antioxidant capacity in protein energy malnutrition. *J Nutritional Sci Vitaminol* 2008. 54(5): 392-5.
 24. Roussel AM, Zouari N, Mahjoub S, Matheau JM, Anderson RA. Antioxidant Effects of Zinc Supplementation in Tunisians with Type2 Diabetes Mellitus. *J Am College Nutrition* 2003. 22(4): 316-21.
 25. Baily C. Antidiabetic drugs, new developments. *Indian Biotechnol* 1986. 6(1): 139-42.
 26. Merzouk H, Madani S, Chabane Sari D, Prost J, Bouchenak M, Belleville J. Time course of changes in serum glucose, insulin, lipids and tissue lipase activities in macrosomic offspring of rats with streptozotocin-induced diabetes. *Clin Sci* 2000;98(1):21-30.
 27. Babaei Balderlou F, Heidari R, Zare S, Bernousi I. Effect of melatonin on peripheral Neuropathic pain in diabetic rat. *Iran J Endocrinol Metab Serv* 2009. 11(1): 79-87.
 28. Bal R, Türk G, Tuzcu M, Yilmaz O, Ozercan I, Kuloglu T, et al. Protective effects of nanostructures of hydrated C(60) fullerene on reproductive function in streptozotocin-diabetic male rats. *Toxicology* 2011;282(3):69-81.
 29. Ricci G, Esposito R, Pisanti FA, Vietri MT, Galdieri M. Diabetic rat testes: morphological and functional alterations. *Andrologia* 2009. 41(6): 61-8.
 30. Pederson RA, Ramanadham S, Buchan AM, McNeill JH. Long-term effects of vanadyl treatment on streptozocin-induced diabetes in rats. *Diabetes* 1989;38(11):1390-5.
 31. Reul BA, Amin SS, Buchet JP, Ongemba LN, Crans DC, Brichard SM. Effects of vanadium complexes with organic ligands on glucose metabolism: a comparison study in diabetic rats. *Br J Pharmacol* 1999;126(2):467-77.
 32. Domingo JL, Paternain JL, Llobet JM, Corbella J. Effects of vanadium on reproduction, gestation,

- parturition and lactation in rats upon oral administration. *Life Sci* 1986;39(9):819–24.
33. Sharma RP, Flora SJ, Drown DB, Oberg SG. Persistence of vanadium compounds in lungs after intratracheal instillation in rats. *Toxicol Ind Health* 1987;3(3):321–9.
 34. Parker RD, Sharma RP, Oberg SG. Distribution and accumulation of vanadium in mice tissues. *Arch Environ Contam Toxicol* 1980;9(4):393–403.
 35. Altamirano M, Flores A, Morales L, Dominguez R. Sex differences in the effects of vanadium pentoxide administration to prepubertal rats. *J Rese Med Sci* 1991; 19: 825-6.
 36. Ringelband U, Karbe L. Effects of vanadium on population growth and Na-K-ATPase activity of the brackish water hydroid *Cordylophora caspia*. *Bull Environ Contam Toxicol* 1996;57(1):118–24.
 37. Zhang T, Gou X, Yang Z. Study of teratogenicity and sensitive period of vanadium pentoxide in Wistar rats. *Hua Xi Yi Ke Da Xue Xue Bao* 1993;24(2):202–5.
 38. Eizirik DL, Mandrup-Poulsen T. A choice of death-the signal-transduction of immune-mediated beta-cell apoptosis. *Diabetologia* 2001;44(12):2115–33.
 39. Chimienti F, Devergnas S, Favier A, Seve M. Identification and cloning of a beta-cell-specific zinc transporter, ZnT-8, localized into insulin secretory granules. *Diabetes* 2004;53(9):2330–7.
 40. Hammadeh ME, Hamad MF. Reactive oxygen species and antioxidant in seminal plasma and their impact on male fertility. *Int J Fertil Steril* 2009. 3(3): 87-110.
 41. Fuse H, Kazama T, Ohta S, Fujiuchi Y. Relationship between zinc concentrations in seminal plasma and various sperm parameters. *Int Urol Nephrol* 1999;31(3):401–8.
 42. Onyenmachi J, Orisakwe OE, EkanemIOA, Akumka DD. Zinc protects chromium-Induced testicular injury in mice. *Indian J Pharmacol* 2002. 34(1): 26-31.
 43. Saksena S, Mertzluft J, Lau I. Prevention of cadmium-induced sterility by zinc in the male rat. *Contraception* 1983; 27(5): 521-30.
 44. Almeida A.S, Lamano Carvalho TL, Sexual behavior and fertility of male rats submitted to prolonged immobileization- induced stress. *Brazilian J Med Biological Res* 2000. 33(9): 1105-9.
 45. Saki G, Sarkaki A, Karami K, Ahangarpour A. Effect of supplementation of zinc on fertilization capacity of male rats exposed to noise stress. *Int J Pharmaceutical Res Allied Sci*, 2016. 5(2): 67-74.

THE EFFECT OF INDUCED DIABETES AND ITS TREATMENT WITH ZINC SULFATE & VANADIUM ON REPRODUCTIVE SYSTEM IN RAT

Ali Amini¹, Paria Parto^{2}, Namdar Yousufvand³*

Received: 5 Mar, 2016; Accepted: 13 May, 2016

Abstract

Background & Aims: Diabetes mellitus is associated with changes in testicular tissue. Here, the effects of co-administration of zinc and vanadium sulfate on testicular damage in diabetic animals were studied.

Materials & Methods: Moderate diabetic hyperglycemia was induced by injection of streptozotocin (STZ) 40 mg/kg, ip. Five groups of animals were selected (n=5). Group I: As normal group, during the trial period did not receive any drug treatment and consumed tap water during 45 days. Group II: As control diabetic group, received STZ 40mg/kg, ip injection. During the trial period they did not receive any drug treatment and they consumed tap water. The diabetic animals (STZ 40mg/kg, ip) with 500-600 mg/dl blood glucose levels were randomly divided into three groups: Group III: As under treatment 1, used drinkable water containing 1mg/ml of vanadium sulfate Group IV: As under treatment 2, used drinkable water (0.25 mg/ml zinc sulfate) Group V: As under treatment 3, used drinkable water (1 mg/ml of vanadium sulfate and 0.25 mg/ml zinc sulfate). Testicular damage were assessed using H & E staining.

Results: Zinc sulfate and vanadium sulfate and their combination have reduced glucose plasma levels in diabetic rats. Vanadium sulfate reduced spermatogenesis and seminiferous tubule diameter in diabetic rats. Seminiferous tubule diameter and spermatogenesis have increased in diabetic rats receiving a combination of oral zinc and vanadium sulfate.

Conclusion: This study demonstrated that the use of zinc sulfate reduced testicular damage and can neutralize the negative effects of vanadium sulfate on testis in diabetic rats.

Keywords: Diabetes, Glucose, Rat, Vanadium and zinc-sulfate, Testis

Address: Biological Department, Razi University, Kermanshah, Iran

Tel: +989108012258

Email: aliamini10@yahoo.com

SOURCE: URMIA MED J 2016; 27(6): 485 ISSN: 1027-3727

¹ Master Student in Developmental Biology, Razi University, Kermanshah, Iran

² Assistant Professor of Anatomical Science, Biological Department, Razi University, Kermanshah, Iran (Corresponding Author)

³ Assistant Professor of Animal Physiology, Biological Department, Razi University, Kermanshah, Iran