

Functional and esthetic rehabilitation for a preschooler child using modified Groper's appliance: a clinical case report

Case Report

Abstract

Introduction: Premature loss of primary teeth affects child's nutrition, sleep, growth, and self-confidence. Besides, it can cause undesirable movement of the primary or permanent teeth.

Case presentation: This paper reports a 5.5-year old boy presenting with severe-early childhood caries, who had suffered from early extraction of some primary teeth as well as several other dental problems. After thorough clinical and radiographic evaluations, the treatment plan consisted of two phases. In the first phase, the focus of the treatment was on oral hygiene instruction, fluoride therapy, restorative procedures, pulp treatments, and extraction of non-restorable teeth. In the second phase, space management strategies were considered.

Conclusion: We designed a new modification of Groper's appliance to serve as space regainer and space maintainer, simultaneously. By replacing the extracted primary anterior teeth, both the parents and the patient were satisfied with the results.

Key words: Aesthetics, Rehabilitation, Deciduous Tooth, Orthodontic Space Maintenances.

Afzali baghdadabadi N¹
Mohammadi N^{2,3}
Rafiee A^{2,3*}

1. Postgraduate student, Department of Pediatric Dentistry, School of Dentistry, Shiraz University of Medical Science, Shiraz, Iran.

2. Oral and Dental Disease Research Center, School of Dentistry, Shiraz University of Medical Sciences, Shiraz, Iran.

3. Assistant professor, Department of Pediatric Dentistry, School of Dentistry, Shiraz University of Medical Science, Shiraz, Iran.

Corresponding Author:
arafiee@sums.ac.ir

بازسازی زیبایی و عملکرد دندانها با استفاده از اپلاینس تغییر یافته Groper در کودک پیش

دبستانی: گزارش مورد

چکیده

گزارش مورد

مقدمه: از دست دادن زود هنگام دندان های شیری بر تغذیه، خواب، رشد و اعتماد به نفس اثر می گذارد. هم چنین این موضوع می تواند باعث حرکت ناخواسته دندان شیری و دائمی گردد.

گزارش مورد: این مطالعه به بررسی وضعیت یک پسر بچه 5/5 ساله با پوسیدگی شدید، علاوه بر کشیده شدن زود هنگام دندان ها می پردازد. پس از ارزیابی دقیق بالینی و رادیوگرافیک، طرح درمان شامل دو فاز برای کودک در نظر گرفته شد. در فاز اول بر آموزش بهداشت، فلورایدتراپی، درمان ترمیمی، درمان پالپ دندان های قابل نگهداری و کشیدن دندان های غیر قابل نگهداری در نظر گرفته شد. در حالی که در فاز دوم، مدیریت فضای موجود برنامه ریزی شد.

نتیجه گیری: در این مطالعه یک مودیفیکیشن جدید از دستگاه Groper جهت هم زمان حفظ و بازپس گیری فضا طراحی شد. با جایگزین کردن دندان های قدامی شیری، کودک و والدین ایشان از نتایج درمان بسیار خوشنود بودند.

کلمات کلیدی: زیبایی، بازسازی، دندان شیری، فضا نگه دار ارتودنسی

ندا افضلی بغدادآبادی¹
نجمه محمدی^{2,3}
آزاده رفیعی³*

1. دانشجوی فارغ التحصیل بخش دندانپزشکی کودکان، دانشکده دندانپزشکی، دانشگاه علوم پزشکی شیراز، شیراز، ایران

2. استادیار مرکز تحقیقات دهان و بیماری های دندان، دانشکده دندانپزشکی، دانشگاه علوم پزشکی شیراز، شیراز، ایران

3. بخش دندانپزشکی کودکان، دانشکده دندانپزشکی، دانشگاه علوم پزشکی شیراز، شیراز، ایران

نویسنده مسئول: دکتر آزاده رفیعی

Arafiee@sums.sc.ir

تاریخ دریافت: 97/8/2

تاریخ پذیرش: 98/3/9

محققان به افزایش خطر ابتلا به پوسیدگی در دندان های دائمی کودکان مبتلا به ECC درمان نشده اشاره کرده اند (4). Kramer و همکاران عقیده دارند که شروع پوسیدگی در سه سالگی عامل مهمی در ایجاد ضایعات پوسیدگی جدید در شش سالگی است (5). از دست رفتن زود هنگام دندانهای قدامی شیری ممکن است باعث کمتر لبخند زدن و صحبت کردن کودک شود. اثرات روانشناختی این موضوع سبب کمرویی، افسردگی و عدم اعتماد به نفس به ویژه در

مقدمه: دندان های شیری نقش مهمی در توانایی جویدن، اعتماد به نفس، کیفیت زندگی و سلامت کودک از دوران کودکی تا نوجوانی دارند (1). پوسیدگی زودرس اوایل کودکی (ECC) ابتدا در انسیزورهای شیری فک بالا رخ می دهد و سپس در سایر دندان های شیری گسترش می یابد و باعث تخریب وسیعی در ساختار دندان ها می گردد (2). پوسیدگی زودرس دندانهای شیری می تواند بر تغذیه، خواب و رشد کلی کودک تأثیر گذار باشد (3). برخی

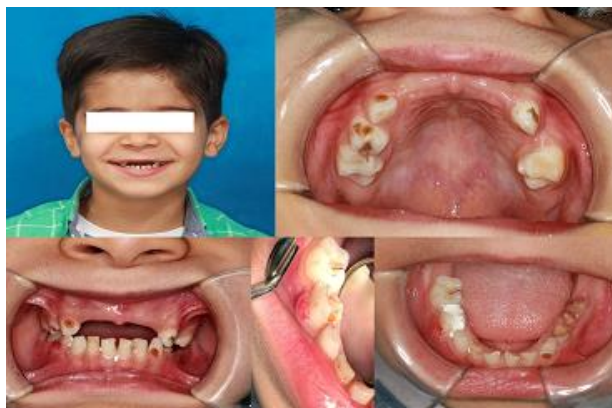معاینه خارج دهانی الگوی رشد صورتی متقارن را نشان می‌داد. در معاینه داخل دهانی، دندان‌های شماره 51، 52، 61، 62، 64 به دلیل درد و آبرسه در سن سه سالگی کشیده شده بودند. دندانهای شماره 74، 75 غیر قابل ترمیم و بازسازی بودند. والدین وی سابقه درمان پالپ این دندان‌ها را در سال گذشته گزارش کردند، اما عدم موفقیت درمان مشهود بود. همچنین ضایعات پوسیدگی متعددی بر روی سایر دندان‌ها مشاهده می‌شد (شماره 55، 54، 53، 63، 65، 73، 72، 71، 81، 82، 83، 84، 85).

براساس تاریخچه، یافته‌های بالینی و رادیوگرافی تشخیص S-ECC داده شد. شکل 1 فتوگرافی‌های خارج دهانی و داخل دهانی را قبل از درمان نشان می‌دهد. در ناحیه دندان شماره 64، حرکت مزیال مولر دوم شیری (# 65) و حرکت دیستال کانین شیری (# 63)، سبب از دست رفتن فضا در هر دو جهت شده بود. به دلیل تخریب شدید دندان‌ها در فک مقابل (74، 75) و عدم وجود تماس‌های آلکوزالی، مهاجرت مزیال مولر دوم شیری قبل از رویش فعال مولر اول دائمی اتفاق افتاده بود. شکل 2 تصاویر رادیوگرافی را نشان می‌دهد. طرح درمان شامل دو فاز برای کودک در نظر گرفته شد. در فاز اول آموزش بهداشت، فلورایدتراپی، درمان ترمیمی، درمان پالپ دندان‌های قابل نگهداری و کشیدن دندان‌های غیرقابل نگهداری در نظر گرفته شد. در فاز دوم، مدیریت فضای موجود، شامل آماده‌سازی فضا نگهدار و باز پس‌گیری فضا با جایگزینی دندان‌های قدامی از دست رفته، برنامه ریزی شد. جدول 1 رویکرد درمانی را در مرحله اول خلاصه می‌کند. در این بیمار، در فک پایین از پلاک متحرک آکرلی فانکشنال همراه با گسترش دیستالی (دندان‌های پروتزی جایگزین دندان 74 و 75) استفاده شد، تا اولین مولر دائمی در موقعیت مناسب هدایت شود.

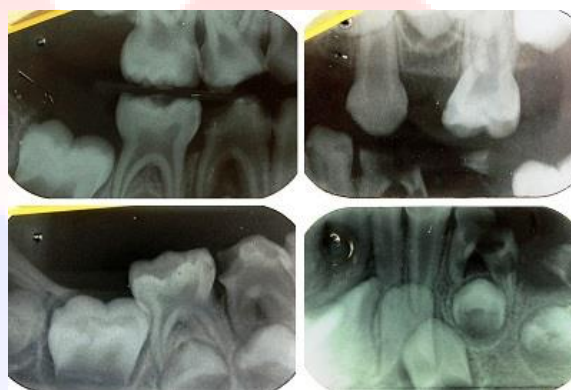
هنگام ورود به مهدکودک می‌شود (6، 7). بسیاری از صداها در اثر تماس زبان با سطح لینگوال انسیزورهای ماگزینا ایجاد می‌شود (8، 9). به طور کلی، دندانهای شیری به عنوان راهنمایی برای رویش دندان‌های دائمی و حفظ طول قوس فک عمل می‌کنند. از دست رفتن زودرس دندانهای شیری می‌تواند باعث حرکت نامطلوب دندانهای شیری یا دائمی شود. در از دست رفتن دندان مولر اول شیری امکان حرکت مزیالی مولر دوم شیری و حرکت دیستالی کانین شیری وجود دارد که می‌تواند سبب از دست رفتن فضا در هر دو جهت شود (10). مهم‌ترین دلیل برای جایگزینی دندانهای قدامی از دست رفته، زیبایی است (10). فضا نگهدار می‌تواند متحرک، ثابت، فانکشنال یا غیر فانکشنال باشد. دستگاه‌های ثابت نسبت به دستگاه‌های متحرک بیشتر مورد پذیرش کودک کم سن و سال است (11). از بریج قدامی ثابت Groper یا دنچر پارسیل کودکان می‌توان برای کودکانی که دندان‌های قدامی کشیده شده دارند استفاده کرد. این دستگاه علاوه بر زیبایی، می‌تواند به عنوان فضا نگهدار و یا برای اهداف فانکشنال در قسمت‌های خلفی فک در صورتی که دندان‌های خارج شده باشد عمل کند (12). در این گزارش، نحوه درمان یک پسر 5/5 ساله با S-ECC، با سابقه ی از دست دادن زودرس دندانهای قدامی فک بالا، شرح داده می‌شود.

گزارش مورد: یک پسر 5.5 ساله با شکایت اصلی از درد و آبرسه در سمت راست فک پایین و از دست دادن چند دندان شیری به بخش دندانپزشکی کودکان (دانشکده دندانپزشکی شیراز، ایران) ارجاع داده شد. در سابقه پزشکی بیمار، مورد خاصی گزارش نشده بود. کودک خجالتی و تمایلی به لبخند زدن نداشت، اما میزان همکاری وی بر اساس طبقه بندی رفتار فرانکل، مثبت (+) بود. بیمار در تلفظ برخی از کلمات و حروف مانند "t, d, " و "z" مشکل داشت.

شکل 1: نمای داخل و خارج دهانی بیمار قبل از شروع درمان



شکل 2: تصاویر رادیوگرافی بیمار قبل از شروع درمان



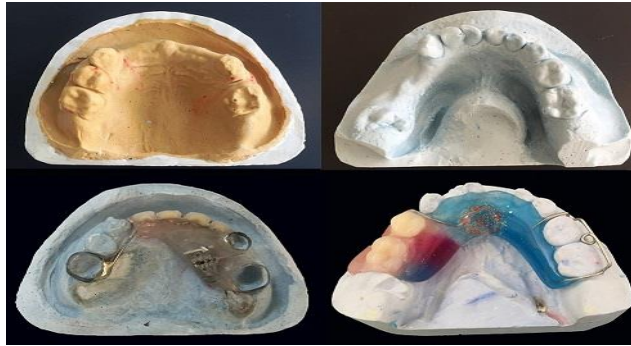
نمودار 1: خلاصه رویکرد درمانی در فاز اول

درمان	دندان	علت
فلورایدتراپی	همه دندانها	ریسک بالای پوسیدگی
پالپکتومی	54, 73, 84	پالپیت برگشت ناپذیر یا نکروز پالپ ریشه ای در مواردی که تحلیل ریشه جزئی و یا عدم تحلیل مشاهده می شود
پالپوتومی	55	درد به علت گیر غذایی، اکسپوزپالپ هنگام برداشت پوسیدگی (پالپیت برگشت پذیر)
ترمیم آمالگام	65, 85	درمان ترمیمی در ناحیه خلفی فکین
ترمیم کامپوزیت	53, 63, 83	درمان ترمیمی در ناحیه قدامی فکین
روکش فلزی	54, 55, 84	ساختار دندانی ضعیف
کشیدن دندان	74, 75	غیر قابل ترمیم

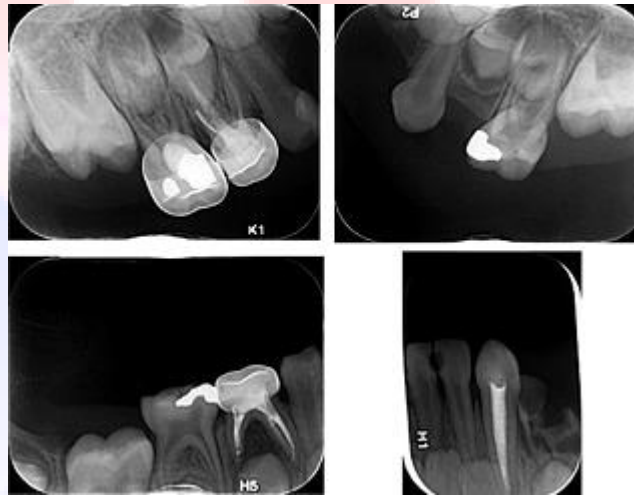بعد از سمان کردن اپلاینس، کودک و والدینش از مشاهده دندان های بازگردانده شده در ناحیه قدام خشنود بودند. کودک لبخند بزرگی بر چهره داشت و با خوشحالی بالا و پایین می پرید. دستورالعمل های لازم برای بهداشت دهان و دندان و مراقبت های لازم به والدین داده شد. به والدین اطلاع داده شد که برای جلوگیری از تداخل در رویش دندان جانشین دائمی، رادیوگرافی از ناحیه قدامی فک بالا باید با فاصله های 6 ماه انجام شود تا در صورت نیاز اپلاینس خارج گردد. اولین فراخوان بعد از 24 ساعت و سپس یک ماه بعد بود. پس از گذشت یک ماه، والدین عنوان کردند که تغذیه و تلفظ بعضی حروف بهبود یافته است. کودک با اپلاینس کاملاً راحت و از وجود دندان های قدام خوشحال بود. قرار ملاقات بعدی بیمار سه ماه بعد در نظر گرفته شد. بعد از سه ماه فضای کافی به دست آمده بود. تصاویر فالوآپ خارج از دهانی، داخل دهان و رادیوگرافی یک ساله در شکل 4 و 5 نشان داده شده است. **بحث:** شایع ترین عامل خطر برای ایجاد مشکلات طول قوس در دوره دندانهای شیری، از دست رفتن زودرس دندان شیری است (10). این امر می تواند با قرار دادن یک فضا نگهدار در صورت عدم ازدست رفتن فضا یا بازگرداندن فضا در صورت از دست رفتن فضا، مدیریت شود. در صورت از دست رفتن مولردوم شیری، برای جلوگیری از دست رفتن فضا به دلیل مهاجرت مزایالی اولین مولر دائمی در هنگام رویش، از اپلاینس دیستال شو استفاده می شود (13). اگر چند مولر شیری از دست رود و مولر اول دائمی در مرحله رویش فعال باشد، می توان از یک اپلاینس متحرک که قسمت آکریلی آن در تماس با مزایال مولر اول دائمی در حال رویش است به حفظ طول قوس کمک گرفت (13).

پس از آن که رویش مولر اول دائمی کامل شد، این اپلاینس با یک اپلاینس متحرک جدید برای افزایش گیر و پذیرش بهتر آن توسط کودک جایگزین شد. اپلاینس فک بالا به دو منظور، فراهم کردن زیبایی در قدام و بازپس گیری فضای از دست رفته در ناحیه دندان شماره 64 ساخته شد. بنابراین، یک مودیفیکیشن جدید از اپلاینس Groper که دارای پیچ دیستالیزه کننده بود، طراحی شد. بندهای ارتودنسی با سایز مناسب روی دندانهای شماره 55، 65 تطابق داده شد. برای بند دندان شماره 63 از روکش استیل دندان کائین شیری که لبه انسیزال آن برداشته و سپس فرم داده شد، استفاده گردید. پس از قالبگیری با آلژینات از فک بالا به همراه بند روی دندان های 55، 63، 65، قالب گچی ریخته شد و فریم ورکی از سیم استتلس استیل (0.9 میلی متر) روی کست از دندان شماره 55 تا دندان شماره 63 ساخته شد. سیم 0.9 به قسمت پالاتال باندها روی دندانهای شماره 55 و 63 لحیم شد. پیچ دیستالیزه کننده بین دندانهای شماره 63 و 65 قرار گرفت. فریم ورک و پیچ دیستالیزه کننده درون رزین آکرلیک ثابت شدند. دندانهای پروتزی آکرلیک با رنگ A2 برای جایگزینی دندانهای شماره 51، 52، 61، 62 انتخاب شدند و توسط زبانه های فلزی به فریم ورک گسترش یافته از دندانهای بند گذاری شده فیکس شدند. قبل از سمان کردن، اپلاینس از لحاظ مناسب بودن در دهان بررسی شد و سپس توسط سمان گلاس آیونومر (Fuji I, Japan) سمان شد. نحوه باز کردن پیچ دیستالیزه کننده به والدین آموزش داده شد که پیچ را یک بار در هفته اول و سپس دو بار در هفته های بعدی باز کنند. حرکت مورد نیاز برای مولردوم شیری سه میلی متر در نظر گرفته شد. شکل 3 اپلاینس های فک بالا و فک پایین را نشان می دهد.

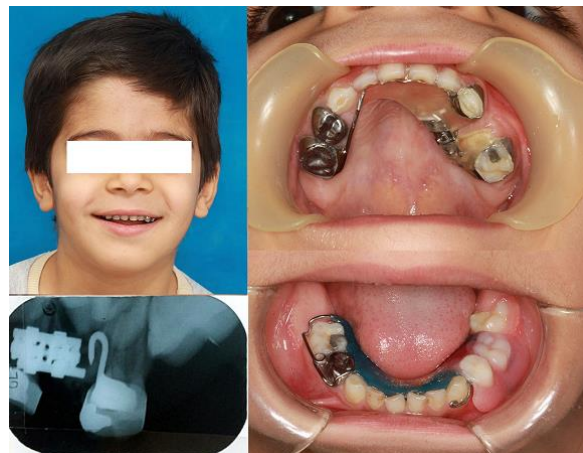شکل 3: اپلاینس های ساخته شده برای فک بالا و پایین، به پیچ دیستالیزه کننده در اپلاینس فک بالا توجه نمایید.



شکل 4: تصاویر رادیوگرافی بیمار بعد از اتمام درمان



شکل 5: نمای داخل و خارج دهانی بیمار یک سال پس از اتمام درمان



Jasmin و Groper در سال 1984 معرفی شد، از دندان های آکریلی متصل به سیم پالاتالی تشکیل شده است (14). در کیس حاضر، ما برای اولین بار، یک دستگاه چند منظوره طراحی کرده ایم که به عنوان یک بازگرداننده فضا در ناحیه دندان شماره 64، نگهدارنده فضا و جایگزینی دندان های قدامی ازدست رفته عمل می کند. این اپلاینس با استفاده از یک پیچ دیستالیزه کننده به بازکردن فضای از دست رفته کمک می کند. علاوه بر این، این اپلاینس از نظر فیزیکی و روانی راحتی بیشتری را در مقایسه با اپلاینس متحرک برای یک کودک کم سن و سال فراهم می کند.

نتیجه گیری: مدیفیکیشن اپلاینس Groper نتایج خوبی به همراه داشت. هم بیمار و هم والدین از طرح درمان راضی بودند. پیگیری های 12 ماهه نشان داد که این طرح جدید ساده، مؤثر و امیدوار کننده است.

در بیمار گزارش شده، پس از خارج کردن دندانهای شماره 74 و 75 از پلاک متحرک حاوی دندان های آکریلی برای فراهم کردن فانکش و جلوگیری از ازدست رفتن فضا استفاده شد. در قسمت قدام فک، از دست رفتن زودهنگام دندان شیری در اکثر مواقع باعث از دست رفتن فضا نمی شود. در این گزارش، دلیل جایگزینی دندان های قدامی، بازگرداندن ظاهری مناسب بود که کودک بدنبال آن بود. کودک در بازی با همسن و سالانش دچار مشکل شده بود و از صحبت کردن و لبخند زدن خجالت می کشید. در از دست رفتن زودرس دندان های قدام شیری می توان از اپلاینس Groper یا اپلاینس پارسیل ثابت کودکان برای زیبایی استفاده کرد. دندان های قدامی پروتزی توسط یک لینگوال آرک لحیم شده به بند مولر شیری ثابت می شوند، که توانایی بهبود تکلم، جویدن و جلوگیری از عاداتهای پارافانکشنال را دارد (10). دستگاه Groper که ابتدا توسط

References

- 1- Colak H, Dulgergil CT, Dalli M, Hamidi MM. Early childhood caries update: A review of causes, diagnoses, and treatments. *Journal of natural science, biology, and medicine*. 2013;4(1):29-38.
- 2- Kagihara LE, Niederhauser VP, Stark M. Assessment, management, and prevention of early childhood caries. *Journal of the American Academy of Nurse Practitioners*. 2009;21(1):1-10.
- 3- Sachdev J, Bansal K, Chopra R. Effect of Comprehensive Dental Rehabilitation on Growth Parameters in Pediatric Patients with Severe Early Childhood Caries. *International journal of clinical pediatric dentistry*. 2016;9(1):15-20.
- 4- Peretz B, Ram D, Azo E, Efrat Y. Preschool caries as an indicator of future caries: a longitudinal study. *Pediatric dentistry*. 2003;25(2):114-8.

- 5- Andre Kramer AC, Skeie MS, Skaare AB, Espelid I, Ostberg AL. Caries increment in primary teeth from 3 to 6 years of age: a longitudinal study in Swedish children. *European archives of paediatric dentistry : official journal of the European Academy of Paediatric Dentistry*. 2014;15(3):167-73.
- 6- Kapur A, Chawla HS, Goyal A, Gaube K. An esthetic point of view in very young children. *The Journal of clinical pediatric dentistry*. 2005;30(2):99-103.
- 7- Al-Omiri MK, Karasneh JA, Lynch E, Lamey PJ, Clifford TJ. Impacts of missing upper anterior teeth on daily living. *International dental journal*. 2009;59(3):127-32.
- 8- Turgut MD, Genç GA, Başar F, Tekçiçek MU. The effect of early loss of anterior primary tooth on speech production in preschool children. *Turkish Journal of Medical Sciences*. 2012;42(5):867-75.
- 9- Kalia G, Tandon S, Bhupali NR, Rathore A, Mathur R, Rathore K. Speech evaluation in children with missing anterior teeth and after prosthetic rehabilitation with fixed functional space maintainer. *Journal of the Indian Society of Pedodontics and Preventive Dentistry*. 2018;36(4):391-5.
- 10- Casamassimo PS, Fields Jr HW, McTigue DJ, Nowak A. *Pediatric Dentistry: Infancy through Adolescence*, 5/e: Elsevier India; 2019.
- 11- Simon T, Nwabueze I, Oueis H, Stenger J. Space maintenance in the primary and mixed dentitions. *The Journal of the Michigan Dental Association*. 2012;94(1):38-40.
- 12- Gupta A, Gupta M, Gupta N, Jaiswal J, Jain K. Prosthetic treatment modalities in children. *Public Health Research & Development*. 2012;3(1):8.
- 13- Acs G, Pretzer S, Foley M, Ng MW. Perceived outcomes and parental satisfaction following dental rehabilitation under general anesthesia. *Pediatric dentistry*. 2001;23(5):419-23.
- 14- Jasmin JR, Groper JN. Fabrication of a more durable fixed anterior esthetic appliance. *ASDC journal of dentistry for children*. 1984;51(2):124-7.
- 15- Setia V, Pandit IK, Srivastava N, Gugnani N, Sekhon HK. Space maintainers in dentistry: past to present. *Journal of clinical and diagnostic research : JCDR*. 2013;7(10):2402-5.