

ایجاد فیستول یورترولوگوتئال در پی ترومای نافذ حالب - گزارش موردی

محمد علی فلاح*

جراح و متخصص کلیه و مجاری ادرار،
عضو هیئت علمی دانشگاه علوم پزشکی
البرز، بیمارستان شهید مدنی، کرج، ایران

تاریخ دریافت مقاله: ۹۷/۱۲/۵ : تاریخ پذیرش: ۹۸/۲/۷

چکیده

مقدمه: صدمات تروماتیک حالب تنها ۱٪ کل صدمات تروماتیک دستگاه ادراری تناسلی را تشکیل می‌دهند. بیشترین صدمات نافذ حالب حین عمل جراحی روی می‌دهند. صدمات حالب در موارد ترومای خارجی اغلب با آسیب احشای مجاور همراهند و ممکن است بواسطه غالب بودن تظاهرات و نشانه‌های آسیب سایر احشا از نظر دور بمانند. در مواردی که از ترومای نافذ حالب غفلت می‌شود بیمار مدتی بعد با علائم عوارض ناشی از آسیب حالب مراجعه می‌کند. از میان این عوارض، تشکیل فیستول بین حالب و عروق مجاور، واژن یا محل زخم اولیه روی پوست بندرت روی می‌دهد.

معرفی بیمار: بیمار مرد ۵۶ ساله ای بود که با سابقه سقوط روی یک قطعه میلگرد و ورود قطعه فلز بصورت اریب به ناحیه گلوئتال راست در ۲۰ روز قبل، با شکایت نشت مایع شفاف از محل زخم به بیمارستان ما مراجعه کرده بود. بیمار در زمان بروز سانحه به بیمارستان دیگری مراجعه کرده بود و پس از خروج جسم خارجی از بدن با حال عمومی خوب و بدون هیچگونه علامتی مرخص شده بود. در آن زمان نتیجه CT اسکن انجام شده نیز نرمال بود. چند روز بعد از سانحه اولیه، بیمار دچار نشت مایع شفاف از محل زخم شد و به بیمارستان ما مراجعه کرد. آزمایش مایع خارج شده نشان داد که ادرار است. جهت بیمار IVP و CT اسکن انجام شد و نتایج حاصله نشان داد که بین محل زخم در ناحیه گلوئتال و حالب، فیستولی بوجود آمده است. بیمار بعد از تکمیل بررسی‌ها به اتاق عمل منتقل شد و مورد عمل جراحی ترمیم حالب قرار گرفت و نشت مایع بطور کامل قطع شد.

نتیجه گیری: ترومای حالب جزء مواردی است که در بیش از یک سوم کل موارد مالتیپل تروما از نظر دور می‌ماند. از آنجا که عوارض ناشی از غفلت از ترومای حالب، متعدد و گاه بسیار مخاطره‌انگیز هستند، جراح در هر مورد ترومای نافذ شکم باید احتمال آسیب حالب را در نظر بگیرد. نمونه‌هایی از این دست کمتر در مقالات چاپ شده وجود دارد. هدف از این مقاله معرفی این مورد نادر است.

کلمات کلیدی: ترومای نافذ، حالب، فیستول یورترولوگوتئال

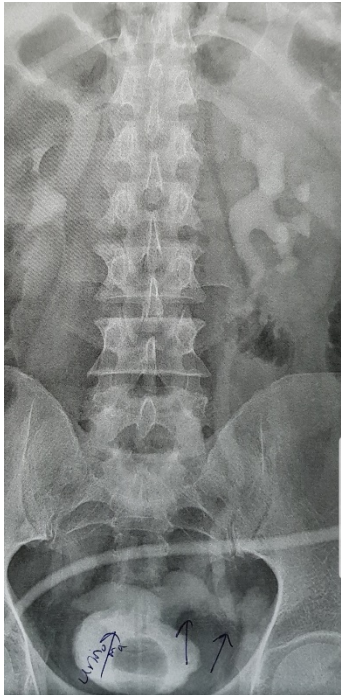
*نویسنده مسئول:

جراح و متخصص کلیه و مجاری ادرار،
عضو هیئت علمی دانشگاه علوم پزشکی
البرز، کرج، ایران

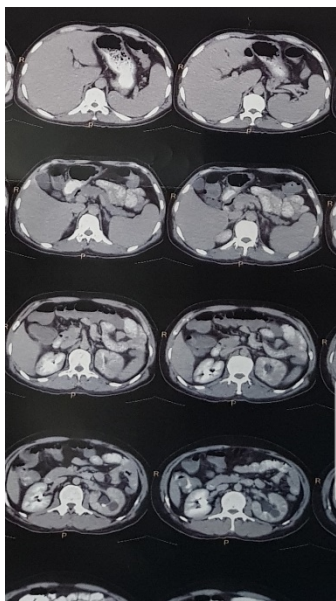
۰۹۳۷۳۲۵۰۲۴۸

E-mail: Mohammadali_fallah@yahoo.com

و FBS کاملاً نرمال بود و تنها در CBC انجام شده ۱۲۶۰۰ گلبول سفید با ۸۵ درصد نسبت سگمانته وجود داشت. بیمار بعد از تکمیل بررسی‌ها به اتاق عمل منتقل شد و مورد عمل جراحی ترمیم حالب قرار گرفت. بعد از عمل، نشت مایع بطور کامل قطع شد و بیمار با حال عمومی خوب مرخص گردید.



تصویر ۱:



تصویر ۲:

مقدمه

اصولاً صدمات تروماتیک حالب جزء نادرترین آسیب‌های سیستم ادراری تناسلی هستند و تنها ۱٪ کل این صدمات را تشکیل می‌دهند. صدمات حالب می‌تواند حاصل انجام اعمال جراحی باشد و یا بواسطه ترومای خارجی بخصوص ترومای نافذ روی دهد. صدمات حالب متعاقب جراحی غالباً در پی اعمال جراحی شکمی لگنی یا یورتروسکوپی اتفاق می‌افتند. صدمات ناشی از ترومای خارجی بسیار نادرتر هستند چرا که حالب در ناحیه رترو پریتون در میان استخوان لگن، عضله پسواس و مهره‌های کمری بخوبی محافظت می‌شود. از اینرو صدمات حالب در موارد ترومای خارجی اغلب با آسیب احشای مجاور همراهند و ممکن است بواسطه غالب بودن تظاهرات و نشانه‌های آسیب سایر احشا از نظر دور بمانند. یک مطالعه متاآنالیتیک نشان می‌دهد که ترومای حالب در بیش از ۳۸ درصد بیماران مالتیپل تروما از نظر دور می‌ماند. این بیماران مدتی پس از بهبودی سایر علائم، با نشانه‌های عوارض تاخیری صدمات حالب مراجعه می‌کنند.^۱

معرفی بیمار

بیمار مرد ۵۶ ساله ای بود که با سابقه سقوط روی یک قطعه میلگرد، با شکایت نشت مایع شفاف از محل زخم به بیمارستان شهید مدنی کرج مراجعه کرده بود. قطعه میلگرد ۲۰ روز قبل از مراجعه بصورت اریب از ناحیه گلوئتال راست وارد بدن شده بود. بیمار همان زمان به بیمارستان دیگری مراجعه کرده بود و پس از خروج جسم خارجی از بدن با حال عمومی خوب و بدون هیچگونه علامتی مرخص شده بود. در آن زمان نتیجه CT اسکن انجام شده نیز نرمال بود. چند روز بعد از سانحه اولیه بیمار دچار نشت مایع شفاف از محل زخم شد و ۲۰ روز بعد از سانحه اولیه به بیمارستان ما مراجعه کرد. در بدو مراجعه علائم حیاتی بیمار کاملاً نرمال بود. آزمایش مایع خارج شده نشان داد که ادرار است. جهت بیمار IVP و CT اسکن انجام شد و نتایج حاصله نشان داد که بین محل زخم در ناحیه گلوئتال و حالب، فیستولی بوجود آمده است (تصاویر ۱ و ۲). آزمایشات بیمار مشتمل بر میزان سدیم و پتاسیم، اوره، کراتینین، هموگلوبین، تعداد پلاکت، PT و PTT

بحث و مرور مقالات

ترومای حالب نخستین بار در سال ۱۸۶۸ در یک خانم ۳۳ ساله و توسط جراح انگلیسی دکتر آلفرد پولند گزارش شد. بیمار بواسطه ترومای غیر نافذ شکم دچار له شدگی حالب در اثر فشار به لبه استخوانی لگن شده بود. نخستین عمل جراحی روی حالب در ۱۹۰۴ توسط دکتر هنری موریس انجام شد. بیمار مردی سی ساله بود که حالب راستش بواسطه عبور چرخ اتومبیل از روی پهلوی راست له شده بود. جراح مجبور شد حالب راست را تقریباً بطور کامل بردارد (یورتروکتومی).^۲

انجمن آمریکایی جراحی تروما (AAST) صدمات حالب را براساس شدت، نوع آسیب و توصیف ضایعه به ۵ دسته تقسیم کرده است:

گرید ۱: هماتوم؛ له شدگی یا هماتوم بدون دواسکولاریزاسیون

گرید ۲: پارگی؛ جداشدگی کمتر از ۵۰٪

گرید ۳: پارگی؛ جداشدگی بیشتر از ۵۰٪

گرید ۴: پارگی؛ جداشدگی همراه با کمتر از ۲ سانتی متر

دواسکولاریزاسیون

گرید ۵: پارگی؛ جداشدگی همراه با بیشتر از ۲ سانتی متر

دواسکولاریزاسیون^۳

در چند دهه گذشته میزان صدمات دستگاه تناسلی ادراری ناشی از ترومای خارجی از یک درصد به ۲/۵ درصد افزایش یافته است. این افزایش حاصل ازدیاد طول عمر بیماران است که دچار تروماهای متعدد و شدید شده اند.^۴

یک مطالعه متاآنالیتیک نشان می‌دهد که تروماهای حالب در مردان جوان شایع‌ترند و اغلب در جریان تروما، بخش پروگزیمال حالب آسیب می‌بیند. صدمات تروماتیک حالب در ۹۰/۴ درصد موارد با آسیب سایر احشای شکمی یا لگنی همراهند و در ۳۶/۲ درصد موارد، عوارض دراز مدت تروما بیمار را به نزد پزشک خواهد کشاند.^۵ تروماهای خارجی ممکن است نافذ (ناشی از جسم تیز یا گلوله) و یا غیر نافذ باشند. در صدمات نافذ، حالب فقط در ۴ درصد موارد آسیب می‌بیند. اغلب تروماهای نافذ ناشی از زخم گلوله هستند و ترومای ناشی از ورود اجسام تیز به بدن تنها ۹

درصد کل موارد ترومای نافذ را تشکیل می‌دهد. در تمامی ضایعات جسمانی ناشی از برخورد گلوله نیز حالب تنها در ۳ درصد موارد آسیب می‌بیند.^۶

نکته مهم اینجاست که پزشک باید در هر مورد ترومای نافذ زیر خط Mid Axillary به آسیب حالب شک کند.^۷ آسیب های ناشی از دخالت جراحی در ۸۰ درصد موارد مدتی پس از عمل با علائم درد پهلو (در ۳۶ تا ۹۰ درصد)، تب و عفونت (۱۰٪) و ایجاد فیستول (در کمتر از ۵ درصد موارد بصورت فیستول یورترواژینال یا یورتروکوئانئوس) تشخیص داده می‌شوند. در موارد بسیار نادری ایجاد فیستول یورترواژینال و گرافت-یورتریک هم گزارش شده است.^۸ گزارش مورد هریس و همکاران درباره فیستولیزاسیون حالب به گرافت عروقی آئورتوفمورال است^۹ و گزارش تورو و همکاران درباره فیستولیزاسیون حالب به آئورت.^{۱۰}

برخلاف ضایعات تروماتیک سایر قسمت های دستگاه ادراری هم‌اچوری علامت اصلی صدمات حالب نیست و این عارضه تنها در ۲۳ درصد موارد آسیب حالب گزارش شده است.^{۱۱} در موارد آسیب ناشی از ترومای نافذ خارجی ممکن است درگیری حالب هیچگونه علامت بالینی نداشته باشد بخصوص در شرایطی که درگیری سایر احشا وجود دارد. از اینرو امکان دارد تشخیص آسیب حالب به تاخیر افتد و بیمار دستخوش عوارضی نظیر تشکیل فیستول، سپسیس و نارسایی کلیه شود.^{۱۲}

متأسفانه برای تشخیص آسیب تروماتیک حاد حالب هیچ روش تصویر برداری اختصاصی وجود ندارد. براساس نظر انجمن اروپایی گایدلاین‌های ارولوژی، سونوگرافی در این موارد دقیق نیست ولی CT اسکن و single shot IVP برای تشخیص مفید هستند. پیلوگرافی رتروگرا در هم روش دقیقی است اما استفاده از آن در بیماران که از نظر همودینامیک وضعیت پایداری ندارند می‌تواند با اشکالات زیادی توأم باشد. CT اسکن قادر است عوارض ناشی از آسیب حالب را که از نظر دور مانده اند بخوبی مشخص کند (عوارضی نظیر آسیت، یورینوما، هیدرونفروز و خروج مایع از محل آسیب [Extravasation])^{۱۳} در مورد single shot IVP هم بین محققان اختلاف نظر وجود دارد بنحوی که برخی از آنان Complete IVP را در تشخیص آسیب های حالب بسیار دقیقتر می‌دانند.^{۱۴}

های روده ای از جای زخم بیرون زده بودند. لاپاراتومی اولیه آسیب سرورزی کولون و خونریزی مزانتر را مشخص کرد که هردو مورد ترمیم شدند و بیمار با حال عمومی خوب مرخص شد. در لاپاراتومی اولیه، رتروپریتونن اکسپلور نشد. ۵ روز بعد بیمار با ورم شکم و درد مراجعه کرد و انجام CT اسکن تجمع مایع درون شکم را نشان داد. بیمار مجدداً لاپاراتومی شد و در اکسپلور رتروپریتونن پارگی کامل حالب چپ مشخص گردید. گزارش دبینک بر لزوم شک جراح به آسیب حالب در تمامی موارد ترومای نافذ شکمی تاکید می‌ورزد.^{۱۸}

نتیجه گیری

ترومای حالب جزء مواردی است که در بیش از یک سوم کل موارد مالتیپل تروما از نظر دور می‌ماند. در بیمار مورد نظر ما عدم اکسپلوراسیون ناحیه رتروپریتونن در بررسی اولیه موجب شد وی بیست روز بعد با بروز فیستول یورترو گلوئال مراجعه کند. از آنجا که عوارض ناشی از غفلت از ترومای حالب، متعدد و گاه بسیار مخاطره انگیز هستند، جراح در هر مورد ترومای نافذ شکم باید احتمال آسیب حالب را در نظر بگیرد.

در مواردی که از آسیب حالب مدت کوتاهی گذشته باشد جراحی ترمیمی فوری مشکل را حل می‌کند اما در مواردی که عوارض دراز مدت ناشی از آسیب ایجاد شده باشند انجام جراحی به فراخور آسیب ضرورت دارد. پالمر و همکارانش در مطالعه ای ده ساله بر موارد آسیب حالب خاطر نشان کرده اند که آسیب حالب باید در تمامی موارد ترومای نافذ شکمی در نظر گرفته شود و از آنجا که نتیجه آزمایش ادرار بیمار ممکن است کاملاً نرمال باشد و حتی روش های تصویر برداری نیز آسیب را نشان ندهند باید وضعیت حالب حین عمل جراحی مورد ارزیابی قرار گیرد.^{۱۵} مدینا و همکارانش نیز بر لزوم انجام اکسپلوراسیون دقیق حالب حین جراحی شکمی موارد ترومای نافذ با احتمال آسیب رتروپریتوننال تاکید کرده‌اند.^{۱۶} فراگا و همکارانش با مطالعه بیش از ۱۴۸۷ مورد لاپاراتومی در فاصله سال های ۱۹۹۴ تا ۲۰۰۲، موارد آسیب حالب را در ۲۰ بیمار مشخص کرده اند. توصیه آنان بر این است که در تمامی موارد هماتوم رتروپریتوننال، اکسپلوراسیون حالب باید در ذهن جراح باشد.^{۱۷}

تشخیص بموقع و زودهنگام ترومای حالب بسیار مهم است چرا که می‌تواند پروگنوز بیمار را به نحو چشمگیری بهبود بخشد. دبینک و همکاران در گزارش موردی خود از بیمار ۱۳ ساله ای می‌گویند که دسته دوچرخه به شکمش فرو رفته و لوپ

References

- Pereira BMT et al. A review of ureteral injuries after external trauma. *Scand J Trauma Resusc Emerg Med.* 2010; 18: 6
- Poland A: On rupture of the ureter. *Guy's Hospital Reports* 1869,14(85):189-19
- <http://www.aast.org>
- Presti JC Jr, Carroll PR, McAninch JW. Ureteral and renal pelvic injuries from external trauma: diagnosis and management. *J Trauma.* 1989;29(3):370-4.
- Borden Institute (U.S.) Emergency war surgery: 3rd U.S. revision. Washington DC: Office of the Surgeon General U.S. Army, Borden Institute, Walter Reed Army Medical Center; 2004.
- Best CD, Petrone P, Buscarini M, Demiray S, Kuncir E, Kimbrell B, Asensio JA. Traumatic ureteral injuries: a single institution experience validating the American Association for the Surgery of Trauma-Organ Injury Scale grading scale. *J Urol.* 2005;173(4):1202-5.
- Evans RA, Smith MJ. Violent injuries to the upper ureter. *J Trauma.* 1976;16(7):558-61
- Brandes S, Coburn M, Armenakas N, McAninch J. Diagnosis and management of ureteric injury: an evidence-based analysis. *BJU Int.* 2004;94(3):277-89.
- Harris JAK, Amend GM, Rothschild J. The DACRON Ureter: A Case of Ureter to Aorto-Femoral Dacron Graft Fistulization. *Urology.* 2018 Nov 14. pii: S0090-4295(18)31196-8.
- Turo R, Hadome E, Somov P, Hamid B, Gulur DM, Pettersson BA, Awsare NS. Uretero-Arterial Fistula - Not So Rare? *Curr Urol.* 2018 Oct;12(1):54-56.
- Kotkin L, Brock JW. Isolated ureteral injury caused by blunt trauma. *Urology.* 1996;47(1):111-3.

12. Cass AS. Ureteral contusion with gunshot wounds. J Trauma. 1984;24(1):59-60
13. Obenauer S, Plothe KD, Ringert RH, Heuser M. Imaging of genitourinary trauma. Scand J Urol Nephrol. 2006;40(5):416-22.
14. Lynch TH, Martinez-Pineiro L, Plas E, Serafetinides E, Turkeri L, Santucci RA, Hohenfellner M. EAU guidelines on urological trauma. Eur Urol. 2005;47(1):1-15
15. Palmer LS et al. Penetrating ureteral trauma at an urban trauma center: 10-year experience. Urology. 1999 Jul;54(1):34-6.
16. Medina D et al. Ureteral trauma: preoperative studies neither predict injury nor prevent missed injuries. J Am Coll Surg. 1998 Jun;186(6):641-4.
17. Fraga Gp et al. Penetrating ureteral trauma. Int Braz J Urol. 2007 Mar-Apr;33(2):142-8, discussion 149-50.
18. Debbink et al. Ureteric transection secondary to penetrating handlebar injury. Trauma Case Rep. 2017 Jul 31;10:16-18.

Mohammad Ali Falah*Urologist, Alborz University
Of Medical Sciences ,Madani
Hospital, Karaj, Iran

Ureterogluteal Fistula Following Ureteral Penetrating Trauma: Case Report

Received: 24 Feb. 2018; Accepted: 27 Apr. 2019

Abstract

Introduction: Traumatic injuries of the ureter constitute only 1% of the total traumatic injury of the genitourinary tract. Most penetrating ureter injuries occur during surgery. Ureteral injuries in cases of external trauma are often accompanied by the injury of the adjacent visceral bodies and may be disturbed by the prevalence of manifestations and signs of injury to other viscera. In cases where penetrating ureter trauma is neglected, the patient complaints of signs & symptoms of ureteral damage later. Among these complications, the formation of the fistula between the ureter and adjacent vessels, the vagina or skin rarely occurs.

Patient presentation: The patient was a 56-year-old man who had come to our hospital with a history of falling on a rebar and entering the metal fractures in the right gluteal region about 20 days ago with a complaint of clear fluid leakage from the wound site. The patient was referred to another hospital at the time of the incident, and after discharge, he had no any symptoms. At that time, the result of the CT scan was normal. Several days after the initial accident, the patient went to our hospital with Transparent fluid leakage from wound site. An outflow fluid test showed urine. results of IVP and CT scan showed that there was a fistula between the ulcer site in the gluteal region and ureter. After completing the tests, the patient was transferred to the operating room and ureter was repaired and the fluid leak was completely discontinued.

Conclusion: The ureteral trauma in more than one-third of all cases of multiple trauma are not considered. Because the complications of neglected trauma are numerous and sometimes very risky, the surgeon in each case of penetrating abdominal trauma should consider the possibility of ureteral damage. Presentation of ureterogluteal fistula in published articles are rare. The purpose of this article is to introduce this rare case.

Keywords: Penetrating trauma, Ureterogluteal fistula, Ureter

***Corresponding Author:**Urologist, Alborz University Of
Medical Sciences , Madani
Hospital, karaj, IranTel: 09373250248
E-mail: Mohammadali_fallah@yahoo.com