

اثر حفاظتی ویتامین D بر اسپرماتوزن و تغییرات بافت‌شناسی بیضه موش‌های صحرائی بالغ تیمار شده با تیواستامید

تاریخ دریافت مقاله: ۹۷/۸/۲۱؛ تاریخ پذیرش: ۹۸/۵/۲۷

چکیده

زمینه و هدف: ویتامین D از ویتامین‌های ضروری بدن است که به رشد و استحکام استخوان‌ها کمک می‌کند. در تحقیق حاضر اثر حفاظتی ویتامین D بر عملکرد و بافت بیضه موش صحرائی بالغ تیمار شده با تیواستامید مورد بررسی قرار گرفت.

مواد و روش‌ها: در این مطالعه تجربی ۴۸ سر موش صحرائی نر بالغ از نژاد ویستار با وزن تقریبی ۲۰۰-۱۸۰ گرم به ۶ گروه ۸ تایی تقسیم شدند. گروه کنترل که هیچ حلال یا عصاره‌ای دریافت نکردند. گروه شاهد که روزانه ۱ میلی لیتر آب مقطر به عنوان حلال به مدت ۲۵ روز بصورت گاواژ دریافت کردند. گروه تجربی ۱ (شاهد منفی) روزانه یک بار ۱۰۰۰ IU/kg ویتامین D بصورت گاواژ به مدت ۲۵ روز دریافت کردند. گروه تجربی ۲ (شاهد مثبت) روزانه یک بار ۵۰۰ mg/kg تیواستامید بصورت گاواژ به مدت ۲۵ روز دریافت کردند. گروه‌های تجربی ۳ و ۴ به ترتیب مقادیر ۵۰۰ IU/kg و ۱۰۰۰ IU/kg ویتامین D همراه با ۵۰ mg/kg تیواستامید بصورت گاواژ به مدت ۲۵ روز دریافت کردند. در روز بیست و پنجم توزین نهایی صورت گرفت و پس از بیهوشی موش‌ها، خون‌گیری مستقیم از قلب جهت اندازه‌گیری غلظت پلاسمایی هورمون‌های LH، FSH و تستوسترون انجام شد. بیضه‌ها خارج شدند و بعد از وزن‌کشی و تهیه مقاطع میکروسکوپی، رنگ‌آمیزی با هماتوکسیلین-ئوزین انجام گرفته و در پایان مطالعات بافت‌شناسی بیضه صورت گرفت. نتایج داده‌ها بر اساس برنامه کامپیوتری SPSS و انجام تست‌های آماری ANOVA مورد بررسی قرار گرفت.

یافته‌ها: نتایج بدست آمده نشان داد که میانگین وزن بیضه‌های راست و چپ و تعداد سلول‌های سرتولی در تمام گروه‌های تجربی در مقایسه با گروه کنترل تغییر معناداری نشان نداد. میانگین وزن بدن در تمام گروه‌های تجربی نسبت به گروه کنترل کاهش معناداری نشان داد. میانگین غلظت سرمی هورمون‌های تستوسترون، FSH، تعداد سلول‌های اسپرماتوسیت اولیه و اسپرماتید در گروه‌های تجربی ۲ و ۳ نسبت به گروه کنترل کاهش معناداری نشان داد. میانگین غلظت سرمی هورمون LH و تعداد سلول‌های لیدیک در گروه‌های تجربی ۲، ۳ و ۴ نسبت به گروه کنترل کاهش معناداری نشان داد. میانگین تعداد سلول‌های اسپرماتوگونی در گروه تجربی ۲ نسبت به گروه کنترل کاهش معناداری نشان داد. ($P < 0.05$) در گروه‌های تجربی ۳ و ۴ ویتامین D باعث بهبود آسیب ساختار لوله‌های سمینفر شد و اثراتش وابسته به دوز می‌باشد. **نتیجه‌گیری:** ویتامین D باعث بهبود غلظت سرمی تستوسترون، FSH، LH و روند اسپرماتوزن در موش‌های صحرائی بالغ تیمار شده با تیواستامید می‌گردد.

کلمات کلیدی: ویتامین D، بیضه، تستوسترون، تیواستامید، موش صحرائی بالغ

اعظم نوروزی^۱، مهرداد شریعتی^{۲*}

^۱ کارشناسی ارشد زیست‌شناسی سلولی تکوینی، گروه زیست‌شناسی، واحد کازرون، دانشگاه آزاد اسلامی، کازرون، ایران
^۲ دانشیار، گروه زیست‌شناسی، واحد کازرون، دانشگاه آزاد اسلامی، کازرون، ایران

* نویسنده مسئول:

گروه زیست‌شناسی، واحد کازرون، دانشگاه آزاد اسلامی، کازرون، ایران

۰۹۱۷-۳۱۳۳۳۲۲۱

E-mail: mehrdadshariati@hotmail.com

مقدمه

ناباروری یکی از مشکلات رایجی است که امروزه مورد توجه و بررسی دانشمندان مراکز تحقیقاتی و بالینی قرار گرفته است. میزان ناباروری در جهان از سال ۱۹۹۵ تاکنون ۵۰ درصد افزایش داشته است. تحقیقات انجام شده در کشور نشان می‌دهند که در واقع از هر ۶ زوج یک زوج با مشکل ناباروری مواجه هست^۱. آمارها از وجود سه میلیون زوج نابارور در ایران خبر می‌دهد. براساس تعریف، ناباروری، عدم باروری بعد از یک سال آمیزش بدون هر گونه روش جلوگیری است. ۵۰ درصد از این مشکلات، مربوط به نقص در سیستم تولید مثل مردان است و درصدی از این مشکلات مربوط به مردانی است که آستنواسپرمی دارند. از آن جایی که پارامترهای اسپرم در افراد نرمال، تعداد بالاتر از ۲۰ میلیون، حرکت بیشتر از ۴۰ درصد و موفق‌لژی نرمال بالای ۳-۴ درصد می‌باشد، بنابراین افراد آستنواسپرمی طبق تعریف WHO افرادی هستند که تعداد اسپرم‌های متحرک آن‌ها کمتر از ۴۰ درصد است و یا کمتر از ۲۰ درصد آن‌ها دارای حرکت رو به جلو و مستقیم هستند^۲.

امروزه ثابت شده که افزایش مصرف ویتامین‌های E و C سبب کاهش پراکسیداسیون لیپیدها، افزایش تعداد اسپرم‌ها، کاهش درصد ناهنجاری و افزایش فعالیت آنزیم‌های آنتی‌اکسیدانی می‌شود. بررسی اسپرم در مردانی که دچار ناباروری هستند نشان می‌دهد که میزان رادیکال‌های آزاد در آن‌ها بیش از حد طبیعی است که مقدار زیاد آن سبب تخریب اسپرم می‌گردد. بنابراین مصرف ویتامین‌های آنتی‌اکسیدانی می‌تواند در تولید اسپرم‌های سالم و پیشگیری از آسیب به آن‌ها موثر باشد^۳.

در مطالعه Koçak و همکاران در سال ۲۰۱۸ مشخص گردید که ویتامین D می‌تواند به عنوان یک مکمل برعلیه سلول‌های زاینده سرطانی به کار رود^۴. همچنین در مطالعه Zhang و همکاران در سال ۲۰۱۸ نشان داده شد که مکمل ویتامین D می‌تواند سوءعملکرد اندوتلیالی را در بیماران مبتلا به بیماری مزمن کلیوی پیش دیالیزی بهبود بخشد^۵. علاوه بر این در مطالعه Bella و همکاران در سال ۲۰۱۷ مشخص گردید که ویتامین D پارامترهای خونی و مهاجرت سلولی به درون حفره‌های ریوی و صفاقی را در موشهای دیابتی شده با آلوکسان تعدیل می‌کند^۶. در مطالعه Takeuti و همکاران در

سال ۲۰۱۸ نشان داده شد که ویتامین D در پیشگیری از عفونت نقش دارد. مطالعات اخیر نشان داده است که کمبود ویتامین D با توسعه بیماریهای قلبی-عروقی و اختلالات خودایمن و انواع مختلف سرطان ارتباط دارد و با افزایش میزان مرگ و میر ارتباط دارد^۷. همچنین در مطالعه Madden و همکاران در سال ۲۰۱۸ مشخص گردید که استفاده از مکمل ویتامین D منجر به کاهش بیست درصدی مرگ و میر ناشی از سرطان پستان گردید و اگر ویتامین D در مراحل اولیه بعد از تشخیص سرطان پستان استفاده گردد منجر به کاهش مرگ و میر بیش از چهل و نه درصدی سرطان پستان می‌گردد^۸.

تیواستامید یک ماده شیمیایی است که بطور معمول به عنوان کشنده قارچ‌ها و یک سم قوی کبدي به کار می‌رود. تیواستامید یک سوبسترای نفروتوکسیک قوی است و باعث ایجاد اختلال در عملکرد لیپیدی می‌گردد. تیواستامید توسط سیستم اکسیداز به متابولیت‌های سمی اش Sulfene متابولیزه می‌شود که سپس در میان چندین اندام از جمله پلاسما، کبد، کلیه، مغز استخوان، آدرنال و دیگر بافت‌ها پخش می‌شود. تیواستامید تحت یک متابولیسم گسترده به استات تبدیل می‌شود و از طریق ادرار در دوره ۲۴ ساعته دفع می‌گردد^۹. تیواستامید یک ترکیب ارگانوسولفور است و یکی از چند عاملی است که تولید نکرروز ستری لوبولار در کبد می‌کند^{۱۱}. اثرات تیواستامید محدود به کبد نمی‌باشد بلکه ممکن است به دیگر بافت‌ها نیز توسعه یابد و تغییرات عملکردی و ساختاری فراوانی در تیموس، کلیه‌ها، روده، طحال و ریه‌ها ایجاد کند^{۱۰،۱۱}.

راه‌های مختلفی برای درمان ناباروری پیشنهاد و توصیه شده است. در بسیاری از نقاط جهان استفاده از ویتامین D برای کنترل و درمان برخی بیماری‌ها مرسوم بوده است. البته اطلاعات دقیقی در مورد مکانیزم عمل آن وجود ندارد. با توجه به عوارض جانبی کم مصرف قرصهای حاوی ویتامین D و اثرات حفاظتی آن در درمان برخی بیماریها در این پژوهش اثرات احتمالی حفاظتی ویتامین D بر تغییرات عملکرد و بافت بیضه القاشده توسط تیواستامید در موش‌های صحرایی بالغ مورد بررسی قرار گرفته است. تا در صورت موثر بودن ویتامین D بر فرایند اسپرماتوزن نتایج این تحقیق

۱۷، ۵۰mg/kg تیواستامید بصورت گاوآژ دریافت می‌کردند. گروه تجربی چهارم: این گروه از حیوانات در طول دوره ۲۵ روزه آزمایش در وعده صبح ساعت ۹ صبح ۱۰۰۰ IU/kg ویتامین D و در وعده عصر در ساعت ۱۷، ۵۰mg/kg تیواستامید بصورت گاوآژ دریافت می‌کردند. دوزهای مصرفی و روش تزریق ویتامین D و تیواستامید با توجه به مطالعات قبلی انتخاب شدند^{۱۴-۱۲}.

پس از پایان دوره ۲۵ روزه آزمایش، خونگیری از قلب انجام شد. لوله‌های حاوی خون در دستگاه سانتریفیوژ به مدت ۱۵ دقیقه با سرعت ۵۰۰۰ دور در دقیقه سانتریفیوژ، سرم جدا گردید و تا قبل از اندازه گیری میزان هورمون‌های LH، FSH و تستوسترون در فریزر در دمای ۲۰ درجه سانتیگراد زیر صفر به صورت منجمد نگهداری شدند.

روش سنجش هورمونی

برای اندازه گیری غلظت هورمون‌های LH، FSH و تستوسترون از روش رادیوایمونواسی استفاده شد. اساس این روش رقابت میان آنتی ژن موجود در نمونه سنجش برای اتصال به آنتی بادی است که از آنتی بادی رادیواکتیو ید ۱۲۵ و از بافتریس با کمتر از ۱۰ درصد سدیم آزاد استفاده می‌شود.

آزمایش‌های بافت‌شناسی

بعد از خونگیری، در ناحیه اسکروتوم بیضه‌های چپ و راست از کیسه اسکروتوم جدا و وزن کشی شدند و در محلول فرمالین ۱۰ درصد جهت تثبیت و جلوگیری از تخریب بافتی قرار گرفتند و پس از تهیه مقاطع بافتی و رنگ آمیزی هماتوکسیلین-ائوزین، اسلایدهای بافتی تهیه شد و شاخص‌های تراکم و آرایش لوله‌های اسپرم ساز، تعداد سلول‌های اسپرماتوگونی، اسپرماتوسیت و اسپرماتید، سلول‌های سرتولی و لیدیک و همچنین تراکم اسپرم در لومن بین گروه‌های تجربی و شاهد منفی و شاهد مثبت و کنترل مورد مقایسه قرار گرفت.

آنالیز آماری

نتایج بدست آمده با استفاده از نرم افزار SPSS، آزمون تعقیبی

مورد استفاده مراکز اندوکرینولوژی و درمان ناباروری قرار گیرد.

مواد و روش‌ها

حیوانات

حیوانات مورد استفاده در این پژوهش، ۴۸ سر موش صحرایی نر بالغ نژاد ویستار با وزن تقریبی ۲۰۰-۱۸۰ گرم و سن ۳-۲/۵ ماه بودند که از خانه پرورش حیوانات دانشگاه آزاد اسلامی واحد کازرون تهیه شده بودند. حیوانات در دوره نوری ۱۲ ساعت تاریکی و ۱۲ ساعت روشنایی قرار داشتند و دمای محیط 22 ± 2 درجه سانتیگراد و در طول شبانه روز ثابت بود. آب و غذا در تمام طول آزمایش بدون هیچ محدودیتی در اختیار آنها قرار می‌گرفت. قفس‌های نگهداری حیوانات از جنس پلی کربنات در ابعاد $15 \times 25 \times 40$ سانتی متری با سقفی مشبک از جنس استیل بود. کف قفس‌ها توسط تراشه‌های چوب مفروش شده بود و خاک اره‌های موجود در کف قفس هر دو روز تعویض و توسط آب و مواد ضد عفونی کننده شستشو می‌شدند. آب مصرفی، آب لوله کشی شهری و غذای مخصوص موش بدون هیچ محدودیتی در اختیار موشها قرار می‌گرفت.

تیمار حیوانات

حیوانات به صورت تصادفی در ۶ گروه به ترتیب زیر تقسیم بندی شدند:

گروه کنترل: این گروه از حیوانات در طول دوره ۲۵ روزه آزمایش فقط آب و غذای استاندارد دریافت می‌کردند. گروه شاهد: این گروه در طول دوره ۲۵ روزه آزمایش روزانه ۱ ml آب مقطر به عنوان حلال بصورت گاوآژ دریافت می‌کردند. گروه تجربی اول (شاهد منفی): این گروه از حیوانات در طول دوره ۲۵ روزه آزمایش، روزانه یک بار ۱۰۰۰ IU/kg ویتامین D بصورت گاوآژ دریافت می‌کردند. گروه تجربی دوم (شاهد مثبت): این گروه از حیوانات در طول دوره ۲۵ روزه آزمایش، روزانه یک بار ۵۰mg/kg تیواستامید بصورت گاوآژ دریافت می‌کردند. گروه تجربی سوم: این گروه از حیوانات در طول دوره ۲۵ روزه آزمایش در وعده صبح ساعت ۹ صبح ۵۰۰ IU/kg ویتامین D و در وعده عصر در ساعت

گروه‌های تجربی ۲، ۳ و ۴ نسبت به گروه کنترل کاهش معناداری نشان داد. میانگین غلظت سرمی هورمون تستوسترون در گروه‌های تجربی ۲ و ۳ نسبت به گروه کنترل کاهش معناداری نشان داد ($P \leq 0.05$) (جدول ۱).

میانگین تعداد سلول‌های اسپرماتوگونی در گروه تجربی ۲ نسبت به گروه کنترل کاهش معناداری نشان داد. میانگین تعداد سلول‌های اسپرماتوسیت اولیه در گروه‌های تجربی ۲ و ۳ نسبت به گروه کنترل کاهش معناداری نشان داد. میانگین تعداد سلول‌های اسپرماتید در گروه‌های تجربی ۲ و ۳ نسبت به گروه کنترل کاهش معناداری نشان داد. میانگین تعداد سلول‌های سرتولی در تمام گروه‌های تجربی نسبت به گروه کنترل تغییر معناداری نشان نداد. میانگین تعداد سلول‌های لیدیک در گروه‌های تجربی ۲، ۳ و ۴ نسبت به گروه کنترل کاهش معناداری نشان داد ($P \leq 0.05$) (جدول ۲).

ANOVA و T-Test مورد بررسی قرار گرفت. مرز استنتاج آماری برای بررسی اختلاف معنی دار میانگین بین گروه‌های تجربی در سطح $P \leq 0.05$ در مقایسه با گروه کنترل بوده است.

نتایج

نتایج بررسی‌های بیوشیمیایی

مقایسه نتایج آزمون آماری مربوط به وزن بدن نشان داد، میانگین وزن بدن در تمام گروه‌های تجربی نسبت به گروه کنترل کاهش معنی داری نشان داد. میانگین وزن بیضه چپ در تمام گروه‌های تجربی نسبت به گروه کنترل تغییر معناداری نشان نداد. میانگین وزن بیضه راست در تمام گروه‌های تجربی نسبت به گروه‌های کنترل تغییر معناداری نشان نداد. میانگین غلظت سرمی FSH در گروه‌های تجربی ۲ و ۳ نسبت به گروه کنترل کاهش معناداری نشان داد. میانگین غلظت سرمی هورمون LH در

جدول ۱: مقایسه میانگین غلظت سرمی هورمون‌های LH، FSH و تستوسترون و میانگین وزن بدن و بیضه‌ها در گروه‌های مختلف در دوره ۲۵ روزه آزمایش

گروه	غلظت هورمون تستوسترون (ng/L)	غلظت هورمون FSH (mlu/ml)	غلظت هورمون LH (mg/dL)	میانگین وزن بدن (g)	میانگین وزن بیضه چپ (g)	میانگین وزن بیضه راست (g)
گروه کنترل	۴/۶۸ ± ۵/۱۱	۵/۸۸ ± ۳/۶۰	۷/۷۱ ± ۲/۲۹	۱۹۳/۱۲ ± ۵/۳۰	۰/۹۷۶ ± ۰/۵۳	۱/۱۰ ± ۲/۳۴
گروه شاهد	۴/۶۰ ± ۲/۷۲	۶ ± ۳/۵۸	۷/۷۷ ± ۲/۰۲	۱۹۱/۸۷ ± ۴/۵۸	۰/۹۷۶ ± ۰/۵۳	۱/۱۰ ± ۲/۳۴
گروه تجربی ۱ (ویتامین D، IU/kg، ۱۰۰۰-با دوز بالا)	۴/۸۳ ± ۳/۶۲	۵/۹۷ ± ۴/۱۳	۷/۷۰ ± ۲/۱۳	۱۶۹/۳۷ ± ۱۶/۸۵*	۱/۲۰ ± ۱/۸۶	۱/۲۲ ± ۲/۳۹
گروه تجربی ۲ (تیواستامید ۵۰ mg/kg)	۳/۲۵ ± ۲/۲۶*	۳/۹۳ ± ۱/۹۲*	۴/۹۱ ± ۴/۳۵*	۱۶۲/۲۵ ± ۱۱/۶۷*	۱/۲۱۵ ± ۱/۲۷	۱/۱۵۶ ± ۱/۴۱
گروه تجربی ۳ (صبح ویتامین D، IU/kg، ۵۰۰-عصر تیواستامید ۵۰ mg/kg)	۳/۸۵ ± ۱/۵۵*	۴/۴۸ ± ۲/۱۶*	۵/۴۰ ± ۳/۳۸*	۱۷۰/۶۲ ± ۶/۲۳*	۱/۱۹ ± ۱/۷۷	۱/۱۵ ± ۱/۳۸
گروه تجربی ۴ (صبح ویتامین D، IU/kg، ۱۰۰۰-عصر تیواستامید ۵۰ mg/kg)	۴/۲۲ ± ۳/۶۵	۵/۴۵ ± ۴/۵۰	۶/۸۰ ± ۳/۶۲*	۱۷۴/۳۷ ± ۹/۴۲*	۱/۳۷ ± ۲/۱۲	۱/۲۶ ± ۱/۸۷

علامت * نشان دهنده اختلاف معنی دار گروه‌ها با گروه کنترل در سطح $P < 0.05$ می‌باشد.

هر یک از مقادیر نشان دهنده انحراف معیار \pm میانگین است.

جدول ۲: مقایسه میانگین تعداد سلول‌های اسپرماتوگونی، اسپرماتوسیت اولیه، اسپرماتید و سرتولی در یک لوله سمینفر و لیدینگ در گروه‌های مختلف در دوره ۲۵ روزه آزمایش

گروه	تعداد سلول‌های اسپرماتوگونی در یک لوله سمینفر	تعداد سلول‌های اسپرماتوسیت اولیه در یک لوله سمینفر	تعداد سلول‌های اسپرماتید در یک لوله سمینفر	تعداد سلول‌های سرتولی در یک لوله سمینفر	میانگین تعداد لیدینگ
گروه کنترل	۵۸/۱۲ ± ۲/۵۳	۷۹/۹۳ ± ۱/۹۱	۱۱۹/۵۳ ± ۲/۱۴	۱۷/۶۲ ± ۱/۸۴	۳۳/۳۷ ± ۱۳/۶۷
گروه شاهد	۵۹/۷۲ ± ۱/۶۳	۸۱/۲۵ ± ۱/۱۱	۱۲۰/۲۵ ± ۱/۷۲	۱۸ ± ۱/۴۱	۳۰ ± ۱۰/۱۲
گروه تجربی ۱ (ویتامین D, IU/kg, ۱۰۰۰-با دوز بالا)	۶۱/۳۷ ± ۳/۳۳	۷۸/۷۵ ± ۱/۹۰	۱۱۷/۷۵ ± ۳/۴۵	۱۹ ± ۲/۳۹	۲۰/۷۵ ± ۲/۱۲
گروه تجربی ۲ (تیو استامید ۵۰mg/kg)	۴۴/۲۵ ± ۲/۰۵۲*	۶۳/۳۷ ± ۱/۶۸*	۹۱/۷۵ ± ۴/۷۷*	۱۹/۲۵ ± ۲/۴۳	۱۴/۱۲ ± ۱/۸۰*
گروه تجربی ۳ (صبح ویتامین D, IU/kg, ۵۰۰-و عصر تیو استامید ۵۰mg/kg)	۵۳/۲۷ ± ۸/۵۴	۷۱/۴۲ ± ۲/۴۹*	۱۰۲/۸۵ ± ۵/۵۴*	۲۰/۵۷ ± ۲/۰۶	۱۵/۴۲ ± ۲/۰۶*
گروه تجربی ۴ (صبح ویتامین D, IU/kg, ۱۰۰۰-و عصر تیو استامید ۵۰mg/kg)	۵۴/۸۷ ± ۲/۰۳۱	۷۷ ± ۳/۲۰	۱۱۴/۱۲ ± ۲/۹۹	۱۸/۸۷ ± ۲/۳۵	۱۷/۷۵ ± ۲/۲۵*

علامت * نشان دهنده اختلاف معنی دار گروه‌ها با گروه کنترل در سطح $P < 0/05$ می‌باشد. هر یک از مقادیر نشان دهنده انحراف معیار ± میانگین است.

نتایج حاصل از مطالعات بافت‌شناسی بیضه

در گروه کنترل لوله‌های اسپرم ساز با تراکم زیاد، فاصله کم و بسیار مرتب در بافت بیضه دیده شد (اشکال ۱ و ۲). در گروه شاهد لوله‌های اسپرم ساز با تراکم زیاد، فاصله کم و بسیار مرتب در بافت بیضه دیده شد. (اشکال ۳ و ۴).

بررسی فتومیکروگراف تهیه شده از لوله‌های اسپرم ساز گروه تجربی ۲ (شاهد مثبت) که تنها تحت تیمار تیو استامید قرار گرفته است و مقایسه آن با اشکال ۱ و ۲ در گروه کنترل نشان می‌دهد که تغییرات و آسیب بافتی در لوله‌های اسپرم ساز در گروه تجربی ۲ (شاهد مثبت) نسبت به گروه کنترل از نظر تعداد، اندازه بینابینی، ساختار لوله‌های اسپرم ساز و تراکم سلول‌های درون لوله صورت گرفته است (اشکال ۵ و ۶).

بررسی فتومیکروگراف تهیه شده از لوله‌های اسپرم ساز گروه تجربی ۱ (شاهد منفی) که تنها تحت تیمار ویتامین D قرار گرفته

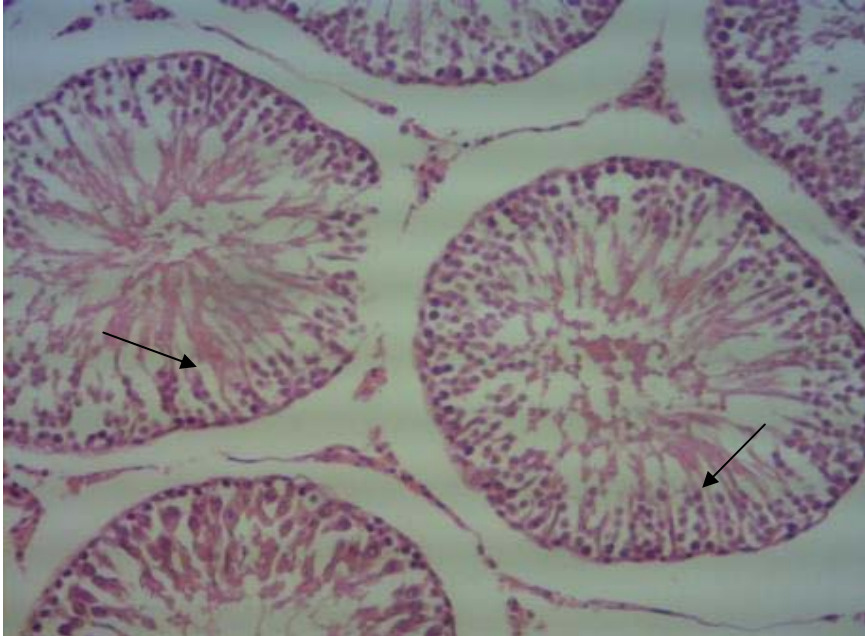
است و مقایسه آن با اشکال ۱ و ۲ در گروه کنترل، نشان می‌دهد که تغییرات بافتی در لوله‌های اسپرم ساز در گروه تجربی ۱ (شاهد منفی) نسبت به گروه کنترل از نظر ساختار لوله‌های اسپرم ساز، تعداد، اندازه فضای بینابینی و تراکم سلول‌های درون لوله رخ نداده است (اشکال ۷ و ۸).

بررسی فتومیکروگراف تهیه شده از لوله‌های اسپرم ساز گروه تجربی ۳ و مقایسه آن با گروه تجربی ۲ (شاهد مثبت)، نشان می‌دهد که تغییرات بافتی در لوله‌های اسپرم ساز در گروه تجربی ۳ نسبت به گروه تجربی ۲ (شاهد مثبت) از نظر ساختار لوله‌های اسپرم ساز، تعداد، اندازه فضای بینابینی و تراکم سلول‌های درون لوله صورت گرفته و از آسیب بافتی کاسته شده است (اشکال ۹ و ۱۰).

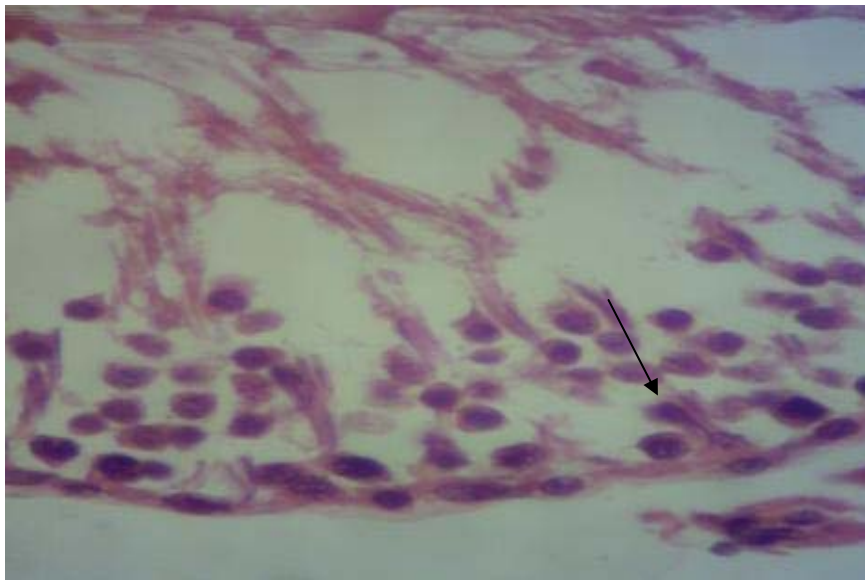
بررسی فتومیکروگراف تهیه شده از لوله‌های اسپرم ساز گروه تجربی ۴ و مقایسه آن با گروه تجربی ۲ (شاهد مثبت)، نشان می‌دهد که تغییرات بافتی در لوله‌های اسپرم ساز در گروه تجربی ۴

صورت گرفته و از شدت آسیب بافتی بیضه کاسته شده و به حد گروه کنترل نزدیک شده است (اشکال ۱۱ و ۱۲).

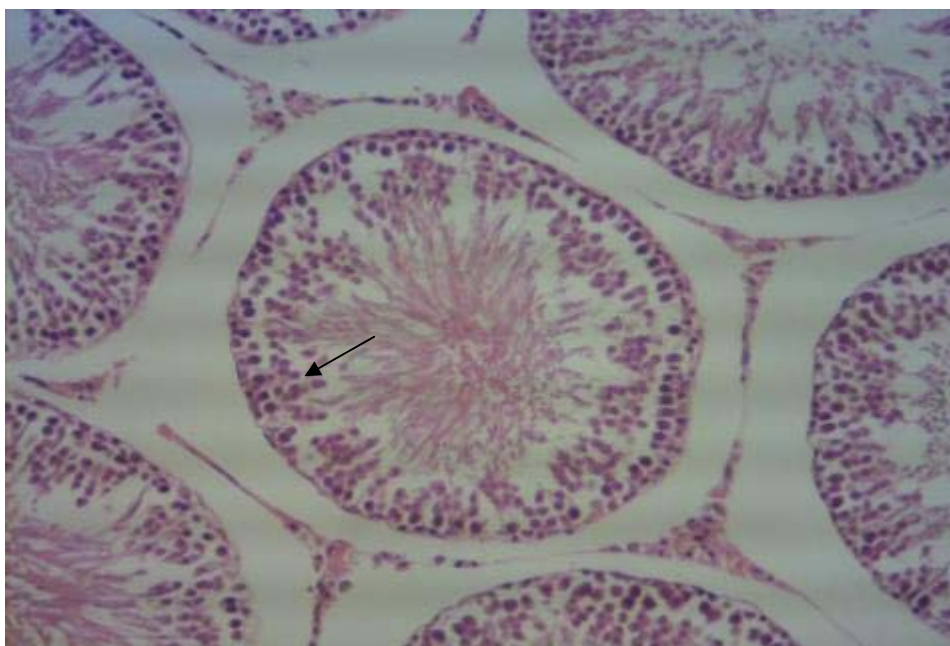
نسبت به گروه تجربی ۲ (شاهد مثبت) از نظر ساختار لوله‌های اسپرم ساز، تعداد، اندازه فضای بینابینی و تراکم سلول‌های درون لوله



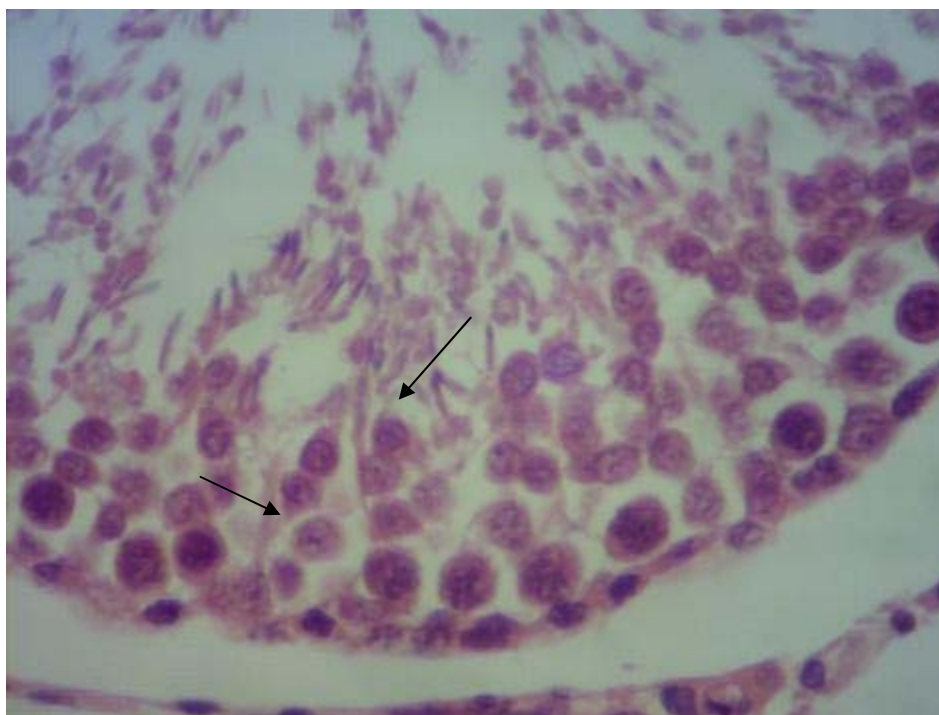شکل ۱: فتومیکروگراف لوله‌های اسپرم ساز در گروه کنترل، بزرگنمایی $\times 10$ دیواره لوله‌های اسپرم ساز در گروه کنترل در حالت طبیعی مشاهده می‌شوند.



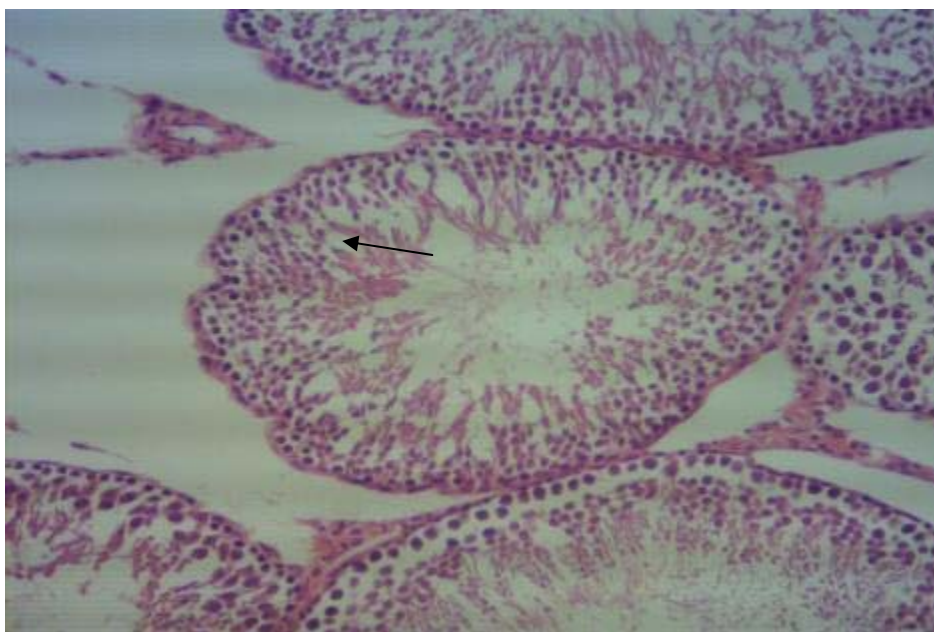
شکل ۲: فتومیکروگراف لوله‌های اسپرم ساز در گروه کنترل، بزرگنمایی $\times 40$ زنجیره سلول‌های اسپرم ساز به شکل طبیعی دیده می‌شوند.



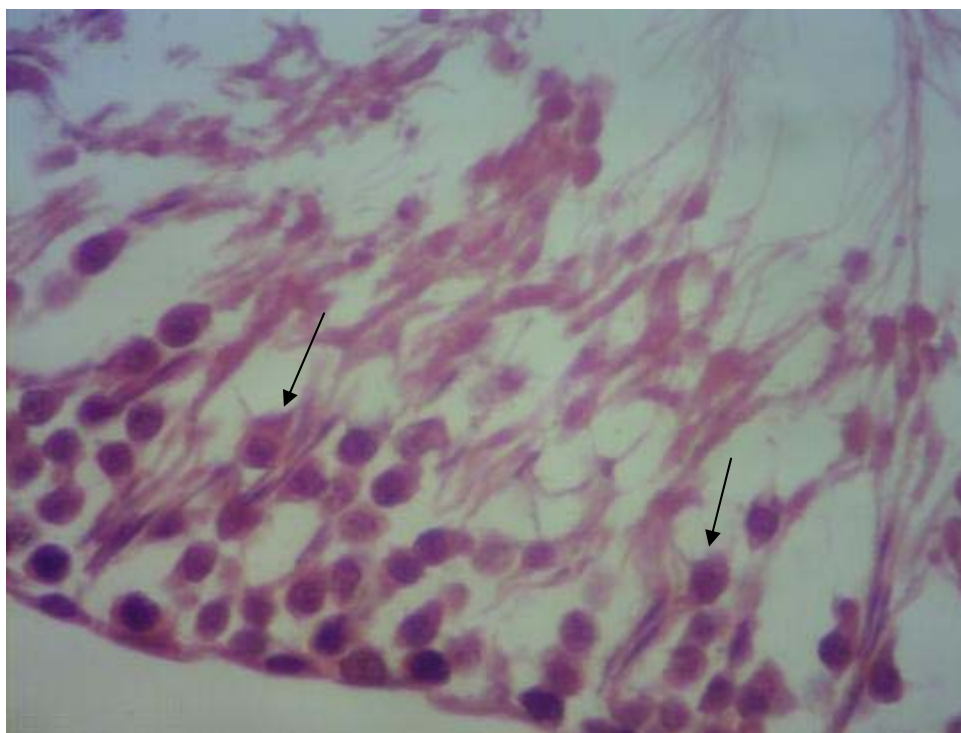
شکل ۳: فتومیکروگراف لوله‌های اسپرم ساز در گروه شاهد، بزرگ نمایی $10\times$ دیواره‌های لوله‌های اسپرم ساز در گروه شاهد در حالت طبیعی می‌باشند.



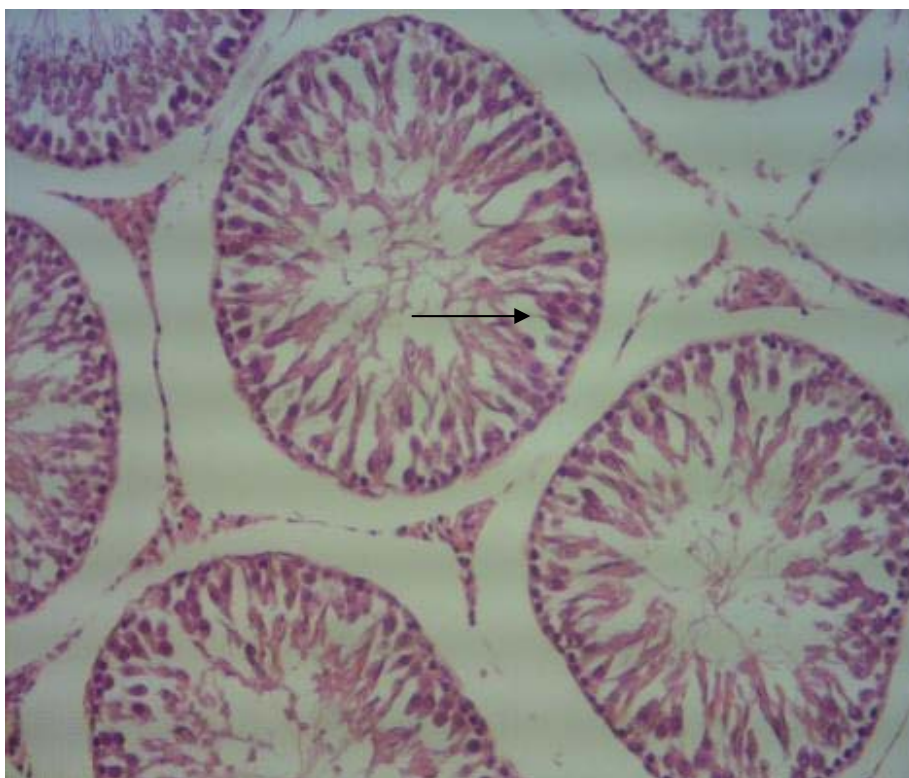
شکل ۴: فتومیکروگراف لوله‌های اسپرم ساز در گروه شاهد، بزرگ نمایی $40\times$ زنجیره لوله‌های اسپرم سازی به شکل طبیعی دیده می‌شوند.



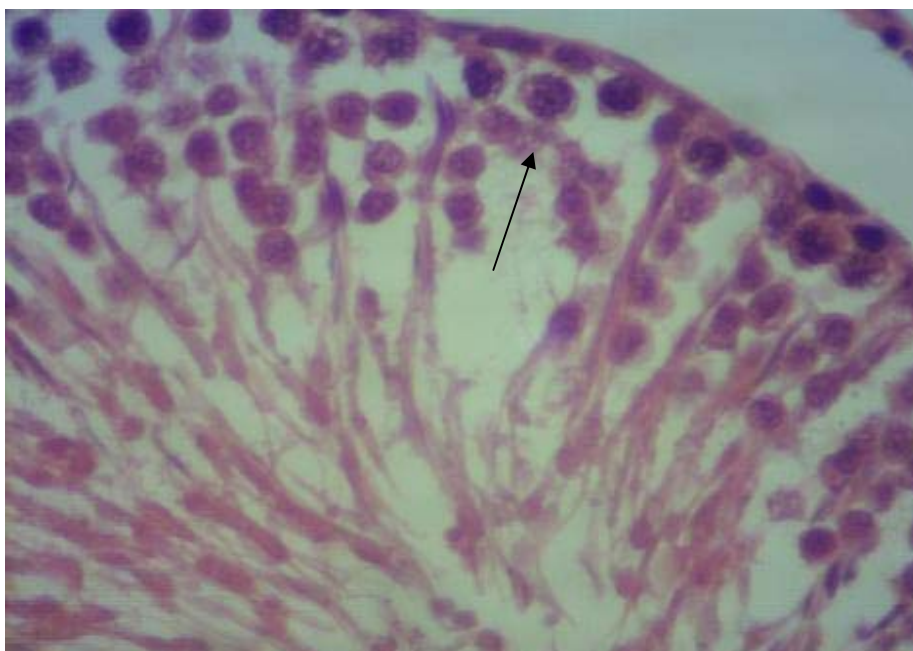شکل ۵: فتومیکروگراف لوله‌های اسپرم ساز در گروه تجربی ۲ (شاهد مثبت)، بزرگ‌نمایی ۱۰× در دیواره لوله‌های اسپرم ساز حالت غیر طبیعی مشاهده می‌شود.



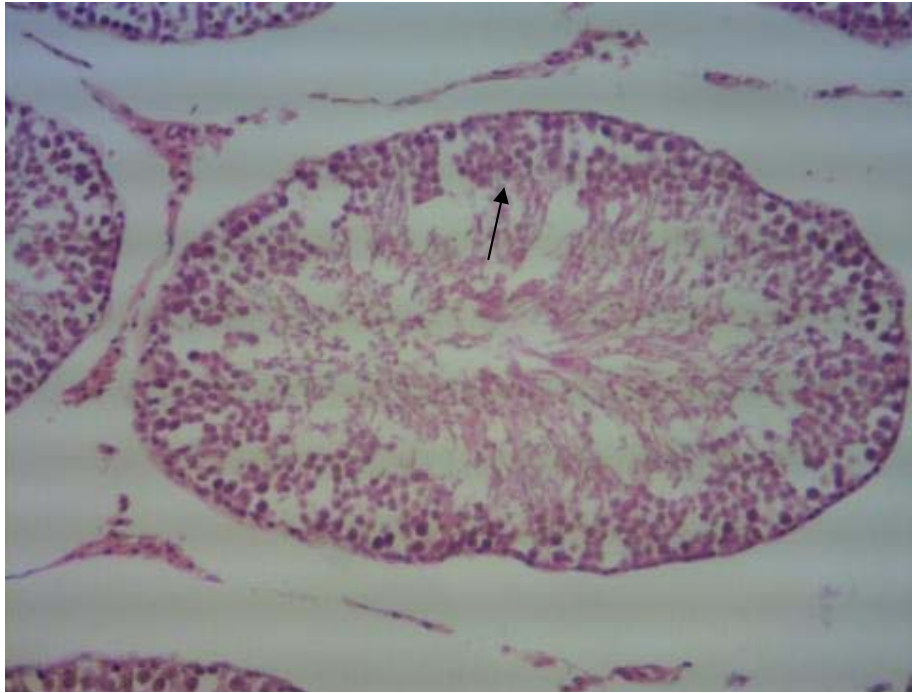
شکل ۶: فتومیکروگراف لوله‌های اسپرم ساز در گروه تجربی ۲ (شاهد مثبت)، بزرگ‌نمایی ۴۰× تعداد سلول‌های سازنده اسپرم ساز یعنی زنجیره اسپرم ساز کاهش یافته است.



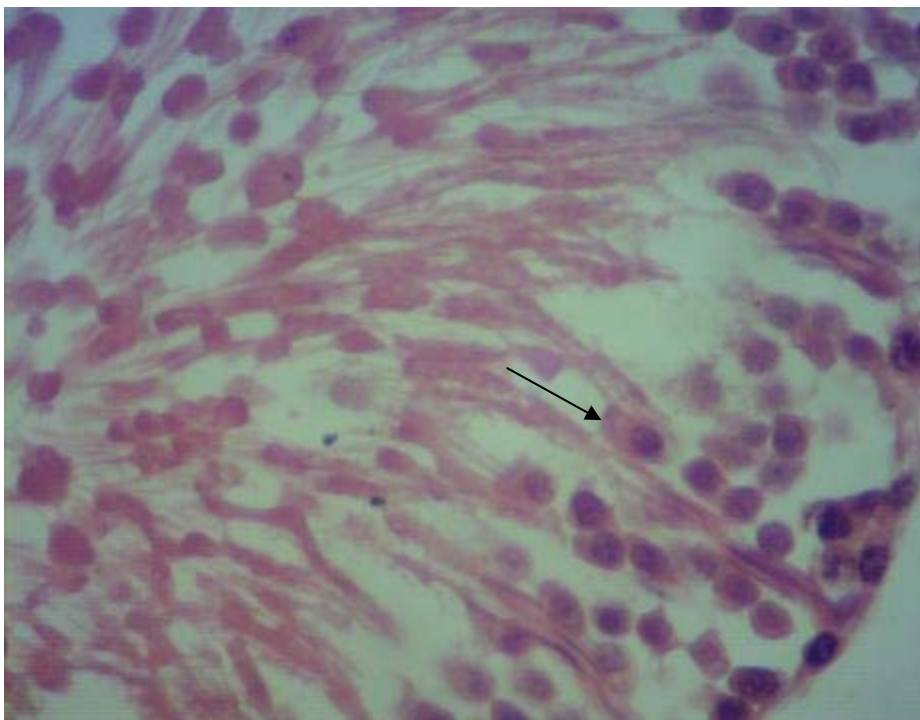
شکل ۷: فتومیکروگراف لوله‌های اسپرم ساز در گروه تجربی ۱ (شاهد منفی)، بزرگ نمایی $10\times$ دیواره لوله‌های اسپرم ساز در گروه شاهد منفی در حالت طبیعی مشاهده می‌شود.



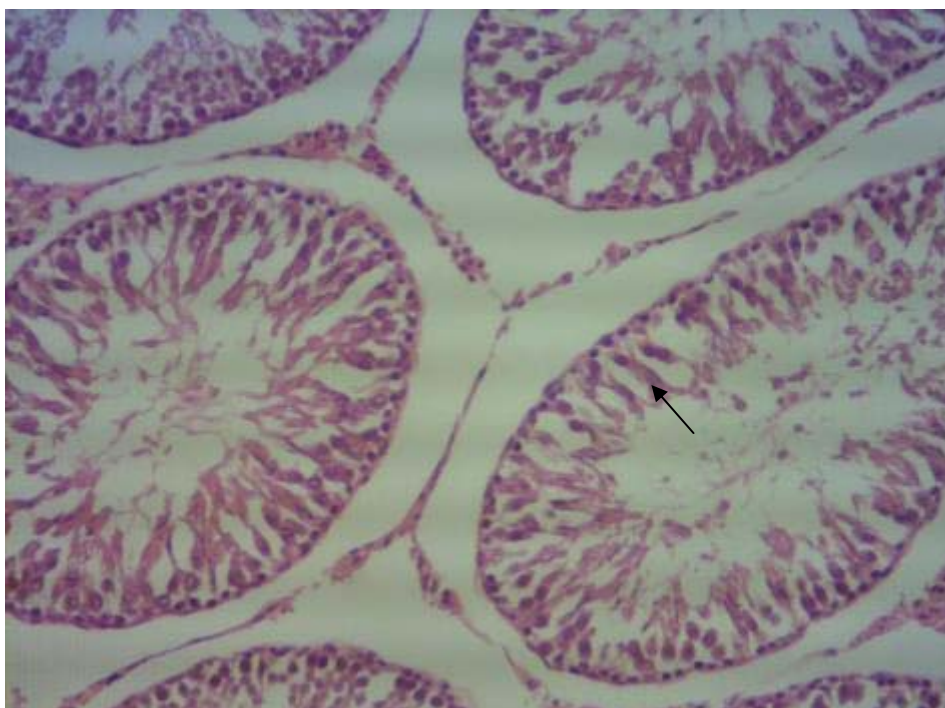
شکل ۸: فتومیکروگراف لوله‌های اسپرم ساز در گروه تجربی ۱ (شاهد منفی)، بزرگ نمایی $40\times$ زنجیره سلول‌های اسپرم ساز به شکل طبیعی دیده می‌شوند.



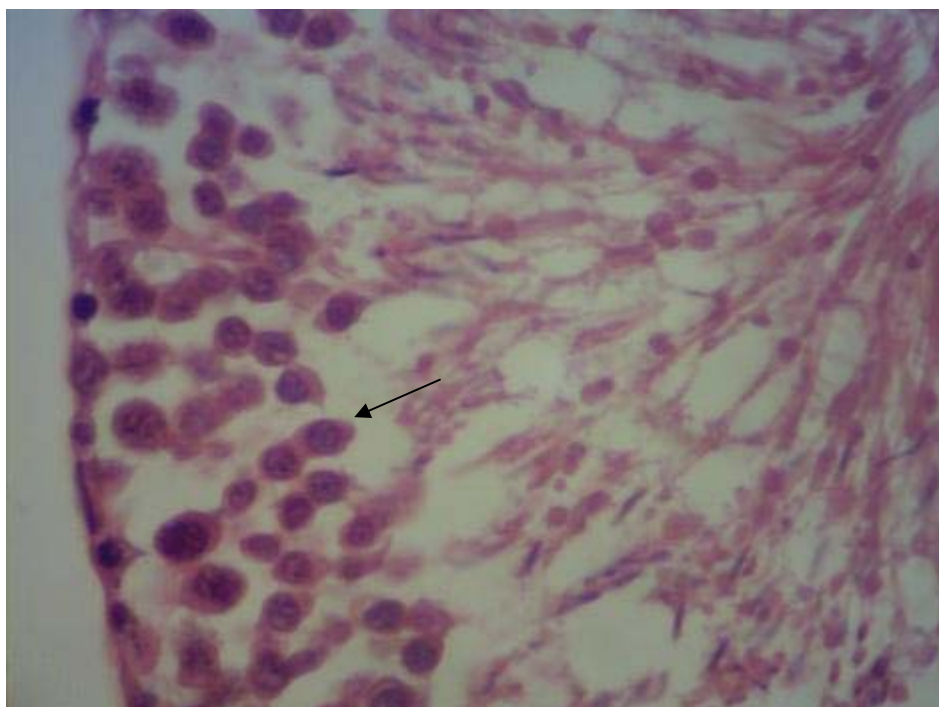
شکل ۹: فتومیکروگراف لوله‌های اسپرم ساز در گروه تجربی ۳، بزرگ نمایی ۱۰×
دیواره لوله‌های اسپرم ساز شکل غیر طبیعی دارند، اما در مقایسه با گروه تجربی ۲ (شاهد مثبت)، بهبود یافته است.



شکل ۱۰: فتومیکروگراف لوله‌های اسپرم ساز در گروه تجربی ۳، بزرگ نمایی ۴۰×
زنجیره سلول‌های اسپرم ساز کاهش یافته، اما نسبت به گروه تجربی ۲ (شاهد مثبت)، بهبود یافته است.



شکل ۱۱: فتومیکروگراف لوله‌های اسپرم ساز در گروه تجربی ۴، بزرگ نمایی $10\times$ دیواره لوله‌های اسپرم ساز بهبود یافته و به حالت طبیعی نزدیک شده است.



شکل ۱۲: فتومیکروگراف لوله‌های اسپرم ساز در گروه تجربی ۴، بزرگ نمایی $40\times$ زنجیره سلول‌های اسپرم ساز به طور نسبی بهبود یافته و به گروه کنترل نزدیکتر شده است.

بحث

در این پژوهش اثرات احتمالی حفاظتی ویتامین D بر تغییرات عملکرد و بافت بیضه القاشده توسط تیواستامید در موش‌های صحرایی بالغ مورد بررسی قرار گرفته است. میانگین وزن بیضه‌های راست و چپ و تعداد سلول‌های سرتولی در تمام گروه‌های تجربی در مقایسه با گروه کنترل تغییر معناداری نشان نداد. میانگین وزن بدن در تمام گروه‌های تجربی نسبت به گروه کنترل کاهش معناداری نشان داد. میانگین غلظت سرمی هورمون‌های تستوسترون، FSH، تعداد سلول‌های اسپرماتوسیت اولیه و اسپرماتید در گروه‌های تجربی ۲ و ۳ نسبت به گروه کنترل کاهش معناداری نشان داد. میانگین غلظت سرمی هورمون LH و تعداد سلول‌های لیدیک در گروه‌های تجربی ۲، ۳ و ۴ نسبت به گروه کنترل کاهش معناداری نشان داد. میانگین تعداد سلول‌های اسپرماتوگونی در گروه تجربی ۲ نسبت به گروه کنترل کاهش معناداری نشان داد. (P<0.05). گروه‌های تجربی ۳ و ۴ باعث بهبود آسیب بر ساختار لوله‌های سمینفر شدند و اثراتشان وابسته به دوز می‌باشد.

نتایج حاصل از این پژوهش در بخش تاثیر ویتامین D بر کاهش وزن موش در راستای پژوهش انجام شده گذشته می‌باشد. در مطالعه Hosseini و همکاران در سال ۲۰۱۵ نشان داده شد که وزن بدن و چربی احشایی در گروه تمرین هوازی با مکمل دهی ویتامین D با دوز بالا نسبت به سایر گروه‌ها پایین است. همچنین میانگین دریافت غذای گروه تمرین هوازی با مکمل دهی ویتامین D با دوز پایین، گروه مکمل دهی ویتامین D با دوز پایین و گروه کنترل نسبت به سایر گروه‌ها به طور معنی داری بالاتر بود.^{۱۵}

Hosseini و همکاران دریافتند که بعد از هشت هفته برنامه مداخله ای، وزن بدن، BMI، اندازه دورکمر، چربی احشایی، انسولین، گلوکز خون و شاخص مقاومت به انسولین در گروه‌های دریافت کننده ویتامین D با دوز بالا نسبت به گروه کنترل به طور معنی داری پایین تر بود.^{۱۶}

علاوه بر این در مطالعه Khosravi و همکاران در سال ۲۰۱۸ مشخص گردید استفاده از مکمل ویتامین D به مدت ۶ هفته میانگین وزن بدن و شاخص توده بدنی را در زنان با اضافه وزن و چاق به طور معنی داری کاهش داد.^{۱۷}

نتایج بررسی انجام شده توسط Shafiee و همکاران در سال ۲۰۱۸ با عنوان تاثیر حفاظتی ویتامین D بر فرآیند اسپرماتوزنز در موش‌های صحرایی نر تیمار شده با نیترات سرب نشان می‌دهد که دوزهای مصرفی ویتامین D تاثیری بر وزن بیضه در مقایسه با گروه‌های کنترل ندارد^{۱۸} که با نتایج این تحقیق مطابقت دارد.

مطالعات نشان دادند که ویتامین D می‌تواند هورمون تستوسترون را در مقابل مسمومیت حفظ نماید^{۱۹}. همچنین نتایج بررسی دیگر نشان داد که مصرف ویتامین D باعث تخفیف آثار ناشی از مصرف سرب بر هورمون تستوسترون در موش‌های صحرایی شد که اثرات آن کاملا وابسته به دوز بود.^{۱۸}

در مطالعه Lerchbaum مشخص شد که ویتامین D ممکن است بر استروئیدوزنز و هورمون‌های جنسی در زنان سالم موثر باشد. در مردان ویتامین D ارتباط مثبتی با کیفیت اسپرم و وضعیت آندروژن دارد. علاوه بر این درمان با ویتامین D ممکن است که سطوح تستوسترون را افزایش دهد.^{۲۰}

همچنین در مطالعه Zittermann و همکاران در سال ۲۰۱۸ نشان داده شد که مکمل ویتامین D از کاهش هورمون تستوسترون در نرهای با نقص قلبی پیشرفته جلوگیری می‌کند.^{۲۱}

در مطالعه Fu و همکاران در سال ۲۰۱۷ مشخص گردید که کمبود ویتامین D به تکوین بیضه ای و اسپرماتوزنز در موش‌های سوری آسیب می‌رساند. در این مطالعه نشان داده شد که در موش‌های تغذیه شده با رژیم غذایی با کمبود ویتامین D، سطوح آنزیم‌های سنتز کننده هورمون تستوسترون بیضه ای دچار تنظیم کاهشی می‌گردند. علاوه بر این در موش‌های تغذیه شده با رژیم غذایی با کمبود ویتامین D، سطوح هورمون تستوسترون سرمی و بیضه ای، وزن بیضه، کیفیت اسپرم، تکثیر سلول‌های زاینده بیضه ای و درصد لوله‌های منی ساز کاهش یافت.^{۲۲}

هورمون FSH به مقدار کمتری نسبت به هورمون LH از تغییرات ضربانی هورمون GNRH تبعیت می‌کند.^{۲۳} گیرنده‌های هورمون FSH در سطح سلول‌های سرتولی وجود دارند و هورمون FSH با اتصال به گیرنده‌ها باعث فعال شدن آنزیم آدنیلیل سیکلاز و افزایش غلظت CAMP و در نتیجه فعال شدن پروتئین کیناز C (PKC) در سیتوزول می‌گردد. سپس زیر واحد کاتالیتیکی، فعال و

و غیر ژنومی و بویژه بوسیله بهبود کیفیت اسپرم از طریق عملکردهای ژنومی اعمال می‌شود.^{۲۸}

علاوه بر این در مطالعه Rehman و همکاران در سال ۲۰۱۸ نشان داده شد که بین ویتامین D و هورمونهای تولید مثلی و پارامترهای اسپرم در افراد نابارور ارتباط وجود دارد. مطالعات نشان داده است که در کشور پاکستان ناباروری با کمبود ویتامین D ارتباط دارد.^{۲۹}

در مطالعه Sood و همکاران مشخص گردید که کمبود ویتامین D از طریق تداخل عمل با سلول‌های سرتولی و لیدیگ منجر به اختلال در اسپرماتوژنز می‌گردد. مطالعات بافت‌شناسی بیضه نشان داد که کمبود ویتامین D منجر به کاهش معنی دار محتوی سلول‌های لیدیگ و تغییرات مخرب در اپیتلیوم ژرمینال می‌گردد.^{۳۰}

در مطالعه Hammoud و همکاران در سال ۲۰۱۲ نشان داده شد که سطوح پایین و بالای سرمی ویتامین D با پارامترهای منی ارتباط منفی دارد.^{۳۱} علاوه بر این در مطالعه BaSalamah و همکاران در سال ۲۰۱۸ مشخص گردید که ویتامین D منجر به تسکین صدمات بیضه ای می‌گردد.^{۳۲}

در مطالعه Blomberg Jensen در سال ۲۰۱۸ نشان داده شد که مکمل ویتامین D با دوز بالا کیفیت منی را در مردان نابارور با کمبود ویتامین D بهبود نمی‌بخشد.^{۳۳} همچنین در مطالعه Anagnostis و همکاران در سال ۲۰۱۳ مشخص گردید که ویتامین D می‌تواند به عنوان یک روش درمانی جدید در درمان ناباروری به کار رود. در مردان وضعیت ویتامین D با کیفیت اسپرم و محتوی منی و تحرک و مورفولوژی اسپرم ارتباط دارد. شواهد مطبوعی از اثرات مفید مکمل ویتامین D بر کیفیت اسپرم و غلظت هورمون تستوسترون و باروری مردان وجود دارد.^{۳۴} علاوه بر این در مطالعه Kumar و همکاران در سال ۲۰۱۲ نشان داده شد که درمان با ویتامین های D و E منجر به بهبود معنی دار مسمومیت در عملکرد تولید مثلی القاشده توسط سدیم فلوراید در خرگوشهای نر می‌گردد. سدیم فلوراید باعث کاهش معنی دار محتوی اسپرم و تحرک اسپرم و وزن اپیدیدیم در مقایسه با گروه کنترل گردید. درمان با مکمل ویتامین D منجر به بهبود معنی دار در محتوی اسپرم و تحرک اسپرم گردید ولی کاهش معنی داری را در مقایسه با گروه کنترل نشان نداد. مکمل ترکیبی ویتامین های D و E باعث بهبود معنی دار تحرک

وارد هسته شده و رونویسی از ژن ABP را فعال می‌کند. هورمون FSH سنتز و ترشح پروتئین اتصالی به آندروژن (ABP) را افزایش داده و از این طریق غلظت تستوسترون در داخل لوله‌های منی ساز جهت روند عادی اسپرماتوژنز فراهم می‌گردد.^{۲۴} بنابراین اختلال در میزان هورمون FSH باعث ایجاد اختلال در روند اسپرماتوژنز می‌گردد. همچنین هورمون FSH برای اتصال و چسبیدن اسپرماتیدها به سلول‌های سرتولی ضروری است.^{۲۵}

مطالعات نشان داده اند که آنتی اکسیدان‌های قوی مانند ویتامین D باعث تخریب رادیکال‌های آزاد و بهبود عملکرد اندام تولید مثلی شده و ترشح هورمون تستوسترون را افزایش می‌دهد.^{۲۶}

گروه هیدروکسیل (OH) ویتامین D باعث افزایش قدرت احیا کنندگی و در نتیجه افزایش قدرت آنتی اکسیدانی این ماده شده و سلول‌ها را از آسیب ناشی از مواد شیمیایی و سمی محافظت می‌کند و سبب پایداری ژنومی می‌شود. همچنین با جمع آوری رادیکال‌های آزاد مانع آسیب به ژنوم و ایجاد جهش در آن می‌شود. احتمالاً تاثیر ویتامین D به علت اثرات آنتی اکسیدانی آن بر روی تعداد گیرنده‌های هورمونی LH و یا افزایش حساسیت آن‌ها و همچنین نگهداری و افزایش توانایی‌های سلول‌های لیدیگ است که در نتیجه آن ترشح هورمون تستوسترون افزایش می‌یابد.^{۲۶}

در مطالعه Ding و همکاران در سال ۲۰۱۶ مشخص گردید که مکمل ویتامین D عملکرد بیضه ای را در موشهای صحرایی دیابتی بهبود می‌بخشد. در این مطالعه مشخص شد که مکمل ویتامین D ممکن است که سلول‌های بیضه ای را از طریق کاهش فاکتورهای التهابی و تسکین مرگ سلولی برنامه ریزی شده سلولی و تنظیم افزایشی ژنهای مرتبط با تستوسترون و تولید مثل حفاظت کند.^{۲۷}

همچنین de Angelis و همکاران ۲۰۱۷ مشخص کردند که در مطالعات آزمایشگاهی و کلینیکی در انسانها بین عملکرد بیضه ای و ویتامین D ارتباط وجود دارد. علاوه بر این در مردانی با کمبود ویتامین D افزایش شیوع ریسک کمبود تستوسترون گزارش گردید. اغلب مطالعات فقدان اثر مکمل ویتامین D بر سطوح گردش خونی تستوسترون را نشان دادند. در حقیقت به نظر می‌رسد که ویتامین D در تعدیل فعالیت حیاتی هورمون تستوسترون دخالت دارد. مطالعات آزمایشگاهی نشان دادند که اثرات مفید ویتامین D بر باروری مردان بوسیله تعدیل هورمونی از طریق عملکردهای ژنومی

با توجه به نتایج این تحقیق، مسمومیت با تیواستامید منجر به جلوگیری از توسعه و بلوغ اسپرم، کاهش شمارش آن و اشکال غیر طبیعی اسپرم می‌گردد. همین امر سبب کاهش زیاد تعداد سلول‌های اسپرماتید در گروه دریافت‌کننده تیواستامید شد که با افزایش دوز ویتامین D میزان تستوسترون افزایش یافت و این امر موجب افزایش در تعداد سلول‌های اسپرماتوگونی و اسپرماتوسیت اولیه و در نهایت افزایش تعداد سلول‌های اسپرماتید شد.

تشکر و سپاسگزاری

بدینوسیله از همکاری صمیمانه معاونت پژوهشی دانشگاه آزاد کازرون تشکر و قدردانی به عمل می‌آید.

اسپرم و محتوی اسپرم نزدیک به گروه کنترل گردید.^{۳۵} در مطالعه Deng و همکاران در سال ۲۰۱۴ نشان داده شد که ویتامین D عامل درمانی مفیدی در درمان الیگواسپرمیای ایدوپاتیک می‌باشد و می‌تواند بطور موثری کیفیت منی و بویژه تحرک پیشرونده اسپرم را در بیماران بهبود بخشد.^{۳۶} همچنین در مطالعه Majumar و همکاران در سال ۱۹۹۴ مشخص گردید که ویتامین D اثرات هورمون‌تحریک‌کننده فولیکولی بر روی عملکرد سلول سرتولی و رشد بیضه را در هامسترهای siberian تعدیل می‌کند.^{۳۷} به نظر می‌رسد که نتایج مطالعات گذشته با یافته‌های این تحقیق تا حدود زیادی مطابقت دارد.

نتیجه‌گیری کلی

References

- Drikvand A, Delpisheh A, Sayeh meri K. Investigate of infertility rate in iran by systematic method. The Iranian Journal of Obstetrics, Gynecology and Infertility. 2013;16(16):1-7.
- Ghahremani F, Factors affecting infertility in men. Journal of Gorgan university of Medical Sciences. 2005;7(2):42-45.
- Keshavars M, Takhshid MA, Tavasoli AR, Meshkibaf MH, Kargar Jahromi H, Yazdan H. The protective effects of vitamin C and E, against oxidative stress induced by sulfasalazine in the testis of male adult rats. Journal of Fasa University of Medical Sciences. 2012; Vol.1. No.4. P 206-215.
- Koçak N, Nergiz S, Yıldırım İH, Duran Y. Vitamin D can be used as a supplement against cancer stem cells. Cell Mol Biol (Noisy-le-grand). 2018;64(12):47-51.
- Zhang Q, Zhang M, Wang H, Sun C, Feng Y, Zhu W, Cao D, Shao Q, Li N, Xia Y, Tang T, Wan C, Liu J, Jin B, Zhao M, Jiang C. Vitamin D supplementation improves endothelial dysfunction in patients with non-dialysis chronic kidney disease. Int Urol Nephrol. 2018;50(5):923-927.
- Bella LM, Fieri I, Tessaro FHG, Nolasco EL, Nunes FPB, Ferreira SS, Azevedo CB, Martins JO. Vitamin D Modulates Hematological Parameters and Cell Migration into Peritoneal and Pulmonary Cavities in Alloxan-Diabetic Mice. Biomed Res Int. 2017;2017:7651815.
- Takeuti FAC, Guimaraes FSF, Guimaraes PSF. Applications of vitamin D in sepsis prevention. Discov Med. 2018;25(140):291-297.
- Madden JM, Murphy L, Zgaga L, Bennett K. De novo vitamin D supplement use post-diagnosis is associated with breast cancer survival. Breast Cancer Res Treat. 2018;172(1):179-190.
- Kuramochi M, Izawa T, Pervin M, Bondoc A, Kuwamura M, Yamate J. The kinetics of damage-associated molecular patterns (DAMPs) and toll-like receptors during thioacetamide-induced acute liver injury in rats. Exp Toxicol Pathol. 2016;68(8):471-7.
- Saleh DO, Abdel Jaleel GA, El-Awdan SA, Oraby F, Badawi M.. Thioacetamide-induced liver injury: protective role of genistein. Can J Physiol Pharmacol. 2014;92(11):965-73.
- Koblihořová E, Mrázová I, Vernerová Z, Ryska M. Acute liver failure induced by thioacetamide: selection of optimal dosage in Wistar and Lewis rats. Physiol Res. 2014;63(4):491-503.
- Teegarden MD, Campbell AR, Cooperstone JL, et al. 25-Hydroxyvitamin D₃ and its C-3 epimer are elevated in the skin and serum of Skh-1 mice supplemented with dietary vitamin D₃. Mol Nutr Food Res. 2017;61(10). doi: 10.1002/mnfr.201700293.
- Jung E, Kim J. Aloin Inhibits Müller Cells Swelling in a Rat Model of Thioacetamide-Induced Hepatic Retinopathy. Molecules. 2018;23(11). pii: E2806. doi: 10.3390/molecules23112806.
- Siebert C, Bertó CG, Ferreira FS, Moreira DS, Dos Santos TM, Wyse ATS. Vitamin D partially reverses the increase in p-NF-κB/p65 immunoprotein and interleukin-6 levels, but not in acetylcholinesterase activity in hippocampus of adult female ovariectomized rats. Int J Dev Neurosci. 2018;71:122-129.

15. Hosseini R, Damirchi A, Babaei P. The Interaction effect of aerobic training and different doses of intramuscular vitamin D on body weight, visceral fat and food intake in female wistar rats. *Arak Medical University Journal*. 2015;18(100):24-33.
16. Hosseini R, Babaei P, Damirchi A. The effects of different doses of vitamin D supplementation on insulin resistance in overiectomized rats. *Journal of Birjand University of Medical sciences*. 2016;23(1):11-20.
17. Khosravi ZS, Kafeshani M, Tavasoli P, Zadeh AH, Entezari MH. Effect of Vitamin D Supplementation on Weight Loss, Glycemic Indices, and Lipid Profile in Obese and Overweight Women: A Clinical Trial Study. *Int J Prev Med*. 2018;9:63.
18. Shafiee Sh, Mamhmoodi M, Shahidi S. Protective effect of vitamin D on spermatogenesis in male rats treated with lead nitrate. *Journal of Ardabil University of Medical Sciences*. 2018;17(4):402-416.
19. Griffin MD, Lutz W, Phan VA, Bachman LA, McKean DJ, Kumar R. Dendritic cell modulation by $1\alpha, 25$ dihydroxyvitamin D3 and its analogs: a vitamin D receptor-dependent pathway that promotes a persistent state of immaturity in vitro and in vivo. *Proc Natl Acad Sci U S A*. 2001 ;98(12): 6800–6805.
20. Lerchbaum E, Obermayer-Pietsch B. Vitamin D and fertility: a systematic review. *Eur J Endocrinol*. 2012;166(5):765-78.
21. Zittermann A, Ernst JB, Prokop S, Fuchs U, Dreier J, Kuhn J, Knabbe C, Berthold HK, Gouni-Berthold I, Gummert JF, Börgermann J, Pilz S. Vitamin D supplementation does not prevent the testosterone decline in males with advanced heart failure: the EVITA trial. *Eur J Nutr*. 2018. doi: 10.1007/s00394-018-1666-5.
22. Fu L, Chen YH², Xu S, Ji YL, Zhang C, Wang H, Yu DX, Xu DX. Vitamin D deficiency impairs testicular development and spermatogenesis in mice. *Reprod Toxicol*. 2017;73:241-249.
23. Holdcraft RW, Braun RE. Androgen receptor function is required in sertoli cells for the terminal differentiation of haploid spermatids. *Development*. 2004;131(2):459-67.
24. Elizabeth S. Effect of selection for testosterone production on testicular morphology and daily sperm production in pigs. *J Animi Sci*. 2004;82:2259-2263.
25. Plant T, Mashall GR. The functional significance of FSH in spermatogenesis and the control of its secretion in male primates. *Enocr Rev*. 2001;22(6):764-86.
26. Souri E, Farsam H, Hasani M, Azimi kheirabadi Z. Evaluation of antioxidant activity of 25 plant seeds used in Iranian folk medicine. *JMP*. 2003; 4(8):27-34.
27. Ding C, Wang Q, Hao Y, Ma X, Wu L, du M, Li W, Wu Y, Guo F, Ma S, Huang F, Qin G. Vitamin D supplement improved testicular function in diabetic rats. *Biochem Biophys Res Commun*. 2016;473(1):161-167.
28. de Angelis C, Galdiero M, Pivonello C, Garifalos F, Menafra D, Cariati F, Salzano C, Galdiero G, Piscopo M, Vece A, Colao A, Pivonello R. The role of vitamin D in male fertility: A focus on the testis. *Rev Endocr Metab Disord*. 2017;18(3):285-305.
29. Rehman R, Lalani S, Baig M, Nizami I, Rana Z, Gazzaz ZJ. Association Between Vitamin D, Reproductive Hormones and Sperm Parameters in Infertile Male Subjects. *Front Endocrinol (Lausanne)*. 2018;9:607.
30. Sood S, Marya RK, Reghunandan R, Singh GP, et al. Effect of vitamin D deficiency on testicular function in the rat. *Ann Nutr Metab*. 1992;36(4):203-8.
31. Hammoud AO, Meikle AW, Peterson CM, Stanford J, Gibson M, Carrell DT. Association of 25-hydroxyvitamin D levels with semen and hormonal parameters. *Asian J Androl*. 2012;14(6):855-9.
32. BaSalamah MA, Abdelghany AH, El-Boshy M, Ahmad J, Idris S, Refaat B. Vitamin D alleviates lead induced renal and testicular injuries by immunomodulatory and antioxidant mechanisms in rats. *Sci Rep*. 2018;8(1):4853.
33. Blomberg Jensen M, Lawaetz JG, Petersen JH, Juul A, Jørgensen N. Effects of Vitamin D Supplementation on Semen Quality, Reproductive Hormones, and Live Birth Rate: A Randomized Clinical Trial. *J Clin Endocrinol Metab*. 2018;103(3):870-881.
34. Anagnostis P, Karras S, Goulis DG. Vitamin D in human reproduction: a narrative review. *Int J Clin Pract*. 2013;67(3):225-35.
35. Kumar N, Sood S, Arora B, Singh M, Beena, Roy PS. To Study the Effect of Vitamin D and E on Sodium-Fluoride-induced Toxicity in Reproductive Functions of Male Rabbits. *Toxicol Int*. 2012;19(2):182-7.
36. Deng XL, Li YM, Yang XY, Huang JR, Guo SL, Song LM. [Efficacy and safety of vitamin D in the treatment of idiopathic oligoasthenozoospermia]. *Zhonghua Nan Ke Xue*. 2014;20(12):1082-5.
37. Majumdar SS, Bartke A, Stumpf WE. Vitamin D modulates the effects of follicle-stimulating hormone on Sertoli cell function and testicular growth in Siberian hamsters. *Life Sci*. 1994;55(19):1479-86.

Azam Nourozi¹, Mehrdad Shariati^{2*}

¹ M.Sc in Cell and Developmental Biology, Department of Biology, Islamic Azad University, Kazerun Branch, Kazerun, Iran

² Associate Professor, Department of Biology, Islamic Azad University, Kazerun Branch, Kazerun, Iran

Protective Effect of Vitamin D on Spermatogenesis and Testicular Tissue Changes in Adult Rats Treated with Thioacetamide

Received: 12 Nov. 2018 ; Accepted: 19 Aug. 2019

Abstract

Background: Vitamin D is an essential vitamin of body that helps to grow and strengthen the bones. In the present study, the Protective effect of vitamin D on function and testicular tissue in adult rat treated with thioacetamide was studied.

Materials and methods: In this experimental study, 48 adult male Wistar rat weighing 180-200 g were divided into 6 groups of 8. Control group did not receive any solvent or extract. Sham group received daily 1ml of distilled water as solvent for 25 days by gavage method. Experimental group1(negative sham); once daily, 1000 IU/kg of vitamin D was taken as gavage for 25 days. Experimental group1(positive sham); once daily, 50 mg/kg of thioacetamide was taken as gavage for 25 days. Experimental group 3 and 4 received doses of 500 and 1000 IU/kg of vitamin D with 50 mg/kg of thioacetamide by gavage method, respectively. On the 25th day, the final weighing was done and after anesthesia, the rats received direct blood sampling from the heart to measure the hormone levels of LH, FSH and testosterone. The testicles were removed and after weighing and preparing microscopic sections, staining with hematoxylin-eosin and at the end of the histological examination of the testicle. Data were analyzed based SPSS program and ANOVA.

Results: The results showed that the mean right and left testicle weight and number of sertoli cells in all experimental groups did not change significantly compared to the control group. The mean body weight in all experimental groups was significantly lower than the control group. The mean serum concentration of testosterone, FSH hormones, number of primary spermatocyte and spermatid cells in experimental groups 2 and 3 were significantly lower than the control group. The mean serum concentration of LH hormone and number of leydig cells in experimental groups 2, 3 and 4 was significantly lower than the control group. The mean number of spermatogonia cells in the experimental group 2 showed a significant decrease compared to the control group ($P < 0.05$). Experimental groups 3 and 4 have improved the damage of the structure of the seminiferous tubules and their effects are dose dependent.

Conclusion: Possibly, vitamin D improves serum levels of testosterone, FSH, LH and spermatogenesis in adult rats treated with thioacetamide.

Keywords: Vitamin D, Testicle, Testosterone, Thioacetamide, Adult rat

* Corresponding Author:
Department of Biology,
Kazerun Branch, Islamic Azad
University, Kazerun, Iran

Tel: 0917-3133221
E-mail: mehrdadshariati@hotmail.com