

Investigating the Anatomy and Anthropometric Analysis of the Optic Canal and Surrounding Structures in Cone-Beam Computed Tomography Images

Ali Salehi¹ 

Shahab Etemadi² 

Afshin Yadegari³ 

Paniz Ranji⁴ 

Mahtab Salehi Kahrizsangi⁵ 

1. **Corresponding Author:** Postgraduate Student, Department of Oral and Maxillofacial Radiology, School of Dentistry, Islamic Azad University, Isfahan (Khorasgan) Branch, Isfahan, Iran. **Email:** salehiali.fb@gmail.com
2. Assistant Professor, Department of Oral and Maxillofacial Radiology, School of Dentistry, Islamic Azad University, Isfahan (Khosragan) Branch, Isfahan, Iran.
3. Assistant Professor, Department of Oral and Maxillofacial Surgery, School of Dentistry, Islamic Azad University, Isfahan (Khosragan) Branch, Isfahan, Iran.
4. Postgraduate Student, Department of Oral and Maxillofacial Radiology, School of Dentistry, Tehran University of Medical Sciences, Tehran, Iran.
5. Dental Student, Dental Students Research Center, Babol University of Medical Sciences, Babol, Iran.

Abstract

Introduction: The aim of this study was to investigate the anatomy and anthropometric analysis of the optic canal and surrounding structures in Cone-beam computed tomography images.

Materials & Methods: In this descriptive-analytical study carried out from Autumn 2020 to Summer 2020, CBCT images from 150 patients referred to a medical center in Tehran were selected. The shape and length of the optic canal, width of the midpoint of the canal, the dimensions of the orbital cavity and the distance between the optic canal and the nasal columella were measured. Data were analyzed using the t-test and one-way ANOVA analysis (p value < 0.05).

Results: Shape of the canal on the right side was 64.7% funnel-shaped, 32% hourglass-shaped and 3.3% amorphous and on the left side, 64% funnel-shaped, 34.7% hourglass-shaped and 1.3% amorphous among individuals. The average canal length on the right side was significantly larger than the left side, but the mean width of the midpoint of the canal on the right side was significantly less than on the left side (p value < 0.001). The height of the orbital cavity on the right side was significantly shorter than on the left side (p value = 0.034), but the width of the orbital was not significantly different between the two sides (0.232). The distance between the nasion to the orbit end of the canal and the cranium end of the canal, as well as the distance between the nasal columella to the orbit end and the cranium end of the canal, were significantly longer in men than in women and also significantly less on the right side than on the left side (p value < 0.001).

Conclusion: Knowing the anatomy of the optic canal will help prevent unwanted complications.

Key words: Cone-beam computed tomography, Optic nerve, Orbit.

Received: 23.04.2021

Revised: 27.07.2021

Accepted: 28.08.2021

How to cite: Salehi A, Etemadi Sh, Yadegari A, Ranji P, Salehi Kahrizsangi M. Investigating the Anatomy and Anthropometric Analysis of the Optic Canal and Surrounding Structures in Cone-Beam Computed Tomography Images. J Isfahan Dent Sch 2022; 17(4): 425-434.

بررسی آناتومی و آنالیز آنتروپومتریک کانال اپتیک و ساختارهای اطراف با توموگرافی کامپیوتری پرتو مخروطی

۱. **نویسنده مسؤول:** دستیار تخصصی، گروه رادیولوژی دهان، فک و صورت، دانشکده‌ی دندان پزشکی، دانشگاه آزاد اسلامی واحد اصفهان (خوراسگان)، اصفهان، ایران.
 ۲. استادیار، گروه رادیولوژی دهان، فک و صورت، دانشکده‌ی دندان پزشکی، دانشگاه آزاد اسلامی، واحد اصفهان (خوراسگان)، اصفهان، ایران.
 ۳. استادیار، گروه جراحی فک و صورت، دانشکده‌ی دندان پزشکی، دانشگاه آزاد اسلامی، واحد اصفهان (خوراسگان)، اصفهان، ایران.
 ۴. دستیار تخصصی، گروه آموزشی رادیولوژی دهان، فک و صورت، دانشکده‌ی دندان پزشکی، دانشگاه علوم پزشکی و خدمات بهداشتی درمانی تهران، تهران، ایران.
 ۵. دانشجوی دندان پزشکی، کمیته‌ی تحقیقات دانشجویی، دانشگاه علوم پزشکی و خدمات بهداشتی درمانی بابل، بابل، ایران.

علی صالحی^۱ ID

شهاب اعتمادی^۲ ID

افشین یادگاری^۳ ID

پانید رنجی^۴ ID

مهتاب صالحی کهریزسنگی^۵ ID

چکیده

مقدمه: هدف از این مطالعه، بررسی آناتومی و آنالیز آنتروپومتریک کانال اپتیک و ساختارهای اطراف آن با توموگرافی کامپیوتری پرتو مخروطی می‌باشد.

مواد و روش‌ها: در این مطالعه‌ی توصیفی-تحلیلی که از پاییز ۱۳۹۸ تا تابستان ۹۹ انجام شد، تصاویر Cone-beam (CBCT) از ۱۵۰ بیمار مراجعه‌کننده به یک مرکز درمانی شهر تهران انتخاب گردید. شکل، طول و عرض نقطه‌ی میانی کانال اپتیک، ابعاد حفره‌ی اربیتال و فاصله‌ی بین کانال اپتیک تا نازیون و ستونک بینی، اندازه‌گیری شد. داده‌ها توسط آزمون‌های t-test و One-way ANOVA تجزیه و تحلیل شدند و سطح معنی‌داری $p \text{ value} < 0/05$ در نظر گرفته شد.

یافته‌ها: شکل کانال در سمت راست در ۶۴/۷ درصد افراد، قیفی شکل، در ۳۲ درصد، ساعت شنی و در ۳/۳ درصد، آمورف و در سمت چپ، ۶۴ درصد، قیفی شکل، ۳۴/۷ درصد، ساعت شنی و ۱/۳ درصد، آمورف بوده است. میانگین طول کانال در سمت راست به طور معنی‌داری بزرگ‌تر از سمت چپ بود، اما میانگین عرض نقطه‌ی میانی کانال در سمت راست به طور معنی‌داری از سمت چپ کمتر بود ($p \text{ value} < 0/001$). ارتفاع حفره‌ی اربیتال در سمت راست به طور معنی‌داری کوچک‌تر از سمت چپ بود ($p \text{ value} = 0/034$), اما عرض اربیتال بین سمت راست و چپ تفاوت معنی‌داری نداشت ($p \text{ value} = 0/232$). فاصله‌ی بین نازیون تا انتهای اربیتال کانال و انتهای کرانیال کانال و همچنین فاصله‌ی بین ستونک بینی تا انتهای اربیتال و کرانیال کانال، در مردان به طور معنی‌داری بیشتر از زنان بودند و همچنین در سمت راست بطور معنی‌داری از سمت چپ، کمتر بودند ($p \text{ value} < 0/001$).

نتیجه‌گیری: دانستن آناتومی کانال اپتیک و ساختارهای اطراف آن، به جلوگیری از اتفاقات ناخواسته کمک خواهد کرد.

کلید واژه‌ها: توموگرافی کامپیوتری پرتو مخروطی، عصب اپتیک، اربیتال.

تاریخ پذیرش: ۱۴۰۰/۰۶/۰۶

تاریخ اصلاح: ۱۴۰۰/۰۵/۰۵

تاریخ ارسال: ۱۴۰۰/۰۲/۰۳

استناد به مقاله: صالحی علی، اعتمادی شهاب، یادگاری افشین، رنجی پانید، صالحی کهریزسنگی مهتاب. بررسی آناتومی و آنالیز آنتروپومتریک کانال اپتیک و ساختارهای اطراف با توموگرافی کامپیوتری پرتو مخروطی. مجله دانشکده دندان پزشکی اصفهان. ۱۴۰۰؛ ۱۷(۴): ۴۲۵-۴۳۴.

مقدمه

کانال اپتیک، کانالی سیلندری شکل است که به عنوان جزئی از استخوان اسفنونید، از فورامن اپتیک تا رأس اربیت گسترش یافته و اربیت را به فوسای کرانیال میانی ارتباط می‌دهد. این کانال عصب اپتیک، شریان افتالمیک، غلاف منژیل و فیبرهای اعصاب سمپاتیک را منتقل می‌کند (۱).

عصب اپتیک، دومین عصب کرانیال بوده که توسط منژ در بر گرفته شده و مسؤول انتقال اطلاعات حسی بینایی است (۲). به عنوان اولین قسمت مسیر بینایی، عصب اپتیک از پایلی اپتیک در قطب خلفی کره‌ی چشم شروع شده، از کانال اپتیک عبور کرده و به صورت درون جمجمه‌ای به کیاسمای اپتیک می‌رسد (۳). آسیب‌های عصب اپتیک از عوارض شدید صدمات سر هستند و شناخت آناتومی کانال برای انجام جراحی در چنین آسیب‌هایی بسیار حیاتی است (۴، ۵).

ساختارهای مهم مجاور کانال اپتیک شامل اربیت، نازیون (پل بینی) و ستونک بینی هستند. ملاحظه‌ی دیگر ارتباط عصب اپتیک، شریان کاروتید داخلی و ساختارهای استخوانی اطراف است که همبستگی‌های حیاتی هستند و دسترسی‌های ترانس‌اسفنونیدال و ترانس‌اتمویدال را محدود می‌کنند (۶). شناخت آناتومی و مکان این ساختارها با محبوبیت عمل‌های اندوسکوپیک با دید محدود، اهمیت ویژه‌ای پیدا کرده است (۷).

یکی از راه‌های بررسی آناتومی این کانال و ساختارهای اطراف آن، تصاویر رادیوگرافی نظیر CT (Computed Tomography) و CBCT (Cone beam computed tomography) می‌باشد. با پیشرفت‌های سریع اخیر در تکنولوژی‌های اسکن جدید، سعی بر آن داریم تا این تکنولوژی‌های جدید تشخیصی را برای راحت‌تر کردن پروسه‌های درمانی به کار ببریم.

در تخصص‌های پزشکی و دندان‌پزشکی که توجه ویژه به جمجمه دارند، CBCT به خاطر نمایش عالی استخوان استفاده می‌شود (۱۰-۸). CBCT استخوان‌های کرانیوفیشیال برای تشخیص تعداد زیادی از پاتولوژی‌ها و برنامه‌ریزی عمل

جراحی استفاده می‌شود. رزولوشن فضایی استخوان در CBCT به طور کلی بالاتر از CT است و میدان دید آن می‌تواند به طور جداگانه تنظیم شود که اجازه‌ی کاهش بیشتر تابش اشعه به بیمار را می‌دهد (۱۱، ۱۲).

Sinanoglu و همکاران (۱۳)، که کانال اپتیک و ساختارهای اطراف آن را با CBCT بررسی کرده بودند، نتیجه گرفتند که تصاویر CBCT می‌توانند جایگزین خوبی برای تصاویر CT در این نواحی باشند.

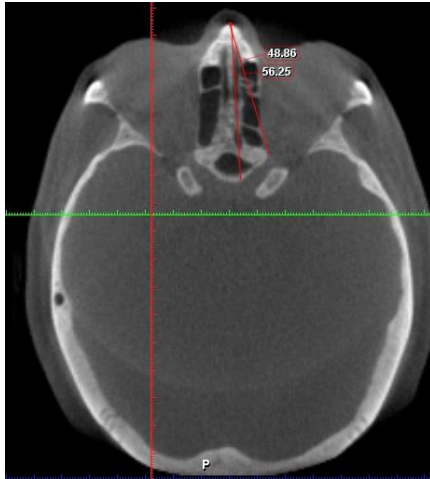
به هر حال بر اساس بررسی‌های انجام شده، به نظر می‌رسد که استفاده از تصویربرداری CBCT در ارزیابی این ساختارهای آناتومیک بسیار محدود بوده است و مطالعه‌ای برای این جمعیت خاص (ایرانی) یافت نگردید. هدف از این مطالعه، ارزیابی آناتومی رادیولوژیک کانال اپتیک و ساختارهای اطراف آن با استفاده از CBCT و به دست آوردن اطلاعات مورفومتریک در گروهی از جمعیت ایرانی می‌باشد. فرضیه‌ی صفر در این مطالعه این بود که ابعاد و آناتومی کانال اپتیک در افراد بالای ۱۸ سال متفاوت نمی‌باشد.

مواد و روش‌ها

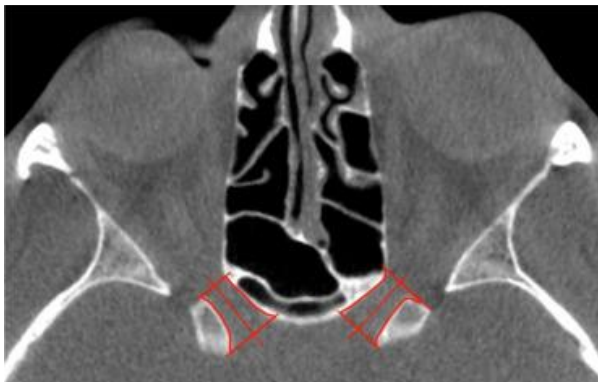در این مطالعه‌ی توصیفی-تحلیلی که از پاییز ۱۳۹۸ تا تابستان ۱۳۹۹ با کد اخلاق در پژوهش: IR.IAU.KHUISF.REC.1398.260 انجام شد، تصاویر CBCT متعلق به ۱۵۰ بیمار بالای ۱۸ سال مراجعه‌کننده به یک مرکز درمانی در شهر تهران را مورد بررسی قرار دادیم. میانگین سنی بیماران $15/57 \pm 44/75$ سال بود.

نمونه‌گیری به روش آسان بود و پس از تعیین حجم نمونه، بیماران با شواهدی از جراحی یا تروما، بیماری استخوانی، آنومالی‌های مادرزادی صورت و بدخیمی یا تومور در ناحیه‌ی کانال اپتیک و ساختارهای اطراف، از مطالعه خارج شدند.

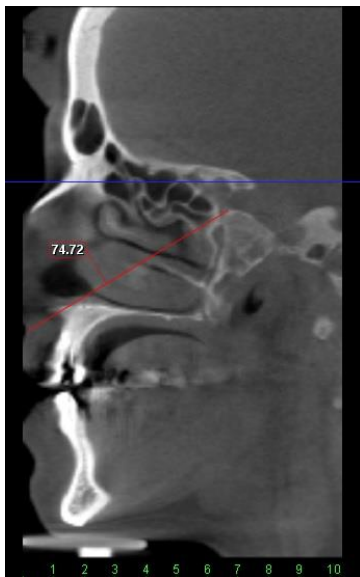تصاویر CBCT که با دستگاه (Asahi Roentgen Alphard VEGA (Ind. Co., Ltd, Kyoto, Japan CT Cone Beam تهیه شده بود، با نرم‌افزار سه بعدی ساز



تصویر ۲: اندازه‌گیری فاصله‌ی نازیون تا انتهای کرانیالی و اربیتالی کانال اپتیک



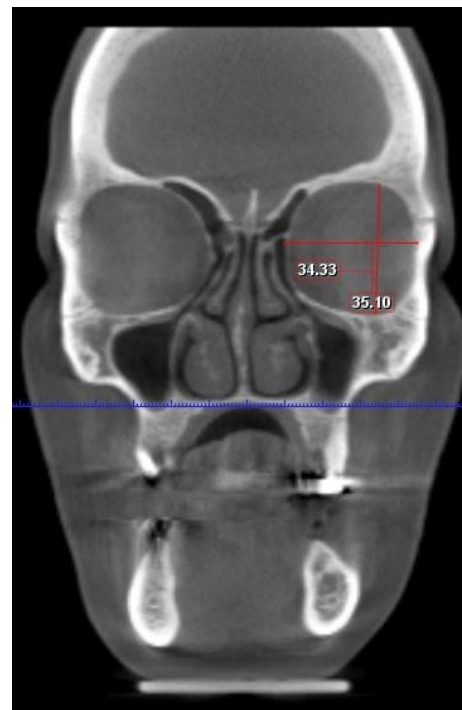
تصویر ۳: خطوط کمکی جهت اندازه‌گیری کانال اپتیک



تصویر ۴: اندازه‌گیری فاصله‌ی بین ستونک بینی و انتهای اربیتالی کانال اپتیک

OnDemand3D بازسازی شده و در مقاطع آگزینال، ساژیتال و کرونیال مورد بررسی قرار گرفت. ابتدا پلن ساژیتال به صورت عمودی تنظیم و موقعیت سر بیمار در برنامه‌ی کامپیوتری اصلاح شد، سپس اندازه‌گیری‌های لازم انجام گردید.

ابتدا در نمای کرونیال، بیشترین ابعاد حفره‌ی اربیتال (ارتفاع و عرض) اندازه‌گیری شد (تصویر ۱). در پلن آگزینالی که عمود بر پلن میدساژینال است و از نازیون به کانال اپتیک می‌رود، فاصله‌ی بین نازیون تا انتهای اربیتال کانال اپتیک و فاصله‌ی بین این نقطه تا انتهای کرانیالی کانال اندازه‌گیری گردید (تصویر ۲). همچنین طول کانال و عرض نقطه‌ی میانی آن در پلن آگزینال اندازه‌گیری شد (تصویر ۳). شکل کانال اپتیک نیز به سه نوع قیفی شکل، ساعت شنی و شکل آمورف طبقه‌بندی گردید. در آخر، فاصله‌ی بین ستونک بینی تا انتهای اربیتال و کرانیالی کانال اپتیک در تصاویر ساژیتال اندازه‌گیری شد (تصاویر ۴، ۵).



تصویر ۱: اندازه‌گیری ارتفاع و عرض اربیت

۳۴/۷ درصد) ساعت شنی و در ۲ نفر (۱/۳ درصد) بدون شکل مشخص (آمورف) بود.

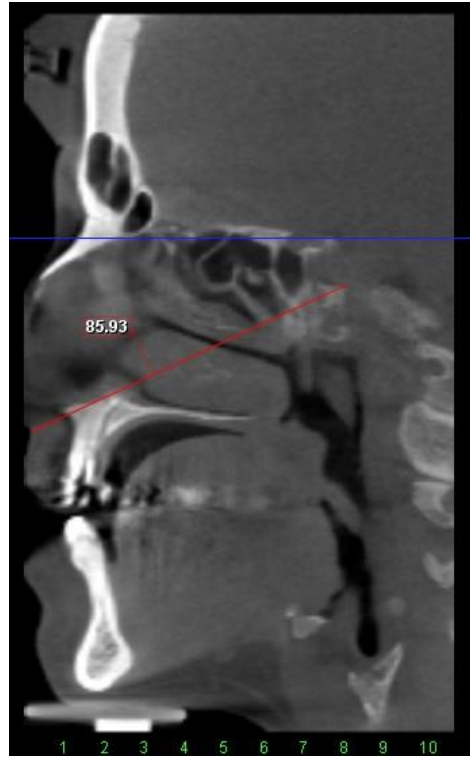
جدول ۱، مقایسه‌ی ابعاد کانال اپتیک و ساختارهای اطراف آن بین دو سمت راست و چپ است که به وسیله‌ی آزمون Paired t-test انجام شد و بر اساس آن نتایج زیر حاصل گردید:

میانگین عرض اربیتال در سمت راست و چپ، تفاوت معنی‌داری نداشت ($p \text{ value} = ۰/۲۳۲$) اما میانگین ارتفاع اربیتال در سمت راست به طور معنی‌داری کوچک‌تر از سمت چپ بود ($p \text{ value} = ۰/۰۳۴$). میانگین فاصله‌ی بین نازیون و انتهای اربیتال و انتهای کرانیال کانال در سمت راست به طور معنی‌داری کوچک‌تر از سمت چپ بود ($p < ۰/۰۰۱$). میانگین طول کانال در سمت راست به طور معنی‌داری بزرگ‌تر از سمت چپ بود ($p \text{ value} < ۰/۰۰۱$). میانگین عرض نقطه‌ی میانی کانال در سمت راست به طور معنی‌داری کوچک‌تر از سمت چپ بود ($p < ۰/۰۰۱$). میانگین فاصله‌ی بین ستونک بینی و انتهای اربیتال و کرانیال کانال در سمت راست بطور معنی‌داری کوچک‌تر از سمت چپ بود ($p \text{ value} < ۰/۰۰۱$).

جدول ۲ مربوط به مقایسه‌ی ابعاد کانال اپتیک و ساختارهای اطراف آن بین بیماران مرد و زن است که به وسیله‌ی آزمون Independent t-test انجام شد و بر اساس آن، مشخص شده که تمامی مقادیر محاسبه شده در مردان به طور معنی‌داری از زنان بیشتر هستند.

جدول ۳ مربوط به مقایسه‌ی ابعاد کانال اپتیک و ساختارهای اطراف آن بین بیماران سه رده‌ی سنی بزرگسالان جوان، میانسالان و افراد مسن است که به وسیله‌ی آزمون آنالیز One way ANOVA انجام شد و بر اساس آن نتایج زیر حاصل گردید:

میانگین عرض ($p \text{ value} = ۰/۶۰۲$) و میانگین ارتفاع ($p \text{ value} = ۰/۴۱۹$) اربیتال، میانگین طول کانال ($p \text{ value} = ۰/۴۴۳$) و میانگین عرض نقطه‌ی میانی کانال ($p \text{ value} = ۰/۱۹۹$) در بزرگسالان جوان، میانسالان و



تصویر ۵: اندازه‌گیری فاصله‌ی بین ستونک بینی و انتهای کرانیال کانال اپتیک

اندازه‌گیری‌های گفته شده از هر دو سمت بیمار صورت گرفت و همه‌ی اندازه‌گیری‌ها توسط رزیدنت رادیولوژی فک و صورت تحت نظارت متخصص رادیولوژی فک و صورت انجام گردید. داده‌های به دست آمده توسط آزمون‌های آماری t-test و One-way ANOVA در نسخه‌ی ۲۲ از نرم‌افزار SPSS (version 22, IBM Corporation, Armonk, NY) تجزیه و تحلیل شدند و سطح معنی‌داری $p \text{ value} < ۰/۰۵$ در نظر گرفته شد.

یافته‌ها

از مجموع ۱۵۰ تصویر بررسی شده، ۷۵ تصویر (۵۰ درصد) مربوط به آقایان و ۷۵ تصویر (۵۰ درصد) متعلق به خانم‌ها بوده است.

شکل کانال در سمت راست در ۹۷ نفر (۶۴/۷ درصد) قیفی شکل، در ۴۸ نفر (۳۲ درصد) ساعت شنی و در ۵ نفر (۳/۳ درصد) بدون شکل مشخص (آمورف) بود. این کانال در سمت چپ در ۹۶ نفر (۶۴ درصد) قیفی شکل، در ۵۲ نفر

افراد مسن اختلاف معنی داری نداشت. همچنین میانگین فاصله بین نازیون و انتهای اربیتال کانال در بزرگسالان جوان، میانسالان و افراد مسن اختلاف معنی داری نداشت (p value = ۰/۱۱۳).

جدول ۱: مقایسه‌ی ابعاد کانال اپتیک و ساختارهای اطراف آن بین دو سمت راست و چپ

متغیر	سمت	میانگین \pm انحراف معیار	p value
عرض اربیتال	راست	۳۳/۷۸ \pm ۳/۳۶	۰/۲۳۲
	چپ	۳۳/۷۰ \pm ۳/۵۰	
ارتفاع اربیتال	راست	۳۶/۲۷ \pm ۳/۴۸	۰/۰۳۴
	چپ	۳۶/۴۵ \pm ۳/۶۰	
فاصله‌ی بین نازیون و انتهای اربیتال کانال	راست	۶۲/۰۰ \pm ۵/۵۰	< ۰/۰۰۱
	چپ	۶۲/۸۹ \pm ۵/۶۷	
فاصله‌ی بین نازیون و انتهای کرانیال کانال	راست	۶۸/۱۷ \pm ۶/۳۲	< ۰/۰۰۱
	چپ	۶۹/۴۹ \pm ۶/۴۶	
طول کانال	راست	۱۰/۳۱ \pm ۲/۶۵	< ۰/۰۰۱
	چپ	۱۰/۰۸ \pm ۲/۵۹	
عرض نقطه‌ی میانی کانال	راست	۲/۱۲ \pm ۰/۲۴	< ۰/۰۰۱
	چپ	۲/۱۸ \pm ۰/۲۴	
فاصله‌ی بین ستونک بینی و انتهای اربیتال کانال	راست	۷۸/۸۶ \pm ۷/۳۹	< ۰/۰۰۱
	چپ	۸۰/۲۶ \pm ۷/۸۰	
فاصله‌ی بین ستونک بینی و انتهای کرانیال کانال	راست	۸۲/۰۴ \pm ۷/۸۱	< ۰/۰۰۱
	چپ	۸۳/۵۶ \pm ۷/۹۲	

جدول ۲: مقایسه‌ی ابعاد کانال اپتیک و ساختارهای اطراف آن بر اساس جنسیت

متغیر	جنسیت	میانگین \pm انحراف معیار	p value
عرض اربیتال	مرد	۳۶/۳۶۲ \pm ۲/۰۹۹	< ۰/۰۰۱
	زن	۳۱/۱۲۳ \pm ۲/۲۵۰	
ارتفاع اربیتال	مرد	۳۸/۷۰۲ \pm ۲/۵۶۰	< ۰/۰۰۱
	زن	۳۴/۰۲۰ \pm ۲/۶۶۲	
فاصله‌ی بین نازیون و انتهای اربیتال کانال	مرد	۶۴/۹۷۲ \pm ۴/۸۵۸	< ۰/۰۰۱
	زن	۵۹/۹۲۶ \pm ۵/۰۵۴	
فاصله‌ی بین نازیون و انتهای کرانیال کانال	مرد	۷۱/۳۸۸ \pm ۵/۷۹۹	< ۰/۰۰۱
	زن	۶۶/۲۷۰ \pm ۵/۸۴۳	
طول کانال	مرد	۱۱/۳۰۳ \pm ۵/۲۶۴	< ۰/۰۰۱
	زن	۹/۰۸۹ \pm ۰/۸۱۵	
عرض نقطه‌ی میانی کانال	مرد	۲/۱۹۴ \pm ۰/۲۳۹	۰/۰۱۷
	زن	۲/۱۰۳ \pm ۰/۲۲۲	
فاصله‌ی بین ستونک بینی و انتهای اربیتال کانال	مرد	۸۰/۹۲۴ \pm ۷/۵۳۵	۰/۰۲۶
	زن	۷۸/۱۹۶ \pm ۷/۳۳۰	
فاصله‌ی بین ستونک بینی و انتهای کرانیال کانال	مرد	۸۴/۴۳۸ \pm ۷/۸۱۸	۰/۰۰۹
	زن	۸۱/۱۷۰ \pm ۲/۰۹۹	

جدول ۳: مقایسه‌ی ابعاد کانال اپتیک و ساختارهای اطراف آن بر اساس رده‌ی سنی

متغیر	رده‌ی سنی	تعداد	میانگین \pm انحراف معیار	p value
عرض اربیتال	بزرگسالان جوان	۴۲	۳۴/۰۸ \pm ۳/۳۶	۰/۶۰۲
	میانسالان	۷۱	۳۳/۷۷ \pm ۳/۵۳	
	افراد مسن	۳۷	۳۳/۳۱ \pm ۳/۲۶	
ارتفاع اربیتال	بزرگسالان جوان	۴۲	۳/۸۳ \pm ۳/۵۷	۰/۴۱۹
	میانسالان	۷۱	۳۶/۳۸ \pm ۳/۶۹	
	افراد مسن	۳۸	۳۵/۷۹ \pm ۳/۰۵	
فاصله‌ی بین نازیون و انتهای اربیتال کانال	بزرگسالان جوان	۴۲	۶۴/۰۹ \pm ۵/۸۳	۰/۱۱۳
	میانسالان	۷۱	۶۲/۹۵ \pm ۵/۶۸	
	افراد مسن	۳۷	۶۱/۴۲ \pm ۵/۲۹	
فاصله‌ی بین نازیون و انتهای کرانیال کانال	بزرگسالان جوان	۴۲	۶۹/۶۲ \pm ۶/۳۷	۰/۰۲۷
	میانسالان	۷۱	۶۸/۴۸ \pm ۶/۵۶	
	افراد مسن	۳۷	۶۵/۹۰ \pm ۲/۵۵	
طول کانال	بزرگسالان جوان	۴۲	۱۰/۲۳ \pm ۱/۲۳	۰/۴۴۳
	میانسالان	۷۱	۱۰/۴۱ \pm ۳/۵۹	
	افراد مسن	۳۷	۹/۷۴ \pm ۱/۱۶	
عرض نقطه‌ی میانی کانال	بزرگسالان جوان	۴۲	۲/۲۰ \pm ۰/۲۵	۰/۱۹۹
	میانسالان	۷۱	۲/۱۴ \pm ۰/۲۲	
	افراد مسن	۳۷	۲/۱۰ \pm ۰/۲۳	
فاصله‌ی بین ستونک بینی و انتهای اربیتال کانال	بزرگسالان جوان	۴۲	۸۰/۸۸ \pm ۷/۷۰	۰/۰۱۰
	میانسالان	۷۱	۸۰/۴۶ \pm ۷/۸۰	
	افراد مسن	۳۷	۷۶/۳۲ \pm ۵/۸۸	
فاصله‌ی بین ستونک بینی و انتهای کرانیال کانال	بزرگسالان جوان	۴۲	۸۴/۶۳ \pm ۸/۲۹	۰/۰۰۷
	میانسالان	۷۱	۸۳/۴۷ \pm ۷/۹۰	
	افراد مسن	۳۷	۷۹/۴۴ \pm ۵/۷۴	

معنی‌داری داشت (p value = ۰/۰۱۰). آزمون Post Hoc نشان داد، فاصله‌ی بین ستونک بینی و انتهای اربیتال کانال در افراد مسن، بطور معنی‌داری کمتر از بزرگسالان جوان (p value = ۰/۰۲۰) و میانسالان (p value = ۰/۰۱۹) بود. ولی بین بزرگسالان جوان و میانسالان (p value = ۱) تفاوت معنی‌داری وجود نداشت.

میانگین فاصله‌ی بینستونک بینی و انتهای کرانیال کانال در بزرگسالان جوان، میانسالان و افراد مسن، اختلاف معنی‌داری داشت (p value = ۰/۰۰۷). آزمون Post Hoc نشان داد، فاصله‌ی بین ستونک بینی و انتهای کرانیال کانال در

میانگین فاصله‌ی بین نازیون و انتهای کرانیال کانال در بزرگسالان جوان، میانسالان و افراد مسن، اختلاف معنی‌داری داشت (p value = ۰/۰۲۷). نتایج آزمون Post Hoc نشان داد، میانگین فاصله‌ی بین نازیون و انتهای کرانیال کانال در افراد مسن، بطور معنی‌داری کمتر از بزرگسالان جوان بود (p value = ۰/۰۲۶)، ولی بین افراد مسن و میانسالان (p value = ۰/۱۲۶) و بزرگسالان جوان و میانسالان (p value = ۱) تفاوت معنی‌داری وجود نداشت. میانگین فاصله‌ی بینستونک بینی و انتهای اربیتال کانال بین بزرگسالان جوان، میانسالان و افراد مسن، اختلاف

این عدد با دیگر پژوهش‌ها، این است که در مطالعه‌ی اخیر، طول قسمت باریک کانال محاسبه شده و مشخصاً عدد حاصله کمتر خواهد بود. قابل ذکر است که مطالعه‌ی Zhang و همکاران (۱۵) بر روی تصاویر CT انجام شده است.

در تمامی مطالعات انجام شده، اختلافی بین طول کانال در سمت راست و چپ وجود داشت و از این لحاظ تفاوتی بین گروه‌های مختلف نژادی دیده نشد.

میانگین عرض نقطه‌ی میانی کانال سمت راست از سمت چپ، کم‌تر بود. قطر میانی محاسبه شده در مطالعه‌ی حاضر با مطالعه‌ی Sinanoglu و همکاران (۱۳) همخوانی داشت.

ارتفاع حفره‌ی ارییتال در سمت راست، کوچک‌تر از سمت چپ بود، اما عرض ارییتال بین سمت راست و چپ تفاوت مشخصی نشان نداد. در مطالعه‌ی Ukoha و همکاران (۱۶)، عرض ارییتال سمت راست و ارتفاع ارییتال سمت چپ به ترتیب بیشترین و کم‌ترین مقادیر اندازه‌گیری شده را داشتند. در مقایسه بین زنان و مردان، حفره‌ی ارییتال هم از نظر عرضی و هم ارتفاعی، در مردان از زنان بزرگ‌تر بود که با محاسبات Sinanoglu و همکاران (۱۳) مطابقت داشت.

میانگین عرض ارییتال در بزرگ‌سالان جوان، میان‌سالان و افراد مسن، اختلافی نداشت به طور مشابه، میانگین ارتفاع ارییتال نیز در بین بزرگ‌سالان جوان، میان‌سالان و افراد مسن، تفاوتی نداشت.

مطالعه‌ی Friedrich و همکاران (۱۷)، در سال ۲۰۱۵ نشان داد که حجم ارییتال و کانال اپتیک، تفاوت بین دو جنس دارد و نیز به سن وابسته است؛ حجم ارییتال با افزایش سن مختصری افزایش یافته بود، در حالی که حجم کانال اپتیک با افزایش سن کاهش یافته بود. همچنین متوسط حجم ارییتال و کانال اپتیک در مردان بیشتر بود. کاهش حجم کانال اپتیک با کاهش ارتفاع و عرض آن همراه است.

فاصله‌ی بین نازیون تا انتهای ارییتال و کرانیال کانال در مردان از زنان بیشتر بود. در مطالعه‌ی Sinanoglu و همکاران (۱۳)، میانگین فاصله‌ی انتهای ارییتال کانال اپتیک تا نازیون ۶۳/۲۶ میلی‌متر و میانگین فاصله‌ی انتهای کرانیال کانال

افراد مسن به طور معنی‌داری کمتر از بزرگ‌سالان جوان ($p \text{ value} = ۰/۰۰۸$) و میان‌سالان ($p \text{ value} = ۰/۰۲۸$) بود. ولی بین بزرگ‌سالان جوان و میان‌سالان ($p \text{ value} = ۱$) تفاوت معنی‌داری وجود نداشت.

بحث

یکی از راه‌های بررسی آناتومی کانال اپتیک ساختارهای اطراف آن، تصاویر رادیوگرافی نظیر CT و CBCT می‌باشد. CBCT روش نوین رادیوگرافی است که مزایایی نظیر دوز پایین‌تر و هزینه‌ی کمتر را دارا است. در این مطالعه با استفاده از CBCT به بررسی آناتومی و آنالیز آنتروپومتری این کانال پرداختیم. در این مطالعه، اختلاف معنی‌داری بین ابعاد کانال در سمت راست و چپ دیده شد و از این لحاظ، تفاوتی بین گروه‌های مختلف سنی دیده نشد.

شکل کانال در سمت راست در ۶۴/۷ درصد افراد، قیفی شکل، در ۳۲ درصد، ساعت شنی و در ۳/۳ درصد، بدون شکل و در سمت چپ، ۶۴ درصد، قیفی شکل، ۳۴/۷ درصد، ساعت شنی و ۱/۳ درصد، بدون شکل بوده است.

در مطالعه‌ی Sinanoglu و همکاران (۱۳)، شکل ساعت شنی کانال، ۲۸ درصد گزارش شده که در مقایسه با نتایج مطالعه‌ی ما، به میزان اندکی کمتر است. بالعکس، درصد شکل قیفی کانال در مطالعه‌ی Sinanoglu و همکاران (۱۳)، ۴ درصد بیشتر از مشاهدات ما بود. علت این تفاوت اندک، احتمالاً تفاوت نژادی بین گروه‌های مطالعه است.

میانگین طول کانال در مطالعه‌ی ما، در سمت راست بزرگ‌تر از سمت چپ محاسبه شد و در مردان نیز بزرگ‌تر از زنان بود. همچنین آنالیز آماری نشان داد که در بین گروه‌های سنی مورد مطالعه، میانگین طول کانال در بزرگ‌سالان جوان، میان‌سالان و افراد مسن، اختلافی ندارد که این یافته با نتایج مطالعه‌ی Sinanoglu و همکاران (۱۳) و Liu و همکاران (۱۴) مطابقت داشت.

میانگین طول کانال محاسبه شده توسط Zhang و همکاران (۱۵)، $۵/۶۱ \pm ۲/۲۲$ میلی‌متر بوده و علت اختلاف

اپتیک نیز مورد بررسی قرار گیرد. به علت در حاشیه بودن اربیت و ساختارهای مربوطه در اکثر تصاویر CBCT تهیه شده، در بعضی تصاویر این نواحی وضوح کافی را برای اندازه‌گیری نداشتند که این امر از محدودیت‌های این مطالعه به شمار می‌رود.

نتیجه‌گیری

مشخص نمودن محل دقیق قرارگیری و آناتومی ناحیه‌ی کانال اپتیک و ساختارهای مجاور آن با استفاده از تصاویر CBCT، جهت انجام جراحی‌های مربوط به آسیب عصب اپتیک بسیار با اهمیت بوده و به جراح برای بهبودی کامل بیمار و جلوگیری از وقوع اتفاقات ناخواسته کمک خواهد کرد.

سپاسگزار

این مقاله برگرفته از پایان‌نامه با کد تحقیقاتی ۱۷۵۲۴۶۵۰۴۱۷۸۰۵۱۳۹۸۲۹۳۸ و کد اخلاق IR.IAU.KHUISF.REC.1398.260 از دانشگاه آزاد اسلامی واحد اصفهان (خوراسگان) می‌باشد.

اپتیک تا این نقطه ۷۰/۸۲ میلی‌متر به دست آمده بود که هر دو این محاسبات با مشاهدات ما در تطابق هستند. در مطالعه‌ی Liu و همکاران (۱۴) که از CT به جای CBCT استفاده کرده بودند، میانگین فاصله نازیون تا انتهای کرانیال کانال، عدد ۷/۰۴ میلی‌متر گزارش شده است. این عدد به میزان اندکی از میانگین محاسبه شده در مطالعه ما بیشتر است و علت آن احتمالاً تفاوت گروه‌های سنی مورد استفاده می‌باشد.

در بین گروه‌های سنی مورد مطالعه، میانگین فاصله‌ی بین نازیون و انتهای اربیتال کانال در بزرگسالان جوان با میانسالان و افراد مسن اختلافی نداشت. اما میانگین فاصله‌ی بین نازیون و انتهای کرانیال کانال در بزرگسالان جوان، میانسالان و افراد مسن متفاوت بود. میانگین این فاصله در افراد مسن کمتر از بزرگسالان جوان بود، ولی بین افراد مسن و میانسالان و یا بزرگسالان جوان و میانسالان تفاوتی مشاهده نشد.

در انتها پیشنهاد می‌شود که کاربرد CBCT در بیماران تروماتیزه و یا دارای ضایعات مختلف در ناحیه اربیت و کانال

References

- Regoli M, Bertelli E. The revised anatomy of the canals connecting the orbit with the cranial cavity. *Orbit* 2017; 36(2): 110-7.
- De Moraes CG. Anatomy of the visual pathways. *J Glaucoma* 2013; 22(Suppl 5): S2-7.
- Urik M, Šlapák I, Pavlovská D, Prívarová E. Exostosis of the optic canal in a child--a rare diagnosis in a paediatric ear, nose and throat setting: a case report. *J Med Case Rep* 2014; 8: 454.
- van Overbeeke J, Sekhar L. Microanatomy of the blood supply to the optic nerve. *Orbit* 2003; 22(2): 81-8.
- Hart CK, Theodosopoulos PV, Zimmer LA. Anatomy of the optic canal: a computed tomography study of endoscopic nerve decompression. *Ann Otol Rhinol Laryngol* 2009; 118(12): 839-44.
- Yilmazlar S, Saraydaroglu O, Korfali E. Anatomical aspects in the transsphenoidal-transethmoidal approach to the optic canal: an anatomic-cadaveric study. *J Craniomaxillofac Surg* 2012; 40(7): e198-205.
- Cutright B, Quillopa N, Schubert W. An anthropometric analysis of the key foramina for maxillofacial surgery. *J Oral Maxillofac Surg* 2003; 61(3): 354-7.
- Feldkamp LA, Davis LC, Kress JW. Practical cone-beam algorithm. *J Opt Soc Am A* 1984; 1(6): 612-9.
- Naji P, Alsufyani NA, Lagravère MO. Reliability of anatomic structures as landmarks in three-dimensional cephalometric analysis using CBCT. *Angle Orthod* 2014; 84(5): 762-72.
- Zizelmann C, Gellrich NC, Metzger MC, Schoen R, Schmelzeisen R, Schramm A. Computer-assisted reconstruction of orbital floor based on cone beam tomography. *Br J Oral Maxillofac Surg* 2007; 45(1): 79-80.

11. Brisco J, Fuller K, Lee N, Andrew D. Cone beam computed tomography for imaging orbital trauma-- image quality and radiation dose compared with conventional multislice computed tomography. *Br J Oral Maxillofac Surg* 2014; 52(1): 76-80.
12. Ganz SD. Computer-aided design/computer-aided manufacturing applications using CT and cone beam CT scanning technology. *Dent Clin North Am* 2008; 52(4): 777-808.
13. Sinanoglu A, Orhan K, Kursun S, Inceoglu B, Oztas B. Evaluation of optic canal and surrounding structures using cone beam computed tomography: Considerations for maxillofacial surgery. *J Craniofac Surg* 2016; 27(5): 1327-30.
14. Liu S, Chen Y, Song J, Tian Y, Xia C, Li Y. Optic canal location by computed tomography. *J Craniofac Surg* 2013; 24(1): 284-6.
15. Zhang X LY, Olson D, Olson D, Fleischman D. Evaluation of optic canal anatomy and symmetry using CT. *BMJ Open Ophthalmol* 2019; 4(1): e000302.
16. Ukoha U, Egwu OA, Okafor IJ, Ogugua PC, Onwudinjo O, Udemezue O. Orbital dimensions of adult male nigerians: a direct measurement study using dry skulls. *Int J Biol Med Res* 2011; 2(3): 688-90.
17. Friedrich RE, Bruhn M, Lohse C. Cone-beam computed tomography of the orbit and optic canal volumes. *J Craniomaxillofac Surg* 2016; 44(9): 1342-9.