

Pulp Revascularization Following Extrusive Luxation Injury in Immature Permanent Maxillary Incisor: A Case Report

Farnaz Ghorbani¹ 

Mostafa Ghandi² 

1. Post Graduate Student, Department of Pediatric Dentistry, School of Dentistry, Qazvin University of Medical Sciences, Qazvin, Iran.

2. **Corresponding Author:** Post Graduate Student, Department of Endodontics, School of Dentistry, Qazvin University of Medical Sciences, Qazvin, Iran.

Email: mostafa1372@yahoo.com

Abstract

Introduction: Dental trauma mainly affects the anterior teeth, which can have significant effects on tooth function, aesthetics, and speech. Extrusion refers to the relative tooth displacement out of the socket. The emergency treatment in this injury is repositioning the tooth and flexible splint for 2 weeks.

Materials & Methods: The patient is 8-year-old boy with a chief complaint of trauma to the teeth. After confirming the diagnosis of traumatic extrusion injury, the tooth # 9 was repositioned and splinted. During one-year follow-up, root canal calcification and normal response to pulp sensibility tests were observed.

Key words: Tooth injuries, Tooth movement, Open apex.

Received: 27.04.2021

Revised: 30.07.2021

Accepted: 28.08.2021

How to cite: Ghorbani F, Ghandi M. Pulp Revascularization Following Extrusive Luxation Injury in Immature Permanent Maxillary Incisor: A Case Report. J Isfahan Dent Sch 2022; 17(4): 455-460.

خون‌رسانی مجدد پالپ به دنبال آسیب اکستروژن در دندان انسیزور دائمی نابالغ ماگزایلا (گزارش مورد)

۱. دستیار تخصصی، گروه دندان پزشکی کودکان، دانشکده‌ی دندان پزشکی، دانشگاه علوم پزشکی قزوین، قزوین، ایران.
 ۲. نویسنده مسؤول: دستیار تخصصی، گروه اندودنتیکس، دانشکده‌ی دندان پزشکی، دانشگاه علوم پزشکی قزوین، قزوین، ایران.
 Email: mostafa1372@yahoo.com

فرناز قربانی^۱ ID

مصطفی قندی^۲ ID

چکیده

مقدمه: تروماهای دندانی، به طور شایع دندان‌های قدامی را درگیر می‌کند که می‌تواند تأثیرات مهمی روی عملکرد دندان‌ها، زیبایی و صحبت کردن داشته باشد. اکستروژن به جابه‌جایی نسبی دندان به بیرون از ساکت اطلاق می‌شود که درمان اورژانس در این آسیب، جایگذاری مجدد دندان و اسپلینت منعطف برای ۲ هفته می‌باشد.

گزارش مورد: بیمار، پسری ۸ ساله با شکایت از ضربه به دندان‌ها مراجعه نمود، بعد از تأیید تشخیص آسیب اکستروژن تروماتیک، دندان #۹ تحت جایگذاری مجدد و اسپلینت قرار گرفت، طی پیگیری یک ساله، کلسیفیکاسیون کانال ریشه و پاسخ نرمال به تست‌های حساسیتی پالپ مشاهده شد.

کلید واژه‌ها: آسیب‌های دندانی، جابه‌جایی دندان، آپکس باز.

تاریخ پذیرش: ۱۴۰۰/۰۶/۰۶

تاریخ اصلاح: ۱۴۰۰/۰۵/۰۸

تاریخ ارسال: ۱۴۰۰/۰۲/۰۷

استناد به مقاله: قربانی فرناز، قندی مصطفی. خون‌رسانی مجدد پالپ به دنبال آسیب اکستروژن در دندان انسیزور دائمی نابالغ ماگزایلا (گزارش مورد). مجله دانشکده دندانپزشکی اصفهان. ۱۴۰۰؛ ۱۷(۴): ۴۵۵-۴۶۰.

مقدمه

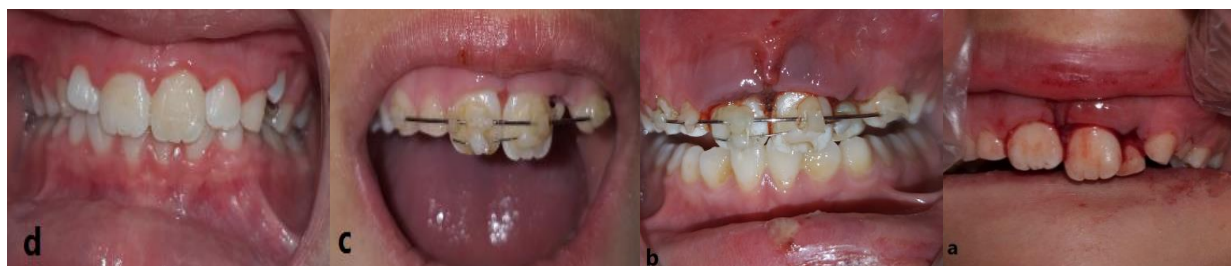تروما به حفره‌ی دهان، به طور مکرر اتفاق می‌افتد که این صدمات، ۵ درصد از کل صدمات جسمانی در همه‌ی سنین را شامل می‌شود. این صدمات به طور شایع دندان‌های قدامی را درگیر می‌کند که می‌تواند تأثیرات مهمی روی عملکرد دندان‌ها، زیبایی و صحبت کردن داشته و متعاقباً تأثیرات روانی بر کودکان بگذارد (۱). آسیب به بافت‌های سخت و پالپ دندانی شامل انواع شکستگی‌های تاجی و ریشه‌ای با یا بدون درگیری پالپ و همچنین آسیب به بافت‌های نگهدارنده‌ی دندان شامل Concussion subluxtion, Extrusive luxation, Lateral Luxation, Intrusive luxation و Avulsion می‌باشد (۲). از میان همه‌ی صدمات دندانی، صدمات جابه‌جایی و شکستگی‌های تاجی، بیشترین شیوع را دارند. طرح درمان مناسب بعد از ترومای دندانی، نقش اساسی در حصول پروگنوز مطلوب دندان دارد (۳). آسیب‌های جابه‌جایی، ۱۵-۶۱ درصد از صدمات وارده به دندان‌های دائمی را تشکیل می‌دهند (۴). بسته به جهت نیرو، صدمات لاکسیشن متنوعی می‌تواند روی دهد. اکستروژن به جابه‌جایی نسبی دندان به بیرون از ساکت اطلاق می‌شود (۴) که در اثر ضربه‌ی فرونتالی به سطح فاسیال دندان‌های قدامی ایجاد و منجر به پارگی جزئی یا کامل لیگامان پرئودنتال می‌شود (۵). یافته‌های بالینی شامل بلندتر به نظر رسیدن دندان همراه با انحراف پالاتالی تاج، افزایش لقی و صدای Dull در دق است (۶). یافته‌های رادیوگرافیک شامل افزایش عرض فضای لیگامان پرئودنتال به خصوص در ناحیه‌ی اپیکال است

(۶). درمان اورژانس در این آسیب، جایگذاری مجدد دندان و اسپلینت منعطف برای ۲ هفته می‌باشد (۷). درمان ریشه در دندان‌های با ریشه‌ی بالغ که نکروز پالپ در آن‌ها پیش‌بینی می‌شود، همچنین در دندان‌های با آپکس نابالغ که علائم نکروز پالپی را بروز می‌دهند توصیه می‌شود. با این حال عوارض می‌تواند هفته‌ها، ماه‌ها و حتی سال‌ها بعد از آسیب اتفاق بیفتد که لزوم تشخیص به موقع، درمان سریع و مؤثر همچنین پیگیری با فواصل کوتاه را که منجر به کنترل بهتر مشکلات بعد از تروما و در نهایت بقای طولانی‌تر دندان و حفظ بافت‌های ساپورت‌کننده در آسیب‌های تروماتیک می‌شود، آشکار می‌کند (۸، ۹).

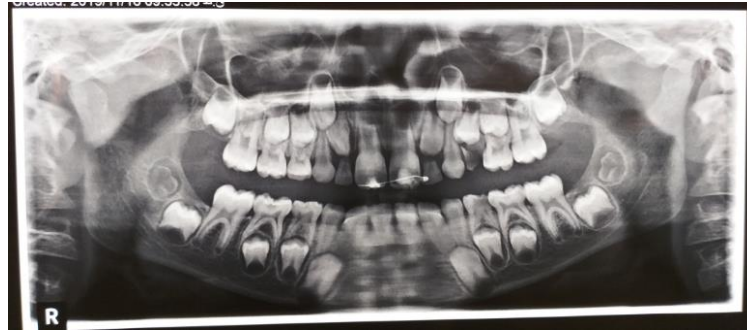هدف از این مقاله، گزارش مدیریت فوری و پیگیری ۱۲ ماهه‌ی کودکی با آسیب اکستروژن به دندان دائمی می‌باشد.

شرح مورد

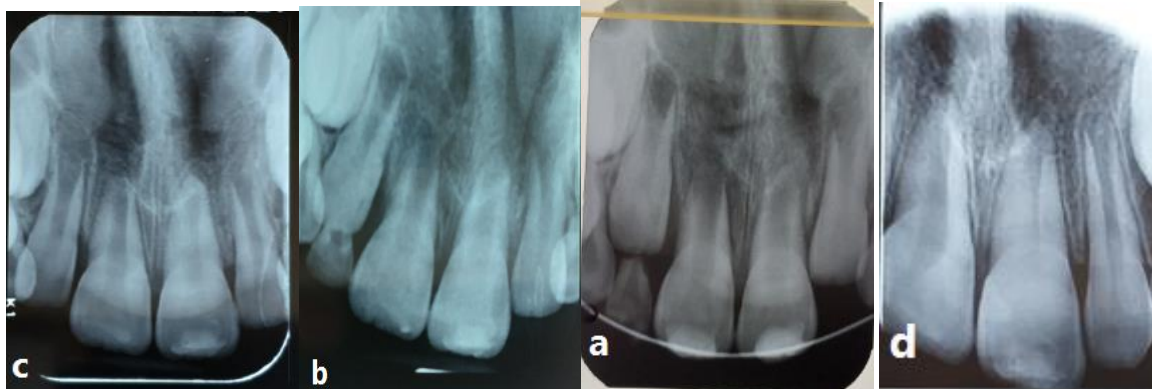
پسری ۸ ساله به مرکز اورژانس دانشکده‌ی دندان پزشکی دانشگاه علوم پزشکی قزوین مراجعه نمود. وی دچار ترومای دندانی به دلیل تماس با جدول شده بود. پس از اخذ تاریخچه از بیمار، در طی معاینه بافت نرم دهان ابریژن لب بالا و پایین و چانه و پارگی فرنوم لب بالا مشاهده شد. در بررسی بافت‌های سخت دهان و صورت بیمار هیچگونه جابه‌جایی در کندیل مشاهده نشد و مشخص شد که دندان #۹ به میزان ۵ میلی‌متر اکستروژد شده و دندان #۸ دچار آسیب Subluxation شده بود (شکل ۱-ا و شکل ۲).



شکل ۱: a: نمای کلینیکی پس از تروما نشان‌دهنده‌ی اکستروژن دندان #۹
b: نمای داخل دهانی پس از اسپلینت، c: پس از ۲ هفته، d: پس از ۳ ماه



شکل ۲: کلیشه‌ی پانورامیک بیمار پس از تروما



شکل ۳: a: کلیشه‌ی رادیوگرافی پس از تروما، B: پس از ۳ ماه، c: پس از ۶ ماه، d: پس از ۱۲ ماه

در پیگیری ۲ هفته‌ای، بیمار هیچگونه شکایتی از درد گزارش نمی‌کرد. در طی معاینه‌ی کلینیکی، اسپلینت در موقعیت خود قرار گرفته بود و هیچگونه شواهدی از تغییر رنگ در دندان‌ها مشاهده نشد (شکل ۱، c). هر دو دندان ۸ و ۹# به تست حساسیتی پالپ پاسخی نمی‌دادند و پاسخ به تست دق منفی بود. رادیوگرافی پری‌اپیکال فضای پرپودنتال را با عرض نرمال نشان می‌داد.

پیگیری

بیمار به مدت ۱۲ ماه تحت پیگیری قرار گرفت. اسپلینت پس از گذشت ۲ هفته برداشته و بیمار در زمان‌های ۱، ۳، ۶ و ۱۲ ماه بعد از تروما پیگیری شد. بعد از گذشت ۶ ماه، پاسخ دندان ۹# به تست الکتریکی پالپ و پاسخ دندان ۸# به تست سرما و الکتریکی مثبت بود. تکامل ریشه‌ی دو دندان به صورت نرمال ادامه یافت و شواهد کلسیفیکاسیون داخل کانال در دندان ۹ مشاهده گردید (شکل ۳).

این بررسی با کد اخلاق IR.QUMS.REC.1400.047

در دانشگاه علوم پزشکی قزوین تصویب شده است.

بیمار، ۶۰ دقیقه پس از (Traumatic dental) TDI (injuries) مراجعه نمود. درمان اورژانس شامل بی‌حسی تاپیکال و موضعی ناحیه‌ی درگیر و شستشوی ناحیه‌ی آسیب دیده با محلول نرمال سالین ۰/۹ درصد (Samen, Iran) و کلرهگزیدین ۰/۲ درصد (Vi-One, Iran) انجام گرفت. رپوزیشن دندان ۹# به آرامی انجام شد. به دلیل خون‌ریزی ناحیه‌ای و عدم همکاری کودک صرفاً به اسپلینت دو دندان سانترال ماگزینا به یکدیگر با سیم ۰/۴mm بسنده شد. دستورات پس از عمل شامل رژیم غذایی نرم به مدت دو هفته و استفاده از دهانشویه کلرهگزین ۰/۲ درصد به مدت یک هفته و کمپرس سرد برای ۲۴ تا ۴۸ ساعت برای کاهش تورم لب به بیمار داده شد. در عرض ۲۴ ساعت، بیمار مجدداً مورد ارزیابی قرار گرفت. دندان‌های ۸# و ۹ به تست‌های حساسیتی پالپ شامل سرما، گرما و EPT پاسخ نمی‌دادند و هر دو دندان سانترال به دق حساس بودند. با توجه به وجود لقی مختصر دندان‌های سانترال اسپلینت قطورتری (۰/۵mm) با گسترش به دندان‌های C دو سمت صورت گرفت (شکل ۱، b).

بحث

وسکولاریزاسیون و انسداد کانال در طی پیگیری مشاهده گردید و نهایتاً پس از گذشت ۶ ماه پاسخ به تست EPT (Electric pulp tester) مثبت شد. که لزوم پیگیری دقیق با فواصل کوتاه را در دندان‌های تروماتیک آشکار می‌کند. همچنین در این مورد، با توجه به ادامه‌ی تشکیل عاج ریشه و استحکام ناحیه‌ی سرویکال دندان احتمال شکستگی دندان در آینده کاهش می‌یابد.

نتیجه‌گیری

نتایج این گزارش مورد نشان داد که به دنبال صدمه‌ی اکستروژن در بیماران جوان با دندان‌های نابالغ و آپکس باز، احتمال ری وسکولاریزاسیون و بازگشت حیات پالپ و رسوب بافت سخت در فضای کانال وجود دارد. بنابراین در این موارد باید از درمان ریشه‌ی زودهنگام پیش از مشاهده‌ی علایم نکروز پالپی خودداری کرده و دندان را تحت پیگیری دقیق قرار داد.

مرحله‌ی تکاملی ریشه، یک فاکتور کلیدی در التیام پالپی بعد از اکستروژن است. در مواردی که آپکس باز است پتانسیل التیام پالپی وجود دارد و معمولاً به دنبال آن انسداد کانال ریشه رخ می‌دهد. در دندان‌های با آپکس بسته، احتمال ری وسکولاریزاسیون پالپی اندک بوده و در نتیجه نکروز پالپی رخ می‌دهد (۳). در دندان‌های نابالغ، ری وسکولاریزاسیون از طریق شواهد رادیوگرافیک همچون ادامه‌ی تکامل ریشه و انسداد کانال پالپی و شواهد بالینی همچون بازگشت پاسخ به تست‌های حساسیتی پالپ تأیید می‌شود (۱۰). بازگشت جریان خون به تاج پالپ دندان آسیب دیده ممکن است تا نه ماه طول بکشد و متعاقباً به تست‌های حساسیتی پالپ پاسخ دهد (۱۱). Queiroz و همکاران (۱۲) عنوان کردند که در صدمات اکستروژن هایپوکسی ناشی از پارگی و آسیب عروق و اعصاب دندان، باعث رسوب سریع بافت سخت در فضای کانال و در نتیجه کلسیفیکاسیون متامورفوزیس پالپ می‌شود. در این گزارش مورد، شواهد رادیوگرافیک از ری

References

1. Ilma de Souza Cortes M, Marcenes W, Sheiham A. Impact of traumatic injuries to the permanent teeth on the oral health-related quality of life in 12-14-year-old children. *Community Dent Oral Epidemiol* 2002; 30(3): 193-8.
2. Turkistani J, Hanno A. Recent trends in the management of dentoalveolar traumatic injuries to primary and young permanent teeth. *Dent Traumatol* 2011; 27(1): 46-54.
3. Moazzami F, Karami E. Pulp revascularization following severe extrusive luxation injury in mature permanent mandibular incisors: A case report. *Thrita* 2018; 7(1): e69341.
4. Andreasen FM, Andersson JO, Lauridsen E. Luxation injuries of permanent teeth: General findings. In: Andreasen JO, Andreasen FM, Andersson L, editor. *Textbook and color atlas of traumatic injuries to the teeth*. 5th ed. Hoboken, NJ: John Wiley & Sons; 2018. p. 431.
5. Andreasen L, Petti S, Day P, Kenny K, Glendor U, Andreasen JO. Classification, epidemiology and etiology. In: Andreasen JO, Andreasen FM, Andersson L, editor. *Textbook and color atlas of traumatic injuries to the teeth*. 5th ed. Hoboken, NJ: John Wiley & Sons; 2018. p. 277.
6. Hamanaka EF, Nogueira LM, Pires WR, Panzarini SR, Poi WR, Sonoda CK. Replantation as treatment for extrusive luxation. *Braz Dent J* 2015; 26(3): 308-11.
7. Amaral MF, De Almeida MM, De Faria LP, Brandini DA, Poi WR, Okamoto R. Treatment of Extrusive Luxation in Permanent Teeth: Literature Review with Systematic Criteria. *J Contemp Dent Pract* 2017; 18(3): 241-5.
8. de Souza BDM, Dutra KL, Reyes-Carmona J, Bortoluzzi EA, Kuntze MM, Teixeira CS, et al. Incidence of root resorption after concussion, subluxation, lateral luxation, intrusion, and extrusion: a systematic review. *Clin Oral Invest* 2020; 24(3):1101-1.
9. Ramírez AV, Strenger SK, López MS, Cortes PM, Núñez CC. A 4-year follow-up case of extrusive luxation in a patient with cerebral palsy. *Spec Care Dentist* 2019; 39(2): 225-30.

10. Humphrey JM, Kenny DJ, Barrett EJ. Clinical outcomes for permanent incisor luxations in a pediatric population. I. Intrusions. *Dent Traumatol* 2003; 19(5): 266-73.
11. Sigurdsson A, Trope M, Civian N. The role of endodontics after dental traumatic injuries. In: Berman L, Hargreaves K, editor. *Pathways of the Pulp*. 10th ed. Missouri, UK: Mosby; 2010. p. 620-49.
12. Queiroz AF, Hidalgo MM, Consolaro A, Panzarini SR, França AB, Pires WR, et al. Calcific metamorphosis of pulp after extrusive luxation. *Dent Traumatol* 2019; 35(2): 87-94.