

## Combination of Endodontic-Orthodontic and Prosthodontic Treatment for Central Maxillary Teeth Fracture - A Case Report

Mohammad Mehdi Soltani<sup>1</sup> 

Samaneh Moradi<sup>2</sup> 

Ashkan Motinia<sup>3</sup> 

Shirin Marzoughi<sup>4</sup> 

Reza Salari-Moghaddam<sup>5</sup> 

1. Postgraduate Student of Prosthodontics, School of Dentistry, Isfahan (Khorasgan) Branch, Islamic Azad University, Isfahan, Iran.

2. **Corresponding Author:** Postgraduate Student of Endodontics, Dental Research Center, Department of Endodontics, School of Dentistry, Isfahan University of Medical Sciences, Isfahan, Iran. **Email:** samane.moradi94@gmail.com

3. Assistant Professor, Department of Endodontics, Dental Research Center, Dental Research Institute, School of Dentistry, Isfahan University of Medical Sciences, Isfahan, Iran.

4. Postgraduate Student of Pediatric Dentistry, Dental Research Center, Department of Pediatric Dentistry, School of Dentistry, Isfahan University of Medical Sciences, Isfahan, Iran.

5. Assistant Professor, Department of Pediatric Dentistry, School of Dentistry, Ilam University of Medical Sciences, Ilam, Iran.

### Abstract

**Introduction:** Traumatic dental injury usually causes injury to hard dental tissue, periodontal tissue and dental pulp. Intrusion is the apical displacement of the tooth towards the alveolar bone making it susceptible to infection and fracture.

**Materials & Methods:** This report conveys intrusion management of a right maxillary central incisor of a ten-year old boy referred to Isfahan Dental School with dental trauma, with a follow-up of six, twelve and eighteen-months showing evidence of healing.

**Key words:** Intrusion, Tooth injuries, Tooth avulsion.

**Received:** 23.04.2021



**Revised:** 24.07.2021

**Accepted:** 28.08.2021

**How to cite:** Soltani MM, Moradi S, Motinia A, Marzoughi Sh, Salari-Moghaddam R. Combination of Endodontic-Orthodontic and Prosthodontic Treatment for Central Maxillary Teeth Fracture- A Case Report. J Isfahan Dent Sch 2022; 17(4): 461-466.

## درمان ترکیبی اندو، ارتو و پروتز در دندان شکسته‌ی سانترال ماگیلا (گزارش یک مورد)

۱. دستیار تخصصی، گروه پروتزهای دندانی، دانشکده‌ی دندان پزشکی دانشگاه آزاد اسلامی، واحد اصفهان (خوراسگان)، اصفهان، ایران.
۲. نویسنده مسؤول: دستیار تخصصی، گروه اندودنتیکس، دانشکده‌ی دندان پزشکی، دانشگاه علوم پزشکی اصفهان، اصفهان، ایران.  
Email: samane.moradi94@gmail.com
۳. استادیار، گروه اندودنتیکس، مرکز تحقیقات دندان پزشکی، پژوهشکده‌ی علوم دندان پزشکی، دانشکده‌ی دندان پزشکی، دانشگاه علوم پزشکی اصفهان، اصفهان، ایران.
۴. دستیار تخصصی، گروه دندان پزشکی کودکان، دانشکده‌ی دندان پزشکی، دانشگاه علوم پزشکی اصفهان، اصفهان، ایران.
۵. استادیار، گروه دندان پزشکی کودکان، دانشکده‌ی دندان پزشکی، دانشگاه علوم پزشکی ایلام، ایلام، ایران.

محمد مهدی سلطانی<sup>۱</sup> سمانه مرادی<sup>۲</sup> اشکان مطیع نیا<sup>۳</sup> شیرین مرزوقی<sup>۴</sup> رضا سالاری مقدم<sup>۵</sup> 

## چکیده

**مقدمه:** آسیب تروماتیک دندانی، معمولاً باعث صدمه به بافت سخت دندان، بافت پرپودنتال و پالپ دندان می‌شود. اینترورژن جابه‌جایی اپیکالی دندان به سمت استخوان آلوئولار می‌باشد که می‌تواند باعث عفونت، شکستگی استخوان آلوئولار و غیره گردد.

**گزارش مورد:** در این گزارش، مدیریت اینترورژن یک دندان سانترال ماگیلای راست پسری ده ساله که با ترومای دندانی به دانشکده‌ی دندان پزشکی اصفهان مراجعه کرده بود، نشان داده می‌شود. در پیگیری‌های ۶، ۱۲ و ۱۸ ماهه، بهبود علایم بالینی مشاهده شد.

**کلید واژه‌ها:** اینترورژن، آسیب‌های دندانی، اوالژن.

تاریخ پذیرش: ۱۴۰۰/۰۶/۰۶

تاریخ اصلاح: ۱۴۰۰/۰۵/۰۲

تاریخ ارسال: ۱۴۰۰/۰۲/۰۳

**استناد به مقاله:** سلطانی محمد مهدی، مرادی سمانه، مطیع نیا اشکان، مرزوقی شیرین، سالاری مقدم رضا. درمان ترکیبی اندو، ارتو و پروتز در دندان شکسته‌ی سانترال ماگیلا (گزارش یک مورد). مجله دانشکده دندان پزشکی اصفهان. ۱۴۰۰؛ ۱۷ (۴): ۴۶۱-۴۶۶.

## مقدمه

حوادث دندانی در اثر ورزش و تصادف معمولاً در کودکان ۱۰-۷ سال اتفاق می‌افتد و ۳۰ درصد صدمات دندانی را شامل می‌شود (۱).

اینتروژن، به صورت جابه‌جایی آگزایال دندان به سمت ساکت تعریف می‌شود و جزء یکی از شدیدترین صدمات دندانی به علت احتمال آسیب به استخوان آلوئولار و لیگامان پیرونتال طبقه‌بندی می‌گردد و در ۲-۰/۳ درصد دندان‌های بالغ مشاهده می‌شود (۲، ۳).

شکستگی دندان زیر اتصالات لثه‌ای یا کرست استخوان، ترمیم دندان را بسیار دشوار می‌کند. افزایش طول تاج دندان در بعضی موارد پیشنهاد می‌شود و به صورت جایگزین اکستروژن ارتودونتیکی برای جلوگیری از دست رفتن استخوان آلوئول و به خطر افتادن زیبایی در بعضی موارد پیشنهاد می‌گردد. این درمان در دندان‌هایی که ریشه‌ی کوتاهی دارند به علت به خطر افتادن نسبت طول تاج به ریشه بعد از ترمیم دندان نباید انجام گیرد. همینطور در دندان‌هایی که ریشه‌ی مستقیم و یا خمیدگی اندک دارند، اکستروژن راحت‌تر انجام می‌گیرد (۴).

در دندان‌های دائمی، درمان ریشه‌ی دندان در صورت مشاهده‌ی نکروز پالپ یا تحلیل التهابی متعاقب اینتروژن توصیه می‌شود که درمان با توجه به درجه‌ی بلوغ دندان متفاوت است. هنگامی که درمان ریشه موفق نگردد یا غیر قابل انجام باشد، کشیدن دندان توصیه می‌گردد (۵).

MTA یک ماده‌ی زیست‌سازگار است که می‌تواند در درمان اپکسیفیکاسیون دندان‌های با آپکس باز کمک‌کننده باشد و همچنین اپکسیفیکاسیون با MTA تعداد جلسات درمانی را کم می‌کند (۶).

گزارش پیش رو، درمان و پیگیری کودکی با شکستگی تاجی و اینتروژن سانترال راست ماگزایلا و اوایل سانترال چپ ماگزایلا را نشان می‌دهد.

## شرح مورد

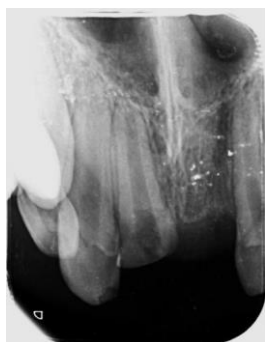بیمار، یک پسری ده ساله بود که دو ماه بعد از زمین خوردن و آسیب به دندان‌های قدامی، مراجعه کرد. دندان سانترال

چپ ماگزایلا بعد از اوایل سانترال در محل حادثه گم شده بود و در بررسی کلینیکال و رادیوگرافی دندان سانترال راست ماگزایلا دچار اینتروژن حدود ۳ میلی‌متر گردیده بود.

بعد از تشکیل پرونده و اخذ تاریخچه‌ی پزشکی، هیچ‌گونه بیماری سیستمیک مشاهده نشد و بیمار دارویی نیز مصرف نمی‌کرد.

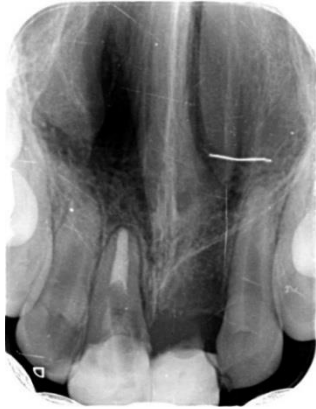در معاینات خارج دهانی و داخل دهانی، هیچ‌علائم غیر طبیعی در بافت نرم مشاهده نشد. سانترال راست ماگزایلا در معاینه‌ی داخل دهانی دچار شکستگی تاج بود و سانترال چپ نیز وجود نداشت.

پاسخ دندان به تست‌های حیاتی و پالپ تست الکتریکی منفی بود و در عکس رادیوگرافی آپکس دندان بطور کامل بسته نشده بود (شکل ۱).

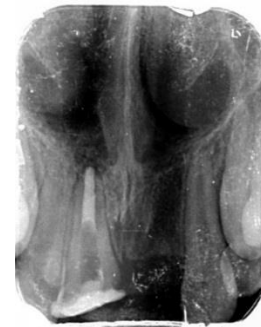

شکل ۱

درمان ریشه بلافاصله برای دندان سانترال راست ماگزایلا انجام شد. شستشوی کانال با هیپوکلریت سدیم ۵/۲۵ درصد انجام گردید و کلسیم هیدروکساید (CaOH<sub>2</sub>, Golchai, Iran) به مدت یک هفته در کانال قرار داده شد. در جلسه‌ی بعدی، پس از شستشوی مجدد کانال با هیپوکلریت سدیم ۵/۲۵ درصد (NaOCl, Nik Darman Asia Co, Iran) و نرمال‌سالین، کانال خشک گردید و ۴ میلی‌متر انتهای آن با MTA (Angelous, Brazil) آپیچوره گردید و پرکردگی موقت با کویت (Cavisol, Golchai, Iran) انجام و تصمیم به اکستروژن ارتودونتیکی گرفته شد (شکل ۲). یک سیم ۰/۷ میلی‌متری (Nickel Titanium Archwire, IMD, China) که دارای یک قلاب در قسمت کروئال دندان بود در سانترال راست ماگزایلا سمان شد و یک الاستیک (Elastic, IMD)



شکل ۵



شکل ۲

(China) از قلاب دندان سانترال به لیبال بوی فک پایین برای اکستروژن کردن دندان وصل گردید.

### بحث

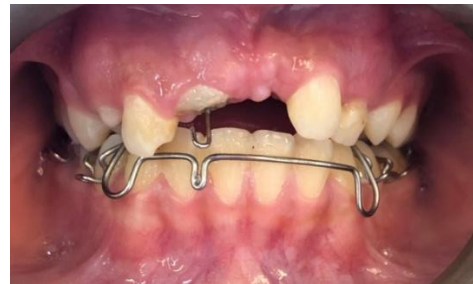تروماهایی مانند اوالژن و اینتروژن، یکی از عوامل اصلی نکروز دندان‌های بالغ و نابالغ هستند و نکروز می‌تواند سبب تحلیل خارجی ریشه گردد (۷).

بر اساس دستورالعمل انجمن تروماتولوژی، دندان‌های با ریشه‌ی تکامل نیافته ابتدا باید فالو شوند. اگر طی چند هفته خودشان به جای اصلی باز نگشتند، از اکستروژن ارتودونتیکی و یا جراحی کمک گرفت که در مورد حاضر با توجه به اینکه دو ماه از تروما گذشته و دندان به جایگاه اصلی بازنگشته بود، درمان ارتو شروع گردید.

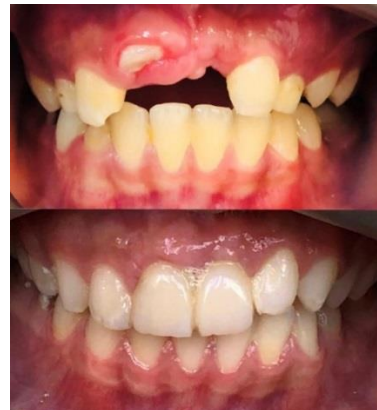دندان‌های با ریشه‌ی تکامل یافته و اینتروژن کمتر از ۳ میلی‌متر هم بعد از دو تا چهار هفته پیگیری، برای رویش مجدد خود به خودی اکستروژن ارتودونتیکی و یا جراحی انجام می‌شود. اگر اینتروژن بیشتر از ۷ میلی‌متر باشد باید به واسطه‌ی جراحی دندان به جای اصلی خود برگردانده شود. معمولاً پروگنوز دندان‌های بالغ، اینتروژن شدید و ریپوزیشن جراحی پایین تر است (۸).

یکی از مشکلات حاضر برای ارزیابی ارزش هر یک از درمان‌های ممکن برای اینتروژن (رویش خود به خود، اکستروژن ارتودونتیکی، جراحی)، نبود مطالعات با کیفیت با تعداد نمونه‌ی بالاست که در مورد حاضر با توجه به سن کم بیمار و عدم رویش مجدد، برای جلوگیری از به خطر افتادن زیبایی و ساپورت استخوانی، اکستروژن ارتودونتیکی انتخاب شد (۹).

بیمار هر هفته برای ارزیابی مراجعه می‌کرد و بعد از حدود ۴ هفته به محل مورد نظر (۲ میلی‌متر بالای کرسست آلئولار) اکستروژن شد (شکل ۳) و دندان به صورت موفقیت‌آمیز با فایبر پست و ونیر کامپوزیت ترمیم گردید و قسمت بی‌دندانی نیز با کامپوزیت ترمیم شد (شکل ۴). در رادیوگرافی کنترل ۱۸ ماهه‌ی دندان فاقد علائم و پایداری ترمیم به صورت کلینیکی و رادیوگرافی قابل مشاهده بود (شکل ۵). این مطالعه با کد اخلاق: IR.MUI.RESEARCH.REC.1399.784 در دانشگاه علوم پزشکی اصفهان تصویب شده است.



شکل ۳



شکل ۴

مورد حاضر رخ داده است. اینترورژن چند دندان بستگی به ماهیت تروما دارد و درمان و بهبودی متعاقب آن را بسیار دشوار می‌کند (۱۲).

در مورد حاضر، نیاز به همکاری اندودانتیست، پروستودونتیست و ارتودونتیست بود که این مسأله یکی از مواردی است که درمان را دشوار می‌کند.

رادیوگرافی پیگیری در این مورد، نشان‌دهنده‌ی بهبود لیگامان پیرودنتال و محل صحیح CEJ با توجه به دندان‌های مجاور است.

گزارش مورد حاضر، مدیریت موفقیت‌آمیز دندان سانترال ماگزیلا که دچار صدمه‌ی دندانی شدید و اینترورژن شده بود را بیان کرد.

### نتیجه‌گیری

مدیریت آسیب‌های دندانی، نیازمند همکاری بین رشته‌های مختلف است که هر کدام از این‌ها پروگنوز درمان را تحت تأثیر قرار می‌دهد. در بسیاری از موارد، اکستروژن از طریق ارتودنسی جایگزین مناسبی برای کشیدن دندان و یا جراحی پیرودنتال است. قرارگیری دندان در محل اصلی خود عامل تعیین‌کننده در مدیریت آسیب‌های اینترورژن است.

معمولاً در تمام موارد اینترورژن، جریان خون اطراف ریشه‌ی دندان به خطر می‌افتد و سبب نکروز پالپ می‌گردد، اما در حدود ۲۵ درصد موارد ریواسکولاریزاسیون اتفاق می‌افتد. بنابراین اندودانتیست در دندان‌های نابالغ با عاج ضعیف و آپکس باز باید درمان ریشه را تا مشاهده‌ی علائم آشکار نکروز به تعویق بیندازد. اما در مورد حاضر با توجه به اینکه بعد دو ماه دندان هیچ واکنشی به تست‌های حرارتی و پالپ تست نمی‌داد و به علت شکستگی تاج پالپ اکسپوز بود، اقدام به اپکس‌فیکاسیون با MTA گردد (۱۰).

در دندان‌های با اینترورژن ملایم، آسیب کمتری به بافت پالپ در قسمت اپیکال وارد می‌شود و احتمال ریواسکولاریزاسیون پالپ بیشتر است.

نکروز پالپ معمولاً در دندان‌هایی که درمان اکستروژن ارتو و یا جراحی انجام می‌شود، بیشتر از دندان‌هایی است که صرفاً برای رویش مجدد پیگیری می‌شوند که نشان می‌دهد اجازه‌ی رویش مجدد به دندان و عدم درمان، شانس ریواسکولاریزاسیون را بیشتر می‌کند (۱۱).

شکستگی تاج متعاقب اینترورژن از عوامل مهم تأثیرگذار بر نکروز پالپ و پروگنوز درمان است. عاج اکسپوز باعث حمله‌ی میکروبی و نکروز دندان می‌شود، همانطور که در

### References

1. Skaare AB, Jacobsen I. Etiological factors related to dental injuries in Norwegians aged 7–18 years. *Dent Traumatol* 2003; 19(6): 304-8.
2. Andreasen JO, Andreasen FM, Andersson L. Textbook and color atlas of traumatic injuries to the teeth. Hoboken, NJ: John Wiley & Sons; 2018.
3. Skaare AB, Jacobsen I. Dental injuries in Norwegians aged 7-18 years. *Dent Traumatol* 2003; 19(2): 67-71.
4. Kocadereli I, Taşman F, Güner SB. Combined endodontic-orthodontic and prosthodontic treatment of fractured teeth. Case report. *Aust Dent J* 1998; 43(1): 28-31.
5. de Souza BD, Dutra KL, Reyes-Carmona J, Bortoluzzi EA, Kuntze MM, Teixeira CS, et al. Incidence of root resorption after concussion, subluxation, lateral luxation, intrusion, and extrusion: a systematic review. *Clin Oral Investig* 2020; 24(3):1101-11.
6. Nicoloso GF, Goldenfum GM, Pizzol TD, Scarparo RK, Montagner F, de Almeida Rodrigues J, et al. Pulp Revascularization or Apexification for the Treatment of Immature Necrotic Permanent Teeth: Systematic Review and Meta-Analysis. *J Clin Pediatr Dent* 2019; 43(5): 305-13.
7. Yoshpe M, Einy S, Ruparel N, Lin S, Kaufman AY. Regenerative endodontics: A potential solution for external root resorption (Case Series). *J Endod* 2020; 46(2): 192-9.
8. Wang N, Lei S, Luo R, Chen J, Han J, Zhao Y. Radiographic and histologic evaluation of experimentally induced severe intrusive luxation of immature teeth in rats. *J Endod* 2020; 46(11): 1631-8.

9. Diangelis AJ, Andreasen JO, Ebeleseder KA, Kenny DJ, Trope M, Sigurdsson A, et al. International association of dental traumatology guidelines for the management of traumatic dental injuries: 1. Fractures and luxations of permanent teeth. *Dent Traumatol* 2012; 28(1): 2-12.
10. Tsilingaridis G, Malmgren B, Andreasen JO, Wiggen TI, Maseng Aas AL, Malmgren O. Scandinavian multicenter study on the treatment of 168 patients with 230 intruded permanent teeth-a retrospective cohort study. *Dent Traumatol* 2016; 32(5): 353-60.
11. Al-Badri S, Kinirons M, Cole B, Welbury R. Factors affecting resorption in traumatically intruded permanent incisors in children. *Dent Traumatol* 2002; 18(2): 73-6.
12. Andreasen JO, Bakland LK, Matras RC, Andreasen FM. Traumatic intrusion of permanent teeth. Part 1. An epidemiological study of 216 intruded permanent teeth. *Dent Traumatol* 2006; 22(2): 83-9.