


Apexification of an Immature Permanent First Molar Tooth with Cold Ceramic: A Case Report

Shirin Marzoughi¹ 
Reza Salari-Moghaddam² 
Reyhaneh Faghihian³ 
Samaneh Moradi⁴ 
Mehdi Soltani⁵ 

1. Postgraduate Student of Pediatric Dentistry, Dental Research Center, Department of Pediatric Dentistry, School of Dentistry, Isfahan University of Medical Sciences, Isfahan, Iran.
2. **Corresponding Author:** Assistant Professor, Department of Pediatric Dentistry, School of Dentistry, Ilam University of Medical Sciences, Ilam, Iran. **Email:** reza.salari70@yahoo.com
3. Assistant Professor, Dental Research Center, Department of Pediatric Dentistry, School of Dentistry, Isfahan University of Medical Sciences, Isfahan, Iran.
4. Postgraduate Student of Endodontics, Dental Research Center, Department of Endodontics, School of Dentistry, Isfahan University of Medical Sciences, Isfahan, Iran.
5. Postgraduate Student of Prosthodontics, School of Dentistry, Isfahan (Khorasgan) Branch, Islamic Azad University, Isfahan, Iran.

Abstract

Introduction: Apexification is a method to create a calcification barrier in teeth with open apex and pulp necrosis. For many years, calcium hydroxide was the most common substance for this purpose. Nowadays, apexification with other materials that can yield better results in one session has become more popular.

Materials & Methods: For a 9-year-old boy complained of “tooth decay”, apexification treatment was performed by MTA on the lower right sixth permanent molar and by cold ceramic on the lower left sixth permanent molar. At one-year follow-up, no symptoms were observed on clinical examination and radiography of both teeth.

Key words: Ceramics, Apexification, Biocompatible materials.

Received: 25.04.2021

Revised: 21.07.2021

Accepted: 28.08.2021

How to cite: Marzoughi Sh, Salari-Moghaddam R, Faghihian R, Moradi S, Soltani M. Apexification of an Immature Permanent First Molar Tooth with Cold Ceramic: A Case Report. J Isfahan Dent Sch 2022; 17(4): 467-473.

اپکسیفیکاسیون دندان مولر اول دائمی نابالغ با سرامیک سرد: گزارش یک مورد

۱. دستیار تخصصی، گروه دندان پزشکی کودکان، دانشکده دندان پزشکی، دانشگاه علوم پزشکی اصفهان، اصفهان، ایران.
۲. نویسنده مسؤول: استادیار، گروه دندان پزشکی کودکان، دانشکده دندان پزشکی، دانشگاه علوم پزشکی ایلام، ایلام، ایران.
Email: reza.salari70@yahoo.com
۳. استادیار، گروه دندان پزشکی کودکان، مرکز تحقیقات دندان پزشکی، دانشکده دندان پزشکی، دانشگاه علوم پزشکی اصفهان، اصفهان، ایران.
۴. دستیار تخصصی، گروه اندودنتیکس، دانشکده دندان پزشکی، دانشگاه علوم پزشکی اصفهان، اصفهان، ایران.
۵. دستیار تخصصی، گروه پروتزهای دندانی، دانشکده دندان پزشکی دانشگاه آزاد اسلامی، واحد اصفهان (خوراسگان)، اصفهان، ایران.

- شیرین مرزوقی ^۱ ID
- رضا سالاری مقدم ^۲ ID
- ریحانه فقیهیان ^۳ ID
- سمانه مرادی ^۴ ID
- مهدی سلطانی ^۵ ID

چکیده

مقدمه: اپکسیفیکاسیون، روشی برای ایجاد سد کلسیفیه در دندان‌ها با آپکس باز و پالپ نکروز می‌باشد. برای سال‌های متمادی، کلسیم هیدروکساید، متداول‌ترین ماده برای این روش بود. امروزه اپکسیفیکاسیون با موادی که بتواند در یک جلسه نتیجه‌ی مناسب را دهد مقبولیت بیشتری یافته است.

گزارش مورد: بیمار، پسری ۹ ساله با شکایت خرابی دندان‌ها، تحت درمان اپکسیفیکاسیون با (Mineral trioxide MTA (aggregate در دندان ۶ راست پایین و سرامیک سرد در دندان ۶ چپ پایین قرار گرفت. در پیگیری یک ساله، عدم وجود علایم در معاینه‌ی کلینیکی و رادیوگرافی هر دو دندان مشاهده شد.

کلید واژه‌ها: سرامیک‌ها، اپکسیفیکاسیون، مواد زیست‌سازگار.

تاریخ پذیرش: ۱۴۰۰/۰۶/۰۶

تاریخ اصلاح: ۱۴۰۰/۰۵/۰۱

تاریخ ارسال: ۱۴۰۰/۰۲/۰۵

استناد به مقاله: مرزوقی شیرین، سالاری مقدم رضا، فقیهیان ریحانه، مرادی سمانه، سلطانی مهدی. اپکسیفیکاسیون دندان مولر اول دائمی نابالغ با سرامیک سرد: گزارش یک مورد. مجله دانشکده دندان پزشکی اصفهان. ۱۴۰۰؛ ۱۷(۴): ۴۶۷-۴۷۳.

مقدمه

از مشکلات شایع کودکان در دوره‌ی دندانی مختلط، پوسیدگی دندان‌های مولر اول دائمی نابالغ و متعاقب پیشرفت نمودن آن، پالپیت و سپس ایجاد نکروز می‌باشد. در صورت عدم درمان، از دست رفتن یک دندان دائمی در این دوره‌ی دندانی رخ می‌دهد که ممکن است باعث از دست رفتن عملکرد، اختلالات اکلوژنی و تکامل ناکافی ماگزیلوفاشیال شود (۱).

زمانی که نکروز پالپ در دندان‌های با آپکس باز اتفاق می‌افتد، تکامل ریشه ممکن است متوقف گردد (۲، ۳) که روش‌های اندودنتیک در این دندان‌ها به علت نازک بودن دیواره‌های ریشه و باز بودن آپکس، اغلب چالش‌برانگیز است (۴).

اپکسیفیکاسیون، روشی برای ایجاد سد کلسیفیه در این دندان‌ها می‌باشد. برای سال‌های متمادی، اپکسیفیکاسیون با کلسیم هیدروکساید، متداول‌ترین روش بود (۵). اگرچه کلسیم هیدروکساید، دارای فعالیت ضد میکروبی است و باعث القاء تشکیل بافت سخت می‌شود، اما معایب آن مثل تعداد جلسات بیشتر در یک دوره‌ی طولانی که باعث از دست رفتن همکاری کودک می‌گردد و همچنین ریسک شکستگی ریشه باعث می‌شود که موادی دیگر برای اپکسیفیکاسیون در نظر گرفته شود.

Chivian و Torabinejad (۶)، MTA را که یک سمان با بیس کلسیم سیلیکات است، برای اپکسیفیکاسیون یک جلسه‌ای توصیه کردند. MTA یک ماده‌ی زیست‌سازگار با بافت‌های اطراف ریشه است (۷) که می‌تواند یک سیل اپیکالی مؤثری را در دندان‌های با آپکس باز ایجاد کند (۸).

در سال‌های اخیر، سرامیک سرد توسط Modaresi و Hemati (۹) در دانشگاه علوم پزشکی یزد معرفی شد. این ماده که ترکیب اصلی آن کلسیم هیدروکساید است به علت سختی اولیه‌ی آن که در طی ۱۵ دقیقه در حضور رطوبت به دست می‌آید، می‌تواند برای اپکسیفیکاسیون یک جلسه‌ای به کار رود. همچنین سختی نهایی آن بعد از ۲۴ ساعت به دست می‌آید.

توانایی سیل کردن و تطابق لبه‌ای سرامیک سرد، توسط روش‌های متفاوت بررسی شده به طوری که سیل بهتری نسبت به گلاس آینومر و آمالگام دارد؛ همچنین به عنوان سد اپیکالی، لیکچ کمتری نسبت به کلسیم هیدروکساید دارد. در بررسی تطابق لبه‌ای سرامیک سرد و MTA با استفاده از میکروسکوپ الکترونی به عنوان ماده‌ی رتروگرید، هر دو ماده تطابق لبه‌ای مشابه داشتند اما این تطابق بین سطحی در سرامیک سرد کمی بالاتر بود (۱۰).

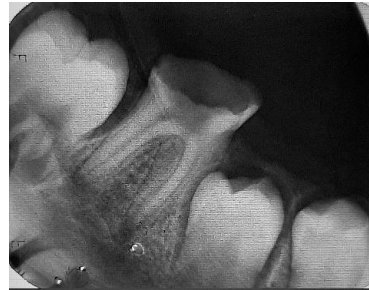در مطالعه‌ای دیگر نشان داده شد که در محیط آلوده به خون، سرامیک سرد توانایی بیشتری برای ایجاد سیل اپیکالی نسبت به MTA دارد و در محیط خشک یا آلوده به بزاق خصوصیات سیل آن‌ها مشابه است (۱۱).

هدف این گزارش مورد، ارائه‌ی درمان موفق اپکسیفیکاسیون با سرامیک سرد در مولر اول دائمی نابالغ سمت چپ پایین و مقایسه‌ی موفقیت آن با اپکسیفیکاسیون مولر اول دائمی سمت مقابل با MTA بود.

شرح مورد

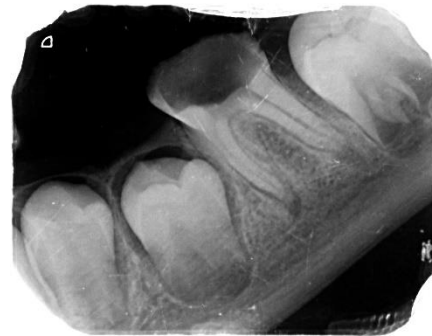بیمار پسر ۹ ساله بود که با شکایت «خرابی دندان‌ها» مراجعه کرد. وی از نظر جسمی سالم بود و در تاریخچه‌ی پزشکی، بیماری زمینه‌ای یا سیستمیکی ذکر نشد. بیمار، دارویی مصرف نمی‌کرد. در تاریخچه‌ی دندان‌پزشکی، درد خود به خود به مدت چند ماه در هر دو سمت فک پایین توسط بیمار و والدین گزارش شد که یک ماه قبل از مراجعه، درد قطع شده بود. در معاینه‌ی خارج دهانی، مورد غیر طبیعی مشاهده نگردید. در معاینه‌ی داخل دهانی، پوسیدگی شدید دندان‌های مولر اول دائمی چپ و راست فک پایین به طوری که حفره‌ی پالپ به محیط دهان اکسپوز بود، مشاهده شد. پاسخ بیمار به تست‌های سرما، گرما و الکتریکی پالپ، منفی بود. در بررسی پرپودنتال، عمق پروب اطراف هر دو دندان نرمال بود و لقی مشاهده نگردید. با بررسی رادیوگرافی اولیه، هر دو مولر آپکس ریشه‌های مزایل بسته شده بود ولی آپکس ریشه‌های دیستال باز بودند (شکل ۱، ۲).

گردید. کانال‌های مزیالی با گوتاپرکا شماره‌ی ۲۵ با تیپر ۲ درصد پر شدند. سیلر مورد استفاده (Dentsply AH-26) (Maillifer, Switzerland) بود. سپس گلاس آینومر نوری (GC, Japan) بر روی کانال‌ها در حفره‌ی دسترسی قرار داده شد و دندان تحت درمان با Stainless Steel Crown (MIB, South Korea) شماره‌ی ۴ با استفاده از گلاس آینومر سلف کیور (GC, Japan) قرار گرفت.



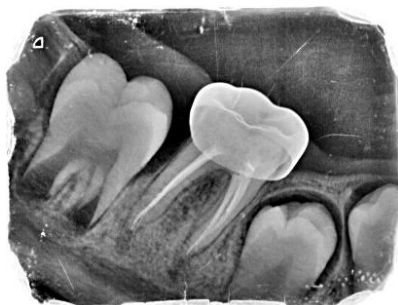شکل ۱: مولر اول سمت راست

در جلسه‌ی سوم بی‌حسی موضعی سمت چپ پایین با روش قبلی به دست آمد و دندان مولر اول دائمی با رابردم ایزوله گردید و حفره‌ی دسترسی تهیه شد. دندان دارای ۵ کانال شامل سه کانال مزیالی و دو کانال دیستالی بود. آماده‌سازی ریشه‌ی دندان مانند جلسه‌ی اول بود. به علت عدم وجود ضایعه در رادیوگرافی اولیه، در یک سوم اپیکال کانال‌های دیستالی سرامیک سرد (سرو جاوید مدرس، ایران) طبق دستور کارخانه‌ی سازنده قرار گرفت و پس از ۱۵ دقیقه که زمان ست شدن اولیه‌ی این دندان است، مابقی کانال‌ها با گوتا پرکا پر شد. کانال‌های مزیالی با گوتا پرکا شماره‌ی ۲۵ با تیپر ۲ درصد پر شدند. سپس گلاس آینومر نوری بر روی کانال‌ها در حفره‌ی دسترسی قرار داده شد و دندان تحت درمان با SSC شماره‌ی ۴ با استفاده از گلاس آینومر سلف کیور قرار گرفت.



شکل ۲: مولر اول سمت چپ

در پیگیری ۶ و ۱۲ ماه دندان تحت درمان با MTA، علائم کلینیکی مشاهده نشد و در پیگیری رادیوگرافی بعد از ۱۲ ماه، ضایعه در ریشه‌ی مزیالی دندان مولر سمت راست بهبود یافت (شکل ۳، ۴). در پیگیری ۶ و ۱۲ ماهه، دندان تحت درمان با سرامیک سرد فاقد علائم کلینیکی و رادیوگرافی بود (شکل ۵، ۶).



شکل ۳: پیگیری ۶ ماهه

در جلسه‌ی اول بی‌حسی موضعی سمت راست فک پایین با روش بلاک آلئولار تحتانی و لانگ باکال با کارپول لیدوکائین ۲ درصد و اپی‌نفرین ۱/۸۰۰۰۰ (داروپخش، ایران) به دست آمد. دندان مولر اول دائمی توسط رابردم ایزوله گردید و حفره‌ی دسترسی تهیه شد. دندان دارای ۵ کانال شامل سه کانال مزیالی و دو کانال دیستالی بود. کانال‌ها با فایل روتاری protaper (Dentsply Maillifer, Switzerland) از S2 تا F2 و شستشوی فراوان با نرمال‌سالین (داروپخش، ایران) و هیپوکلریت سدیم ۱/۵ درصد (مروابن، ایران) آماده شدند. به علت وجود ضایعه در ریشه‌ی مزیالی دندان تحت درمان با کلسیم هیدروکساید (گلچای، ایران) با قوام خامه‌ای به مدت یک هفته قرار گرفت. دندان تا جلسه‌ی بعدی با cavite (گلچای، ایران) پانسما گردید. در جلسه‌ی دوم، بی‌حسی مانند جلسه‌ی اول تزریق گردید و رابردم بسته شد. بعد از شستشوی فراوان با نرمالین‌سالین، یک سوم اپیکال کانال‌های دیستال MTA (Angelous, Brazil) قرار داده شد. پس از ۱۰ دقیقه که زمان لازم برای ست شدن اولیه این نوع MTA است مابقی کانال با گوتا پرکا (Diadent, South Korea) پر

سد اپیکالی را در زمان کمتری فراهم کند درمان‌ها به سمت این ماده پیش رفت. MTA ماده‌ای با خاصیت ضد میکروبی، زیست‌سازگار، حلالیت کم و دارای رادیوآپسیتی خوب است. با این وجود از معایب آن، زمان طولانی سخت شدن اولیه و تغییر رنگ در تاج دندان تحت درمان می‌باشد (۳).

سرامیک سرد که در سال ۲۰۰۰ معرفی شد، ماده‌ای با بیس کلسیم هیدروکساید است که به علت خصوصیات فیزیکی مناسب از جمله زمان کوتاه ۱۵ دقیقه‌ای برای سخت شدن اولیه می‌تواند برای اپکسیفیکاسیون یک جلسه‌ای استفاده شود (۱۳).

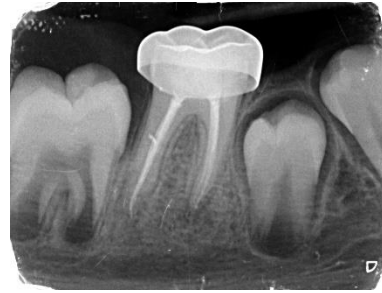مطالعات مختلفی ویژگی‌های این ماده را مورد بررسی قرار داده‌اند. در مطالعه‌ای که به بررسی سیل اپیکالی سرامیک سرد در مقایسه با گلاس آینومر پرداخت، سرامیک سرد ریزش کمتری نشان داد (۱۴).

در مطالعه‌ی دیگری توانایی سیل کردن این ماده در مقایسه با کلسیم هیدروکساید بررسی شد و نتیجه به دست آمده حاکی از ریزش کمتر سرامیک سرد نسبت به کلسیم هیدروکساید بود (۱۵).

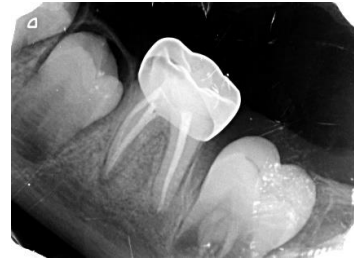در یک مطالعه که میزان سیل دو ماده‌ی سرامیک سرد و MTA بررسی شد، نشان داد که سرامیک سرد، توانایی سیل بهتری در محیط آلوده به خون نسبت به MTA دارد و در محیط آلوده به بزاق و خشک، توانایی سیل این دو ماده برابر بود (۱۱). در مطالعات مختلف نشان داده شد که سرامیک سرد، ماده‌ای زیست‌سازگار با بافت بوده و سمیت آن از ماده‌ی IRM کمتر می‌باشد (۱۰).

در یک گزارش مورد که اپکسیفیکاسیون در دندان قدامی بالا در بیماری ۱۰ ساله انجام شده بود، موفقیت در درمان با سرامیک سرد ذکر شد (۱۶).

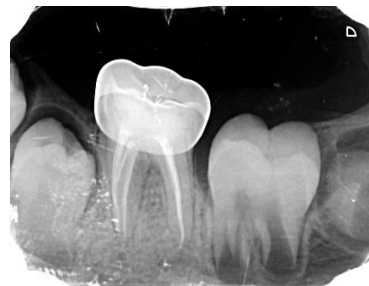در این گزارش مورد با توجه به اینکه هر دو دندان مولر اول دائمی پایین نکرورز بودند و آپکس ریشه‌های دیستالی آن‌ها باز بود، تصمیم به درمان اپکسیفیکاسیون در ریشه‌های دیستال و درمان اندو در ریشه‌های مزایل گرفتیم. از ویژگی‌های این گزارش مورد این است که در یک بیمار با



شکل ۴: پیگیری ۱۲ ماهه



شکل ۵: پیگیری ۶ ماهه



شکل ۶: پیگیری ۱۲ ماهه

مقاله‌ی حاضر حاصل طرح پژوهشی به شماره‌ی ۵۴۷۵۹ و دارای کد اخلاق به شماره‌ی IR.MUI.RESEARCH.REC.1399.825 می‌باشد.

بحث

درمان اپکسیفیکاسیون در دندان‌های نکرورزه دائمی نابالغ، یک روش اندودنتیک برای دستیابی به سد اپیکالی می‌باشد (۳). برای سال‌ها، اپکسیفیکاسیون با کلسیم هیدروکساید، متداول‌ترین روش برای رسیدن به چنین هدفی بود. از معایب کلسیم هیدروکساید، زمان طولانی برای به دست آمدن سد اپیکالی توسط آن و امکان از دست رفتن همکاری کودک، سیل اپیکالی غیر قابل پیش‌بینی و ریسک شکستگی ریشه به دلیل نازکی دیواره‌هاست (۱۲). با معرفی MTA که می‌تواند

آوردیم تحقیقات و مطالعات انسانی بیشتری در رابطه با این ماده صورت گیرد تا بتوان آن را جایگزین MTA در درمان‌های اپکسیفیکاسیون کنیم.

نتیجه‌گیری

با توجه به شواهد موجود، درمان اپکسیفیکاسیون با سرامیک سرد می‌تواند به اندازه‌ی MTA در دندان‌های نابالغ مؤثر در نظر گرفته شود.

سپاسگزار

از همکاری دانشکده‌ی دندان پزشکی دانشگاه علوم پزشکی اصفهان جهت همکاری با این طرح نهایت تشکر را داریم. مقاله‌ی حاضر، حاصل طرح پژوهشی به شماره‌ی ۵۴۷۵۹ و دارای کد اخلاق به شماره IR.MUI.RESEARCH.REC.1399.825 می‌باشد.

دندان‌ها در شرایط مشابه، سرامیک سرد را با MTA مقایسه کرده‌ایم. پاک‌سازی کانال توسط فایل‌های روتاری با در نظر گرفتن برداشت حداقل عاج که ساختار ریشه تضعیف نشود انجام شد. شستشو با نرمال‌سالین و هیپوکلریت سدیم انجام گرفت. برای درمان دندان راست پایین از MTA و برای درمان دندان چپ پایین از سرامیک سرد استفاده شد و سپس از SSC برای آن‌ها استفاده گردید. در پیگیری ۱۲ ماهه، هر دو دندان دارای فانکشن، بدون هیچ علائم رادیوگرافی و کلینیکی بودند که این مسئله نشان دهنده‌ی دستیابی به هدف اصلی و موفقیت در درمان می‌باشد.

با توجه به محدودیت‌های اخلاقی و عدم امکان تأیید هیستولوژی در نمونه‌های انسانی، بررسی کیفیت ترمیم در مطالعات انسانی توصیه می‌شود. پیشنهاد می‌شود به علت هزینه‌ی بالاتر MTA، با توجه به نتایج مثبتی که از سرامیک سرد در این گزارش مورد به دست

References

1. Diogenes AR, Ruparel NB, Teixeira FB, Hargreaves KM. Translational science in disinfection for regenerative endodontics. *J Endod* 2014; 40(4): S52-7.
2. Felipe W, Felipe MCS, Rocha MJC. The effect of mineral trioxide aggregate on the apexification and periapical healing of teeth with incomplete root formation. *Int Endod J* 2006; 39(1): 2-9.
3. Simon S, Rilliard F, Berdal A, Machtou P. The use of mineral trioxide aggregate in one-visit apexification treatment: a prospective study. *Int Endod J* 2007; 40(3): 186-97.
4. Kumar H, Al-Ali M, Parashos P, Manton DJ. Management of 2 teeth diagnosed with dens invaginatus with regenerative endodontics and apexification in the same patient: a case report and review. *J Endod* 2014; 40(5): 725-31.
5. Soares J, Santos S, César C, Silva P, Sá M, Silveira F, et al. Calcium hydroxide induced apexification with apical root development: a clinical case report. *Int Endod J* 2008; 41(8): 710-9.
6. Torabinejad M, Chivian N. Clinical applications of mineral trioxide aggregate. *J Endod* 1999; 25(3): 197-205.
7. Sarkar N, Caicedo R, Ritwik P, Moiseyeva R, Kawashima I. Physicochemical basis of the biologic properties of mineral trioxide aggregate. *J Endod* 2005; 31(2): 97-100.
8. Albadri S, Chau YS, Jarad F. The use of mineral trioxide aggregate to achieve root end closure: three case reports. *Dent Traumatol* 2013; 29(6): 469-73.
9. Akhavan A, Shafiei Rad ES, Mehdizadeh M, Mousavi SB, Modaresi J. Radiopacity evaluation of a new root-end filling material (NREFM) with two types of radiopacifiers in comparison to pro-root MTA and Portland cement. *J Isfahan Dent Sch* 2012; 8(3): 221-8. [In Persian].
10. Modaresi J, Hemati HR. The cold ceramic material. *Dent Res J (Isfahan)* 2018; 15(2): 85-8.
11. Hashemini SM, Loriaei Nejad SL, Dianat O, Modaresi J, Mahjour F. Comparing the sealing properties of mineral trioxide aggregate and an experimental ceramic based root end filling material in different environments. *Indian J Dent Res* 2013; 24(4): 474-7.
12. Andreasen JO, Farik B, Munksgaard EC. Long-term calcium hydroxide as a root canal dressing may increase risk of root fracture. *Dent Traumatol* 2002; 18(3): 134-7.

13. Modaresi J, Talakoob M. Comparison of two root-end filling materials. J Isfahan Dent Sch 2015; 11(5): 386-79. [In Persian].
14. Modaresi J, Aghili H. Sealing ability of a new experimental" cold ceramic" material compared to glass ionomer. J Clin Dent 2006; 17(3): 64-6.
15. Modaresi J, Bahrololoomi Z, Astaraki P. In vitro comparison of the apical microleakage of laterally condensed gutta percha after using calcium hydroxide or cold ceramic as apical plug in open apex teeth. J Dent 2006; 7(1,2): 63-9.
16. Modaresi J, Mirzaeeian A, Almodaresi Z, Mousavi R. Apexification of an immature tooth with cold ceramic: A case report. J Isfahan Dent Sch 2020; 16(3): 345-51. [In Persian].