

## Characteristics of Juxta-apical Radiolucency as Risk Factor of Inferior Alveolar Injury

Mahvash Hasani<sup>1</sup> 

Nasim Razavi<sup>2</sup> 

Motahareh Zarifi<sup>3</sup> 

1. **Corresponding Author:** Assistant Professor, Department of Oral and Maxillofacial Radiology, School of Dentistry, Shiraz University of Medical Sciences, Shiraz, Iran.

**Email:** hasani\_m@sums.ac.ir

2. Postgraduate Student, Oral and Maxillofacial Radiology, School of Dentistry, Shiraz University of Medical Sciences, Shiraz, Iran.

3. Dentist, School of Dentistry, Shiraz University of Medical Sciences, Shiraz, Iran.

### Abstract

**Introduction:** Juxta-apical radiolucency (JAR) is introduced as a new risk factor for inferior alveolar nerve (IAN) injury; following the removal of the third molar. Thus, the aim of the present study was to examine the relationship of JAR to IAN, cortical plates, and its position with regards to IAN and tooth angulation.

**Materials & Methods:** The present case-control study comprising a sample of 545 Cone Beamed CT scans of mandibular third molars examined 75 JAR cases and 75 control teeth. The relationship of JAR to IAN, its position with regards to IAN, lingual cortical plate thinning, teeth position and angulation were investigated. Descriptive analyses, chi-square and fisher exact tests were performed with a value of 0.05 considered significant.

**Results:** Mesioangular teeth were the most common in both groups. Based on tooth angulation, no significant difference was detected between case and control groups ( $p$  value = 0.346). There was no significant difference between the two groups, with regards to JAR and tooth proximity to IAN ( $p$  value = 0.578). Although, the most prevalent position in the JAR group was lingual and superior in the control group, but no significant difference was observed between them ( $p$  value = 0.122). Most cases of JAR (84.0%) and most cases of control group (77.3%) showed some degree of cortical thinning. Based on this, no significant difference was present between the JAR and control groups ( $p$  value = 0.626).

**Conclusion:** JAR is generally in contact with mandibular canal and some degree of cortical thinning manifest in most of these cases. These findings suggest a possible increase in the risk of nerve injury during surgical removal of third molars.

**Key words:** Mandibular nerve, Third molar, Cone-beam computed tomography.

**Received:** 05.05.2021

**Revised:** 11.08.2021

**Accepted:** 11.09.2021

**How to cite:** Hasani M, Razavi N, Zarifi M. Characteristics of Juxta-apical Radiolucency as Risk Factor of Inferior Alveolar Injury. J Isfahan Dent Sch 2022; 17(4): 343-350.

## ویژگی‌های رادیولوسنسی مجاور اپیکال به عنوان عامل خطر آسیب به عصب آلوئولار تحتانی

۱. نویسنده مسؤل: استادیار، گروه رادیولوژی دهان، فک و صورت، دانشکده‌ی دندان پزشکی، دانشگاه علوم پزشکی شیراز، شیراز، ایران.  
Email: hasani\_m@sums.ac.ir
۲. دستیار تخصصی، گروه رادیولوژی دهان، فک و صورت، دانشکده‌ی دندان پزشکی، دانشگاه علوم پزشکی شیراز، ایران.
۳. دندان پزشکی، دانشکده‌ی دندان پزشکی، دانشگاه علوم پزشکی شیراز، شیراز، ایران.

مهوش حسنی<sup>۱</sup> IDنسیم رضوی<sup>۲</sup> IDمطهره ظریفی<sup>۳</sup> ID

## چکیده

**مقدمه:** رادیولوسنسی اپیکال مجاور JAR (Juxta-apical radiolucency)، به عنوان یک عامل خطر جدید آسیب به عصب آلوئولار تحتانی؛ بعد از خارج کردن مولر سوم مطرح است. هدف از مطالعه‌ی حاضر، بررسی ارتباط JAR با عصب (Inferior alveolar nerve canal) IAN، صفحه‌ی کورتیکال، موقعیت آن نسبت به IAN و زاویه‌ی دندان بود.

**مواد و روش‌ها:** در مطالعه‌ی مورد-شاهدی حاضر، از تعداد ۵۴۵ نمونه‌ی سی‌تی با دسته‌ی اشعه‌ی مخروطی (Cone-beam computed tomography) از دندان مولر سوم فک پایین، ۷۵ مورد JAR و ۷۵ مورد شاهد بررسی گردید. رابطه‌ی JAR با عصب آلوئولار تحتانی، موقعیت JAR نسبت به IAN، نازک‌شدگی صفحه‌ی کورتیکال لینگوال، موقعیت دندان و زاویه‌ی آن مورد بررسی قرار گرفت. تجزیه و تحلیل توصیفی به کمک آزمون‌های Fisher's exact test و Chi-square در سطح معنی‌داری (p value = ۰/۰۵) تجزیه و تحلیل گردید.

**یافته‌ها:** مزیوانگولار، شایع‌ترین موقعیت دندانی در هر دو گروه بود. از نظر زاویه‌ی دندان، تفاوت معنی‌داری میان دو گروه مشاهده نشد (p value = ۰/۳۴۶). هیچ‌گونه اختلاف معنی‌داری میان دو گروه بر اساس JAR و مجاورت دندان با IAN مشاهده نشد (p value = ۰/۵۷۸). اگرچه شایع‌ترین موقعیت در گروه JAR لینگوال و در گروه شاهد فوقانی بود، اما تفاوت معنی‌داری میان آن‌ها مشاهده نشد (p value = ۰/۱۲۲). اغلب نمونه‌ها در هر دو گروه JAR (۸۴ درصد) و شاهد (۷۷/۳ درصد) دچار درجاتی از نازک‌شدگی کورتیکال لینگوال بودند. بر این اساس، تفاوت معنی‌داری میان دو گروه JAR و شاهد مشاهده نشد (p value = ۰/۶۲۶).

**نتیجه‌گیری:** در بیشتر موارد JAR با IAN در تماس است و درجاتی از نازک‌شدگی کورتیکال نیز دیده می‌شود. این یافته‌ها بیانگر احتمال افزایش خطر آسیب عصبی هنگام بیرون کشیدن دندان‌های آسیای سوم می‌باشد.

**کلید واژه‌ها:** عصب مندیبولار، مولر سوم، توموگرافی کامپیوتری با دسته‌ی اشعه‌ی مخروطی.

تاریخ پذیرش: ۱۴۰۰/۰۶/۲۰

تاریخ اصلاح: ۱۴۰۰/۰۵/۲۰

تاریخ ارسال: ۱۴۰۰/۰۲/۱۵

استناد به مقاله: حسنی مهوش، رضوی نسیم، ظریفی مطهره. ویژگی‌های رادیولوسنسی مجاور اپیکال به عنوان عامل خطر آسیب به عصب آلوئولار تحتانی. مجله دانشکده دندان پزشکی اصفهان. ۱۴۰۰؛ ۱۷(۴): ۳۴۳-۳۵۰.

## مقدمه

دندان‌های مولر سوم فک پایین، آسیب‌پذیرترین دندان‌ها هستند (۱). خارج کردن مولر سوم روییده یا نهفته‌ی فک پایین، از شایع‌ترین جراحی‌های دندان‌ی-آلوئولاری است (۲). مولر سوم فک پایین به ساختارهای مهمی چون عصب آلوئولار تحتانی و عصب زبانی نزدیک است، اما عمده‌ی نگرانی جراحان متوجه آسیب عصب آلوئولار تحتانی است. شیوع نوروپاتی عصب آلوئول تحتانی در جراحی مولر سوم فک پایین در ۱-۲۰ درصد موارد موقت و در ۰-۳/۶ درصد دائمی گزارش شده است (۳، ۴).

مطالعات نشان داده‌اند که در ارزیابی احتمال آسیب به عصب آلوئولار تحتانی پس از خارج کردن دندان، می‌توان از رادیوگرافی برای تعیین موقعیت مولر سوم فک پایین نسبت به کانال عصب آلوئولار تحتانی استفاده کرد (۵-۸). هفت علامت رادیوگرافیک، میزان آسیب به عصب آلوئولار تحتانی را افزایش می‌دهد. گمان می‌رود تیرگی ریشه‌ها، انحراف کانال و قطع خط سفید کانال، قوی‌ترین پیش‌بینی‌کننده‌های نقص حسی-عصبی باشند (۹).

رادیولوسنسی اپیکال مجاور (JAR)، به عنوان یک پیش‌بینی‌کننده‌ی جدید، ناحیه‌ی کاملاً مشخصی از رادیولوسنسی است که حالت اپیکال یا جانبی نسبت به ریشه‌ی مولر سوم فک پایین دارد (۴).

Umar و همکاران (۱۰) در سال ۲۰۱۰ نشان دادند که JAR فضای بزرگی از استخوان اسفنجی است که روی کانال آلوئول تحتانی قرار گرفته، اما همواره در تماس با آن نیست. برخی محققان اظهار داشته‌اند که نازک‌شدگی صفحه‌ی کورتیکال می‌تواند عامل پارستزی پس از خارج کردن مولر سوم باشد (۸، ۹).

Nascimento و همکاران (۱۱) در دو مقاله چنین نتیجه‌گیری کردند که خود JAR، ماهیتاً عامل خطر آسیب به عصب آلوئولار تحتانی پس از جراحی مولر سوم است (۱۲). بحث و گفتگو پیرامون ماهیت JAR و احتمال تأثیر آن در آسیب آلوئول تحتانی همچنان جریان دارد، هر چند

مطالعات انجام شده دارای محدودیت‌هایی چون استفاده از رادیوگرافی پانورامیک (۹، ۱۳) و نبودن گروه شاهد در مطالعات می‌باشند (۹، ۱۴). فرضیه‌ی صفر در مطالعه‌ی حاضر مبنی بر عدم ارتباط JAR با IAN است و JAR به عنوان عامل خطر آسیب به IAN در نظر گرفته نمی‌شود. بنابراین هدف از پژوهش حاضر، بررسی دقیق رابطه‌ی میان JAR با عصب آلوئولار تحتانی (IAN) و صفحات کورتیکال و موقعیتش نسبت به IAN بود.

## مواد و روش‌ها

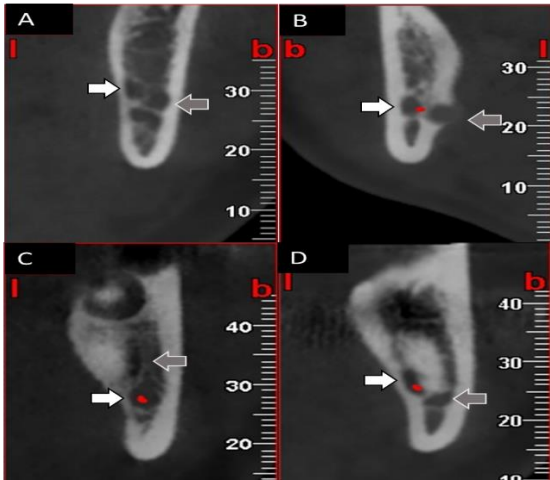
در مطالعه‌ی مورد-شاهدی حاضر، ۵۴۵ بیمار مراجعه‌کننده به دانشکده‌ی دندان‌پزشکی دانشگاه علوم پزشکی شیراز جهت خارج کردن مولر سوم فک پایین که CBCT آن‌ها در پایگاه داده‌ای بخش رادیولوژی فک و صورت در سال‌های ۱۳۹۷-۱۳۹۸ ثبت شده بود، به عنوان جمعیت تحت مطالعه به روش نمونه‌گیری تصادفی ساده انتخاب شدند.

بیمارانی که حداقل دارای یک مولر سوم فک پایین بودند و هنگام انجام درمان ۱۸ سال یا بیشتر داشتند، وارد مطالعه شدند. بیمارانی که مولرهای سوم فک پایین آن‌ها با ضایعات پوسیدگی فعال گسترش‌یافته به داخل عاج، ترمیم عمده، درمان ریشه، ضایعات پری‌اپیکال، کیست، تومور و سابقه‌ی آسیب همراه بود، از مطالعه خارج شدند. علاوه بر این، افراد دارای مولر سوم فک پایین با علایم دیگری از آسیب IAN در رادیوگرافی و بیمارانی که ریشه‌ی دندان آن‌ها به طور کامل تشکیل نشده بود نیز حذف شدند. بنابراین ۳۳۲ بیمار به عنوان حجم نمونه‌ی نهایی در نظر گرفته شدند. تعداد ۷۵ دندان با JAR و ۷۵ دندان بدون JAR به عنوان گروه شاهد به طور تصادفی انتخاب شدند.

CBCTها به کمک سیستم مبتنی بر آشکارساز صفحه‌ی تخت (Flat panel detector) تهیه شد.

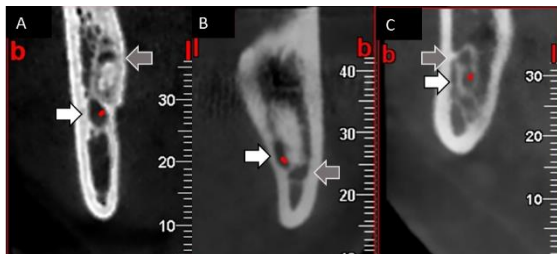
(NewTom VGi, QR SRL Company, Verona, Italy). بیماران با استفاده از پلن فرانکفورت به صورت موازی با کف زمین قرار داده شدند.

در گروه شاهد، محل قرارگیری آپکس ریشه‌ی دندان با توجه به کانال فک پایین ثبت گردید.



شکل ۲: موقعیت JAR (فلش خاکستری) نسبت به IAN (فلش سفید)، باکال (A)، لینگوال (B)، فوقانی (C) و تحتانی (D).

رابطه‌ی JAR با IAN در سه دسته‌ی مجزا در ارتباط با IAN بدون حفظ صفحه‌ی کورتیکال و در تماس با IAN با حفظ صفحه‌ی کورتیکال گزارش شد (شکل ۳).



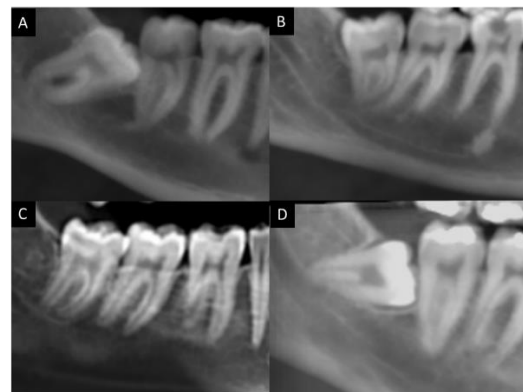
شکل ۳: رابطه‌ی JAR (فلش خاکستری) و IAN (فلش سفید). دور از هم (A)، در تماس با هم بدون حفظ بوردر کورتیکال (B)، در تماس با هم با حفظ بوردر کورتیکال (C).

نازک‌شدگی صفحه‌ی کورتیکال لینگوال در منطقه‌ی JAR طبق روش پیشنهادی Kapila و همکاران (۱۶) ثبت گردید. به طور خلاصه، ضخامت بخش صفحه‌ی کورتیکال نزدیک به JAR با عناوین J1، J2، J3 و J4 مشخص شد (شکل ۴).

J0: به عنوان صفحه‌ی کورتیکال کاملاً سالم با ضخامت نرمال می‌باشد.

متغیرهای تهیه‌ی اسکن بدن شرح بود: کیلو ولتاژ ۱۱۰، زمان تابش ۱/۸ ثانیه و زمینه‌ی مشاهده (Field of View)  $5 \times 10$  سانتی‌متر. میدان دید، مولر سوم فک پایین و ساختارهای اطراف آن را در بر می‌گرفت و اندازه‌ی و کسل برابر با ۰/۳ میلی‌متر با فاصله‌ی میان‌برشی ۰/۳ میلی‌متر بود. تصاویر CBCT با نسخه‌ی ۸ نرم‌افزار NNT-Viewer زیر نور کم بررسی شد. امکان استفاده از ابزارهای تنظیم تصویر همچون بزرگ‌نمایی، روشنایی و کنتراست مهیا بود. CBCTها توسط دو ناظر بررسی و مواردی با و بدون JAR انتخاب شدند. اختلاف نظر میان ناظران با بحث تا رسیدن به اجماع بر طرف گردید.

مولرهای سوم فک پایین در سه بعد آگزیتال، ساژیتال و کروئال اصلاح شده در تصاویر CBCT مورد بررسی قرار گرفتند. ناظران در جستجوی JAR به عنوان منطقه‌ای کاملاً رادیولوسنت بودند که در موقعیت آپیکال یا جانبی ریشه باشد. تصاویر CBCT اصلاح شده‌ی ساژیتال بر اساس طبقه‌بندی Winter (۱۵)، از نظر موقعیت قرارگیری دندان به صورت عمودی، افقی، مزیانگولار یا دیستوانگولار ارزیابی شدند (شکل ۱).



شکل ۱: طبقه‌بندی دندان‌های مولر سوم بر اساس جهت و زاویه‌ی قرارگیری آن‌ها: مزیانگولار (A)، دیستوانگولار (B)، عمودی (C)، افقی (D).

محل قرارگیری JAR نسبت به کانال فک پایین، تحت عناوین باکالی، لینگوالی، فوقانی یا تحتانی ثبت شد (شکل ۲).

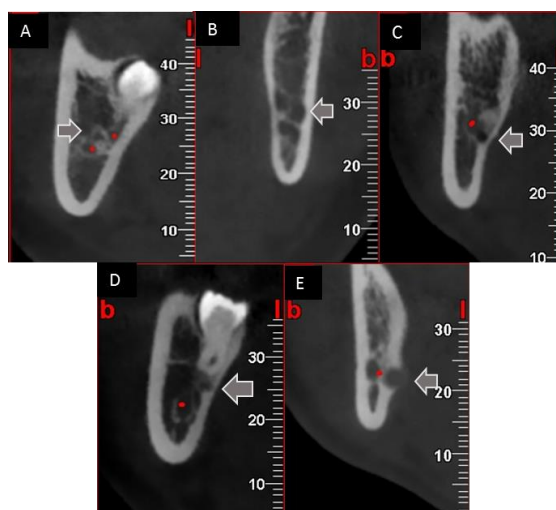
کمیته‌ی اخلاق دانشگاه علوم پزشکی شیراز تأیید شده است (کد اخلاق IR.SUMS.DENTAL.REC.1399.041). از همه‌ی بیماران جهت استفاده‌ی احتمالی از تصاویر آن‌ها قبل از تهیه‌ی CBCT، رضایت آگاهانه اخذ گردیده است.

### یافته‌ها

از ۳۳۲ نفر جمعیت تحت مطالعه، ۶۱ (۱۸/۳۷ درصد) بیمار و ۷۵ مولر سوم فک پایین (۱۳/۷۶ درصد) دارای JAR بودند. تعداد ۱۴ بیمار (۲۲/۹۵ درصد) دارای JAR دو طرفه و تعداد ۷۵ مولر سوم فک پایین (متعلق به ۵۶ بیمار) فاقد JAR بودند که به عنوان گروه شاهد انتخاب شدند. ارتباط با متغیرهای مختلف در جدول ۱ آورده شده است.

با توجه به توزیع جنسیتی، اختلاف معنی‌داری در خصوص فراوانی JAR میان دو گروه وجود داشت. شیوع JAR در زنان به طور معنی‌داری بیشتر از مردان بود ( $p \text{ value} = ۰/۰۳۷$ ). از نظر میانگین سنی رابطه‌ی معنی‌داری بین دو گروه وجود نداشت ( $p \text{ value} = ۰/۰۳۷$ ). وضعیت میوآنکولار شایع‌ترین مورد در هر دو گروه بود. از نظر زاویه‌ی دندان تفاوت معنی‌داری میان دو گروه مشاهده نشد ( $p \text{ value} = ۰/۳۴۶$ ). در گروه مورد، تعداد ۵۱ JAR (۶۸ درصد) در ارتباط با IAN بدون بوردر کورتیکال، ۱۷ JAR (۲۲/۷ درصد) در تماس مستقیم با IAN با حفظ بوردر کورتیکال و تنها ۷ JAR (۹/۳ درصد) کاملاً با IAN فاصله داشت. در گروه شاهد، اپکس ۵۶ دندان (۷۴/۷ درصد) در ارتباط با IAN بدون بوردر کورتیکال، ۱۲ مورد (۱۶ درصد) در تماس مستقیم با IAN با حفظ بوردر کورتیکال و ۷ مورد (۹/۳ درصد) کاملاً از آن جدا بود. هیچ‌گونه اختلاف معنی‌داری میان دو گروه بر اساس JAR و مجاورت دندان با IAN مشاهده نشد ( $p \text{ value} = ۰/۵۷۸$ ). بر اساس مشاهدات موقعیت JAR نسبت به IAN بررسی شد. اگر چه شایع‌ترین موقعیت در گروه JAR لینگوال و در گروه شاهد فوقانی بود، اما تفاوت معنی‌داری میان آن‌ها مشاهده نشد ( $p \text{ value} = ۰/۱۲۲$ ).

- J1: ضخامت صفحه‌ی کورتیکال باقی‌مانده، سه چهارم حداکثر ضخامت آن می‌باشد.  
 J2: ضخامت صفحه‌ی کورتیکال باقی‌مانده، نصف حداکثر ضخامت آن می‌باشد.  
 J3: ضخامت صفحه‌ی کورتیکال باقی‌مانده، یک چهارم حداکثر ضخامت آن می‌باشد.  
 J4: صفحه‌ی کورتیکال باقی‌مانده سوراخ شده است.



شکل ۴: طبقه‌بندی نازک‌شدگی کورتکس لینگوال؛ J۰ (A)، J۱ (B)، J۲ (C)، J۳ (D)، J۴ (E).

در گروه شاهد، به جای JAR، اثرات آپکس دندان روی صفحات کورتیکال در نظر گرفته شد.

در این مطالعه از آزمون‌های Chi-square و Fisher's exact test برای ارزیابی رابطه‌ی میان JAR با IAN، زاویه‌ی دندان، نازک‌شدگی کورتیکال، موقعیت JAR نسبت به IAN و جنسیت در دو گروه مورد و شاهد استفاده شد. از آزمون Independent t-test برای مقایسه‌ی سنی گروه‌های مورد و شاهد و از نرم‌افزار SPSS نسخه‌ی ۲۶ (version 26, IBM Corporation, Armonk, NY) جهت تجزیه و تحلیل داده‌ها استفاده گردید. سطح معنی‌داری در نظر گرفته شد ( $p \text{ value} < ۰/۰۵$ ).

مقاله‌ی حاضر حاصل پایان‌نامه‌ی دانشجویی با شماره‌ی ۲۰۸۷۹ در دانشگاه علوم پزشکی شیراز می‌باشد و توسط

نازک‌شدگی کورتیکال- لینگوال بودند. بر این اساس، تفاوت معنی‌داری میان دو گروه JAR و شاهد مشاهده نشد (p value = ۰/۶۲۶).

وضعیت نازک‌شدگی کورتیکس لینگوال گروه شاهد در جدول ۱ آورده شده است. اغلب نمونه‌ها در هر دو گروه JAR (۸۴ درصد) و شاهد (۷۷/۳ درصد) دچار درجاتی از

جدول ۱: JAR و ارتباط آن با ساختارهای آناتومیک و متغیرهای دندانی در مقایسه با گروه شاهد

p value	گروه شاهد	JAR گروه	متغیرها
۰/۰۳۷	۳۱ (۵۵/۴)	۴۵ (۷۳/۸)	جنس
	۲۵ (۴۴/۶)	۱۶ (۲۶/۲)	تعداد (درصد)
۰/۵۳۷	۲۶/۹۶ ± ۵/۰۲۳	۲۶/۴۳ ± ۴/۳۷۲	سن (میانگین ± انحراف معیار)
۰/۳۴۶	۴۱ (۵۴/۷)	۴۱ (۵۴/۷)	زاویه‌ی دندان
	۷ (۹/۳)	۸ (۱۰/۷)	تعداد (درصد)
	۱۱ (۱۴/۷)	۱۷ (۲۲/۷)	مزیوانگولار
	۱۶ (۲۱/۳)	۹ (۱۲)	عمودی
۰/۵۷۸	۷ (۹/۳)	۷ (۹/۳)	افقی
	۱۲ (۱۶)	۱۷ (۲۲/۷)	مجزا (دور)
	۵۶ (۷۴/۷)	۵۱ (۶۸)	ارتباط با IAN
			تعداد (درصد)
۰/۱۲۲	۳۰ (۴۰)	۱۷ (۲۲/۷)	در ارتباط با حفظ کورتیکس کانال
	۸ (۱۰/۷)	۸ (۱۰/۷)	در ارتباط بدون حفظ کورتیکس کانال
	۱۵ (۲۰)	۲۳ (۳۰/۷)	موقعیت
	۲۲ (۲۹/۳)	۲۷ (۳۶)	تعداد (درصد)
۰/۶۲۶	۱۷ (۲۲/۷)	۱۲ (۱۶)	فوقانی
	۹ (۱۲)	۱۲ (۱۶)	تحتانی
	۲۰ (۲۶/۷)	۲۲ (۲۹/۳)	باکال
	۲۱ (۲۸)	۱۷ (۲۲/۷)	لینگوال
	۸ (۱۰/۷)	۱۲ (۱۶)	J۰
		J۱	نازک‌شدگی کورتیکس لینگوال
		J۲	تعداد (درصد)
		J۳	
		J۴	

## بحث

تنها سه مورد انحراف کانال، تیرگی ریشه و قطع خط سفید IAN مرتبط با آسیب به عصب آلوتولار تحتانی است (۸). JAR به عنوان یک ناحیه‌ی رادیولوژیست با حدود مشخص در مجاورت دندان، اولین بار توسط Renton و همکاران (۴) شناسایی شد. ایشان نشان دادند که JAR و انحراف مسیر کانال IAN ارتباط نزدیکی با آسیب عصبی دارند. با این وجود Kapilla و همکاران (۱۶) در مطالعه‌ای با استناد به تصاویر CBCT به نبود هیچ‌گونه رابطه میان JAR و کانال فک پایین اشاره کردند. به تازگی فرضیه‌ای بدین شرح مطرح شده که JAR همان ناحیه‌ی اولیه در دیسپلازی استخوان

در مطالعه‌ی حاضر، فرضیه‌ی صفر مبنی بر عدم ارتباط JAR با IAN است و JAR به عنوان عامل خطر آسیب به IAN در نظر گرفته نمی‌شود. در تحقیق حاضر حضور JAR و ارتباط آن با نازک‌شدگی صفحه‌ی کورتیکال لینگوال، موقعیت آن نسبت به IAN و مجاورتش با کانال IAN ارزیابی شد. بررسی دقیق رابطه‌ی میان JAR با عصب آلوتولار تحتانی حاکی از رد فرضیه‌ی صفر و بیشترین ارتباط گروه JAR با IAN بود. بررسی‌ها نشان دادند که از میان نشانه‌های دال بر ارتباط نزدیک مولر سوم نهفته‌ی فک پایین با کانال آلوتول تحتانی،

عمدتاً (۵۹/۶ درصد) در موقعیت لینگوال نسبت به IAN دیده شده است. در مطالعه‌ی Kapila و همکاران (۱۷)، بیشترین موقعیت‌ها باکال و فوقانی بود. Yalcin و Artas (۱۴) نیز غالب موقعیت‌ها را فوقانی گزارش کردند. در پژوهش حاضر، بیشترین موقعیت‌ها نسبت به IAN، لینگوالی و باکالی بود.

در تحقیق Yalcin و Artas (۱۴)، ۶۷ درصد از موارد دچار نازک‌شدگی کورتیکال بودند. Kapila و همکاران (۱۶) چنین بیان کردند که شیوع نازک‌شدگی صفحات کورتیکال در موارد دچار JAR به میزان قابل توجهی بالاتر بود (۷۰ درصد در مقابل ۳۷ درصد). ایشان چنین فرض کردند که نازک‌شدگی پس از خارج کردن مولر سوم می‌تواند عامل پارستزی پس از جراحی باشد. در مطالعه‌ی حاضر، ۸۴ درصد از موارد JAR دست کم دارای درجاتی از نازک‌شدگی صفحه‌ی کورتیکال لینگوال بودند و در ۱۶ درصد از موارد این صفحه سوراخ بود؛ حال آن‌که در بررسی حاضر هیچ ارتباط معنی‌داری میان JAR و نازک‌شدگی صفحات کورتیکال مشاهده نشد ( $p \text{ value} = ۰/۶۲۶$ )

حدود ۵۴/۷ درصد از موارد JAR در دندان‌های با موقعیت مزوآنکولار مشاهده شد، هر چند در مقایسه با گروه شاهد اختلاف معنی‌داری نداشت ( $p \text{ value} = ۰/۳۴۶$ ). Kapila و همکاران (۱۷) نیز مزوآنکولار را شایع‌ترین موقعیت گزارش نمودند، هر چند در مطالعه‌ی آن‌ها گروه شاهد برای بررسی معنی‌داری یافته‌ها وجود نداشت. در تحقیق Nascimento و همکاران (۱۳)، غالب موارد JAR در دندان‌هایی دیده شد که در موقعیت عمودی قرار داشتند. Yalcin و Artas (۱۴) نیز در بررسی تصاویر CBCT، موقعیت عمودی را شایع‌ترین زاویه نسبت به JAR گزارش کردند، هر چند پژوهش ایشان شامل گروه شاهد نبود.

محدودیت مطالعه‌ی حاضر عدم دسترسی به اطلاعات کلینیکی بیماران بعد از جراحی دندان عقل می‌باشد؛ لذا پیشنهاد می‌شود در تحقیقات آتی در افراد دارای JAR، وضعیت کلینیکی بیماران بعد از جراحی دندان عقل از لحاظ آسیب به IAN مورد بررسی قرار گیرد.

کانونی است (۱۲). Umar و همکاران (۱۰) چنین اظهار کردند که JAR از قرار گرفتن استخوان بزرگ اسفنجی روی کانال فک پایین ایجاد می‌شود. در مطالعه‌ی Gilvetti و همکاران (۹)، ۵۰ مورد JAR توسط تصاویر پانورامایک تحت بررسی قرار گرفت و پس از دست کم ۱۸ ماه پیگیری هیچ‌گونه پارستزی موقت یا دائمی در آن‌ها مشاهده نشد.

در تحقیق حاضر، در تصاویر CBCT ۱۸/۳۷ درصد از بیماران، JAR مشاهده شد. در دو مطالعه‌ی Nascimento و همکاران (۱۱، ۱۲)، تصاویر CBCT ۱۵/۹ درصد و ۳۲/۶ درصد از بیماران دارای شواهدی از JAR بود. در پژوهش Yalcin و همکاران (۱۴)، تصاویر CBCT ۳۳ درصد از بیماران دارای JAR بود.

در این بررسی، تعداد زنان حاضر در گروه JAR به میزان قابل توجهی بیشتر از مردان بود ( $p \text{ value} = ۰/۰۳۷$ ). بر اساس یافته‌های مطالعه‌ی Nascimento و همکاران (۱۳)، احتمال مشاهده‌ی JAR در زنان تقریباً دو برابر مردان است.

در پژوهش حاضر، غالب موارد (۹۰/۷ درصد) با یا بدون بوردر کورتیکال با IAN در تماس بودند. هم‌راستا با نتایج تحقیق Nascimento و همکاران (۱۱)، بررسی حاضر نشان داد که تنها در ۶/۴ درصد از موارد، JAR از کانال آلونولار تحتانی فاصله داشته و در باقی موارد در تماس با آن بوده است. در مقابل مطالعه‌ی Kapila و همکاران (۱۷) با استفاده از تصاویر CBCT چنین گزارش داد که ۲۸/۵۷ درصد از موارد JAR با IAN در تماس بوده و Yalcin و Artas (۱۴) نیز دریافتند که JAR بیشتر (۷۶/۳ درصد) با فاصله از IAN قرار دارد.

درک موقعیت مکانی JAR از اهمیت خاصی برخوردار است، زیرا ممکن است حین جراحی نیاز به توجه ویژه‌ای داشته باشد (۱۱). قائمی‌نیا و همکاران (۱۸) چنین اظهار داشتند که مسیر لینگوال کانال فک پایین در ناحیه‌ی مولر سوم حساسیت بیشتری نسبت به فشارهای نامطلوب حین جراحی دارد. در بررسی موقعیت JAR، نتایج مختلفی به دست آمده است. Nascimento و همکاران (۱۱) بیان کردند JAR

## نتیجه‌گیری

غالب نمونه‌های گروه رادیولوژی مجاور اپیکال در تماس با عصب آلوئولار تحتانی بودند. فراوانی رادیولوژی مجاور اپیکال در زنان بیشتر از مردان مشاهده گردید. ارتباطی میان رادیولوژی مجاور اپیکال و نازک‌شدگی صفحات کورتیکال مشاهده نشد.

## سپاسگزار

مقاله‌ی حاضر حاصل پایان‌نامه‌ی دانشجویی با شماره‌ی ۲۰۸۷۹ در دانشگاه علوم پزشکی شیراز می‌باشد و توسط کمیته‌ی اخلاق دانشگاه علوم پزشکی شیراز تأیید شده است (کد اخلاق IR.SUMS.DENTAL.REC.1399.041). رضایت آگاهانه برای شرکت در مطالعه از همه‌ی بیماران اخذ گردید.

## References

- Mehdizadeh M, Haghanifar S, Seyedmajidi M, Bijani A, Soufizadeh R. Radiographic evaluation of impacted third molars and their complications in a group of Iranian population. *Journal of Research and Practice in Dentistry* 2014; 2014: m1-11.
- Grossi GB, Maiorana C, Garramone RA, Borgonovo A, Creminelli L, Santoro F. Assessing postoperative discomfort after third molar surgery: a prospective study. *J Oral Maxillofac Surg* 2007; 65(5): 901-17.
- Renton T. Oral surgery: part 4. Minimising and managing nerve injuries and other complications. *Br Dent J* 2013; 215(8): 393-9.
- Renton T, Hankins M, Sproate C, McGurk M. A randomised controlled clinical trial to compare the incidence of injury to the inferior alveolar nerve as a result of coronectomy and removal of mandibular third molars. *Br J Oral Maxillofac Surg* 2005; 43(1): 7-12.
- Loescher A, Smith KG, Robinson PP. Nerve damage and third molar removal. *Dent update* 2003; 30(7): 375-80.
- Kipp DP, Goldstein BH, Weiss Jr WW. Dysesthesia after mandibular third molar surgery: a retrospective study and analysis of 1,377 surgical procedures. *J Am Dent Assoc* 1980; 100(2): 185-92.
- Wofford DT, Miller RI. Prospective study of dysesthesia following odontectomy of impacted mandibular third molars. *J Oral Maxillofac Surg* 1987; 45(1): 15-9.
- Rood J, Shehab BN. The radiological prediction of inferior alveolar nerve injury during third molar surgery. *Br J Oral Maxillofac Surg* 1990; 28(1): 20-5.
- Gilvetti C, Haria S, Gulati A. Is juxta-apical radiolucency a reliable risk factor for injury to the inferior alveolar nerve during removal of lower third molars? *Br J Oral Maxillofac Surg* 2019; 57(5): 430-4.
- Umar G, Bryant C, Obisesan O, Rood J. Correlation of the radiological predictive factors of inferior alveolar nerve injury with cone beam computed tomography findings. *Oral Surgery* 2010; 3(3): 72-82.
- Nascimento EHL, Oenning ACC, Nadaes MR, Ambrosano GMB, Haiter-Neto F, Freitas DQ. Juxta-apical radiolucency: relation to the mandibular canal and cortical plates based on cone beam CT imaging. *Oral Surg Oral Med Oral Pathol Oral Radiol* 2017; 123(3): 401-7.
- Nascimento EHL, Oenning ACC, Freire BB, Gaêta-Araujo H, Haiter-Neto F, Freitas DQ. Comparison of panoramic radiography and cone beam CT in the assessment of juxta-apical radiolucency. *Dentomaxillofac Radiol* 2017; 47(1): 20170198.
- Nascimento EHL, Oenning ACC, Nadaes MR, Ambrosano GMB, Haiter-Neto F, Freitas DQ. Juxta-apical radiolucency: Prevalence, characterization, and association with the third molar status. *J Oral Maxillofac Surg* 2018; 76(4): 716-24.
- Yalcin ED, Artas A. Juxta-apical radiolucency and relations with surrounding structures on cone-beam computed tomography. *Br J Oral Maxillofac Surg* 2020; 58(3): 309-13.
- Winter GB. Principles of exodontia as applied to the impacted third molar: a complete treatise on the operative technic with clinical diagnoses and radiographic interpretations. St Louis, Mo: American Medical Book Co 1926; p. 21-58.
- Kapila R, Harada N, Araki K, Sano T, Goto T. Evaluation of juxta-apical radiolucency in cone beam CT images. *Dentomaxillofac Radiol* 2014; 43(5): 20130402.
- Kapila R, Harada N, Araki K, Sano T, Goto TK. Relationships between third-molar juxta-apical radiolucencies and mandibular canals in panoramic and cone beam computed tomography images. *Oral Surg Oral Med Oral Pathol Oral Radiol* 2014; 117(5): 640-4.
- Ghaeminia H, Meijer G, Soehardi A, Borstlap W, Mulder J, Bergé S. Position of the impacted third molar in relation to the mandibular canal. Diagnostic accuracy of cone beam computed tomography compared with panoramic radiography. *Int J Oral Maxillofac Surg* 2009; 38(9): 964-71.