



Semnan University of Medical Sciences

KOOMESH

Journal of Semnan University of Medical Sciences

Volume 21, Issue 3 (Summer 2019), 395- 578

ISSN: 1608-7046

Full text of all articles indexed in:

Scopus, Index Copernicus, SID, CABI (UK), EMRO, Iranmedex, Magiran, ISC, Embase

بررسی اثر هیستوپاتولوژیک کوئرستین بر آسیب بافتی کبد ناشی از اکسید آهن و نانوذرات اکسید آهن در موش نژاد ویستار

معصومه دادپی^۱ (M.D)، کیاوش فرحی^{۲*} (DVM)، خدایار قربان^۳ (Ph.D)، مریم دادمنش^۴ (M.D)

۱- دپارتمان پاتولوژی، دانشگاه علوم پزشکی آجا، تهران، ایران

۲- دانشکده دامپزشکی، دانشگاه آزاد اسلامی واحد علوم و تحقیقات، تهران، ایران

۳- دپارتمان ایمنولوژی، دانشگاه علوم پزشکی آجا، تهران، ایران

۴- دپارتمان بیماری‌های عفونی، دانشکده پزشکی، دانشگاه علوم پزشکی آجا، تهران، ایران

تاریخ دریافت: ۱۳۹۵/۸/۱۳ تاریخ پذیرش: ۱۳۹۷/۱۲/۲۷

Kia.farahi@gmail.com

* نویسنده مسئول، تلفن: ۰۹۱۲۷۱۲۳۲۲۵

چکیده

هدف: امروزه افزایش آلودگی‌های صنعتی و زیست محیطی، تجویز بیش از حد مکمل‌های دارویی آهن یا تزریق خون زمینه‌ساز ایجاد مسمومیت با آهن می‌گردد لذا شناخت مکانیسم‌های دخیل و موثر و هم‌چنین محافظ در برابر سمیت آهن ضروری به نظر می‌رسد. هدف این مطالعه بررسی اثر کوئرستین به عنوان آنتی‌اکسیدان بر مسمومیت کبدی ناشی از اکسید آهن و نانو اکسید آهن بود.

مواد و روش‌ها: مطالعه بر روی ۳۰ سر (۵ گروه) موش نژاد ویستار شامل: A: گروه شاهد، B: نانو اکسید آهن، C: اکسید آهن، D: نانو اکسید آهن و کوئرستین، E: اکسید آهن و کوئرستین انجام گردید. نانو اکسید آهن و اکسید آهن هر یک با دوز روزانه ۲۰ mg/kg و کوئرستین با دوز روزانه ۱۰۰ mg/kg به صورت IP به مدت ۱۵ روز تجویز گردید. در پایان این مدت موش‌ها یوتانایز شدند و بافت کبد در فرمالین ۱۰٪ به آزمایشگاه پاتولوژی منتقل و با دو روش Hematoxylin & Eosin و Prussian blue رنگ آمیزی و با کمک میکروسکوپ نوری مورد مطالعه قرار گرفتند.

یافته‌ها: یافته‌ها نشان داد که نانو اکسید آهن و اکسید آهن باعث بروز التهاب در پورت و لوبول‌های کبدی تکثیر مجاری صفراوی، اتساع سینوزوئیدها، تکثیر غیر معمول هیپاتوسیت‌ها و سلول‌های کوپفر و تا حدی دژنراسانس در هیپاتوسیت‌ها می‌گردد. با تزریق هم‌زمان کوئرستین به عنوان درمان، کاسته شدن آثار هیستوپاتولوژیک ناشی از پارتيكل‌های فلزی خصوصاً در برابر ذرات اکسید آهن مشاهده گردید. نمونه‌ها هم‌چنین از نظر بروز احتباس صفراوی فیبروز و نکروز نیز مورد بررسی قرار گرفتند که آثاری از این عوارض مشاهده نگردید.

نتیجه‌گیری: در این مطالعه کوئرستین به عنوان آنتی‌اکسیدان گیاهی دارای خاصیت ضد التهابی و محافظتی در برابر مسمومیت ناشی از ذرات نانو اکسید آهن و اکسید آهن شناخته شد که استفاده از آن به عنوان عامل کاهنده عوارض یا مکمل غذایی توصیه می‌گردد.

واژه‌های کلیدی: کوئرستین، ترکیب آهن، اکسید آهن، کبد

مقدمه

هیدروژن دخالت داشته باشد که منتج به تولید گونه‌های اکسیژن فعال می‌گردد. گونه‌های فعال اکسیژن با آنزیم‌ها و اجزای سلولی از جمله شبکه اندوپلاسمی، پراکسی زوم‌ها و اجزای داخل سیتوپلاسم وارد واکنش می‌گردد که نتیجه این واکنش‌ها استرس اکسیداتیوی است که آسیب شدید سلولی ایجاد می‌کند. در شرایط سرباری آهن ظرفیت اتصال به پروتئین‌های انتقال‌دهنده آهن در بدن اشباع شده و آهن به شکل رادیکال به بافت‌ها متصل می‌شود و آسیب سلولی و بافتی ایجاد می‌کند [۱].

آهن از نظر جرمی بزرگ‌ترین عنصر سازنده زمین و چهارمین عنصر مهم پوسته زمین است. این عنصر فراوان‌ترین فلز موجود در بدن است که می‌تواند بالقوه خطرناک باشد چرا که به راحتی رادیکال‌های مضر تولید می‌کند. سمیت آهن به طور عمده به واکنش Fenton & Haber-weiss مربوط است در این واکنش آهن می‌تواند در ایجاد رادیکال هیدروکسی، سوپراکسید و پراکسید

آنتی‌اکسیدان‌ها ترکیباتی هستند که به‌طور قابل توجهی اکسیداسیون سوبسترا را به تاخیر انداخته یا از آن جلوگیری می‌کنند. از لحاظ بیولوژیکی ترکیبات فعال محسوب می‌شوند که بدن را از آسیب گونه‌های فعال اکسیژن (ROS)، گونه‌های فعال نیتروژن (RNS) و گونه‌های فعال کلر (RCS) که منتج به بروز بیماری می‌شوند محافظت می‌نماید [۱۲، ۱].

کوئرستین (Quercetin) بیش از ۶۰٪ فلاونوئیدهای موجود در رژیم غذایی را تشکیل می‌دهد احتمال می‌رود این مشتق گیاهی بتواند در سلامت سلول‌های کبدی مفید واقع شود. کوئرستین با فرمول شیمیایی C₁₅H₁₀O₇ و نام آیوپا 2-(3,4--trihydroxy-4H-chromen-4-one-3,5,7-dihydroxyphenyl) بیش‌ترین خاصیت آنتی‌اکسیدانی را در میان سایر فلاونوئیدها دارد [۱۴، ۱۵]. مطالعات نشان داده این فلاونوئید دارای خواص ضد التهابی، ضد انعقاد، آنتی‌آتروژنیک، آنتی‌باکتریال و ضد فشار خون می‌باشد [۱۷، ۱۶]. پیاز، سیب، چای سیاه و سبزی، مرکبات، انگور قرمز، گوجه فرنگی، کلم بروکلی از منابع غذایی حاوی کوئرستین می‌باشند.

تا کنون مطالعات معدودی اثرات محافظتی کوئرستین در بیماری‌های کبدی را مورد بررسی قرار داده‌اند با توجه به موارد ذکر شده و اثرات آنتی‌اکسیدانی کوئرستین گمان می‌رود این ماده بتواند بافت کبد را در برابر سمیت ناشی از اکسید آهن و نانو اکسید آهن محافظت نماید. با توجه به بررسی منابع، مطالعه‌ای به‌طور اختصاصی در رابطه با اثرات محافظتی کوئرستین در برابر اثرات هیستوپاتولوژیک ناشی از مسمومیت با اکسید آهن و نانو اکسید آهن وجود ندارد لذا با کاربرد نانوذرات آهن در علوم پزشکی، علوم زیستی و صنایع شناسایی سمیت و عوارض آن ضروری به نظر می‌رسد.

مواد و روش‌ها

به منظور انجام این مطالعه پس از دریافت مجوز از کمیته اخلاق دانشگاه، ۳۰ سر موش ماده بالغ نژاد ویستار در محدوده سنی ۴-۳ ماه و محدوده وزنی ۱۸۰±۲۰ گرم از دانشگاه علوم پزشکی کردستان تهیه شده و در حیوان‌خانه دانشکده دام‌پزشکی سنجندج در شرایط کنترل شده استاندارد با دمای ۲۳-۲۰°C و سیکل ۱۲ ساعته روشنایی و تاریکی قرار گرفتند کلیه موش‌ها به‌طور آزادانه به آب آشامیدنی و غذای پلیت شده مخصوص حیوانات آزمایشگاهی

از راه‌های قرار گرفتن بدن در معرض آهن و ترکیبات آهن می‌توان به انتقال خون در آنگی کشنده، تالاسمی، همودیالیزهای طولانی، بیماری‌های ارثی مثل هموکروماتوز، حضور ذرات آهن در آب و غذا، استنشاق هوای آلوده و گازهای شیمیایی اشاره کرد [۲].

پیشرفت سریع نانو تکنولوژی و کاربرد نانوذرات در حال گسترش به رشته‌های دیگر نظیر الکترونیک، پزشکی و صنایع می‌باشد [۳]. امروزه از نانوذرات اکسید آهن جهت نشانه‌گذاری (Labeling) سلول‌های بنیادی، ردیابی آن‌ها و همچنین به عنوان عنصر ایجادکننده تضاد در MRI استفاده می‌شود [۴]. این نانوذرات به دلیل خواص فیزیکی شیمیایی که دارند به عنوان حامل‌های دارویی در درمان سلول‌های سرطانی در محیط‌های زنده استفاده می‌شوند [۵].

واکنش شیمیایی اکثر نانو مواد باعث افزایش تولید رادیکال‌های آزاد همانند رادیکال‌های واکنش‌گر اکسیژن (ROS) می‌گردد این رادیکال‌ها به غشای سلول آسیب می‌رسانند و با افزایش پراکسیداسیون لیپیدها و شاخص‌های استرس اکسیداتیو منجر به التهاب بافت و مرگ سلول‌ها می‌گردند [۶].

تجمع آهن می‌تواند منجر به مواردی همچون رسوب کلاژن و کاهش خون‌رسانی در سلول‌های پانکراس که منتج به کمبود انسولین می‌گردد، کاهش هورمون پاراتیروئید، بروز پوکی استخوان، کمبود گنادوتروپین‌ها ناشی از حساسیت هیپوفیز قدامی نسبت به تجمع آهن در بافت، بروز ۷۱٪ مرگ حاصل از آسیب سلول‌های قلبی و کاردیومیوپاتی گردد [۷]. مطالعات اخیر فرایند نشانه‌گذاری با نانوذرات اکسید آهن را بدون تاثیر بر قابلیت زیستی و تکثیر سلول‌ها دانسته اما عنوان کرده که این عمل حفزه‌سازی بدن جنین و نوروزن را اندکی مهار می‌کند [۸]. تجمع آهن در مغز با ایجاد آسیب بافتی و استرس اکسیداتیو می‌تواند منجر به بیماری آلزایمر، پارکینسون و به ندرت هانگنیتون گردد [۹]. اما بارزترین علائم ناشی از این تجمع را می‌توان در کبد و کلیه‌ها مشاهده کرد [۱۰].

فلاونوئیدها گروه بزرگی از پلی‌فنل‌ها با بیش از ۴۰۰۰ ترکیب‌اند که از مهم‌ترین ترکیبات طبیعی گیاهان، سبزیجات و نوشیدنی‌ها به شمار می‌روند. فلاونوئیدها دارای اثرات آنتی‌اکسیدانی، ضد التهابی، ضد سرطانی، ضد آلرژی، ضد میکروبی، ضد ویروسی، ممانعت از شکنندگی و خونریزی عروق و محافظت از قلب می‌باشند [۱۱].

آهن+کوئرستین هر یک شامل ۶ عضو می‌باشند که پس از تهیه نمونه بافت کبد از هر یک از اعضای این گروه‌ها به دو روش هماتوکسیلین ائوزین و پروسین بلو رنگ آمیزی و از نظر هیستوپاتولوژیک به کمک میکروسکوپ نوری مورد بررسی قرار گرفتند. هر یک از اعضای گروه‌های پنج‌گانه تحت مطالعه از نظر التهاب پورت، التهاب لوبول، تکثیر مجاری صفراوی، اتساع سینوزوئیدها، احتباس صفراوی، تکثیر هپاتوسیت‌ها، فیروز، تکثیر کوپفر دژنرسانس هپاتوسیت‌ها و نکروز ارزیابی و صورت زیر امتیازدهی شدند (بدون تغییر=۰، تغییر کم=۱، تغییر متوسط=۲، تغییر شدید=۳). تمامی داده‌ها با کمک نرم‌افزار SPSS و با استفاده از آزمون Kruskal-Wallis مورد تجزیه و تحلیل قرار گرفتند. ($p < 0.05$)

نتایج

بر اساس آزمون آماری و اطلاعات بدست آمده تفاوت معنی‌داری بین گروه‌های مورد مطالعه از نظر التهاب پورت و التهاب لوبول وجود دارد و با توجه به نتایج، بالاترین میانگین رتبه مربوط به گروه B و کم‌ترین میانگین مربوط به گروه‌های A و E می‌باشد. بر طبق همین آزمون از نظر متوسط تکثیر مجاری صفراوی تفاوت معنی‌داری بین گروه‌های مورد مطالعه وجود دارد که بالاترین میانگین رتبه مربوط به گروه C و کم‌ترین میانگین رتبه مربوط به گروه A می‌باشد. نتایج آماری طبق آزمون کروسکال والیس وجود رابطه معنی‌دار را بین گروه‌های تحت مطالعه از نظر فاکتورهای اتساع سینوزوئیدها، تکثیر هپاتوسیت‌ها، تکثیر سلول‌های کوپفر و دژنرسانس هپاتوسیت‌ها نشان داد و بر اساس جدول ۱ بالاترین میانگین رتبه‌ها مربوط به گروه‌های B و C و کم‌ترین میانگین رتبه‌ها مربوط به گروه A می‌باشد. در تمامی گروه‌های پنج‌گانه هیچ یک از عارضه‌های احتباس صفراوی، فیروز و نکروز مشاهده نگردید. علاوه بر فاکتورهای مطرح شده پرخونی و اتساع Central vein، هایپرپلازی مجاری صفراوی و نفوذ سلول‌های التهابی در پورت مشاهده شد (تصویر ۱). نمونه‌های رنگ آمیزی شده به روش پروسین بلو به کمک میکروسکوپ نوری از نظر شدت حضور ذرات آهن در بافت مورد بررسی و امتیازدهی قرار گرفت (عدم حضور ذرات آهن=۰، حضور اندک ذرات آهن=۱، حضور قابل توجه ذرات آهن=۲). بر اساس آزمون

دسترسی داشتند. کوئرستین (Sigma Aldrich)، اکسید آهن (Merck) و نانو اکسید آهن (به روش الکترواکسیداسیون توسط دانشگاه کردستان، گروه فیزیک) تهیه شد.

در طی این مطالعه ۳۰ سر موش نژاد ویستار به صورت تصادفی ۵ گروه ۶ تایی به شرح زیر تقسیم شدند:

گروه A: به عنوان گروه شاهد، حیوانات به مدت ۱۵ روز هم حجم گروه‌های درمان نرمال سالین را به صورت داخل صفاقی دریافت کردند.

گروه B: حیوانات نانو اکسید آهن را به میزان mg/kg ۲۰ روزانه به مدت ۱۵ روز به صورت داخل صفاقی (حلال آن نرمال سالین می‌باشد) دریافت کردند [۱۸].

گروه C: حیوانات اکسید آهن را به میزان mg/kg ۲۰ روزانه به مدت ۱۵ روز به صورت داخل صفاقی (حلال آن نرمال سالین می‌باشد) دریافت کردند [۱۸].

گروه D: حیوانات نانو اکسید آهن با دوز mg/kg ۲۰ و هم‌زمان کوئرستین را با دوز mg/kg ۱۰۰ به مدت ۱۵ روز به صورت داخل صفاقی دریافت کردند.

گروه E: حیوانات اکسید آهن با دوز mg/kg ۲۰ و هم‌زمان کوئرستین را با دوز mg/kg ۱۰۰ به مدت ۱۵ روز به صورت داخل صفاقی دریافت کردند.

پس از ۱۵ روز تزریق مداوم به گروه‌های مختلف در روز ۱۶ ام تحقیق موش‌های هر گروه جداگانه با کلروفرم در دسیکاتور بی‌هوش شده و بلافاصله پس از آسان‌کشی کالبدگشایی شده و یک لوب مشخص از کبد جداسازی شده و در فرمالین ۱۰٪ به میزان ۲۰ برابر حجم نمونه قرار داده شدند پس از ۲۴ ساعت فرمالین نمونه‌ها تعویض شده و تا زمان انجام آزمایشات بافت‌شناسی جهت فیکس شدن در ظرف در بسته حاوی فرمالین نگهداری شدند. به منظور تهیه مقاطع میکروسکوپی، نمونه‌های کبد پس از طی مراحل آب‌گیری در غلظت‌های مختلف اتانول و جاگذاری در پارافین برش داده شد در این تکنیک جهت تهیه مقاطع بافت مورد نظر، مراحل زیر به ترتیب انجام گرفته است [۱۹].

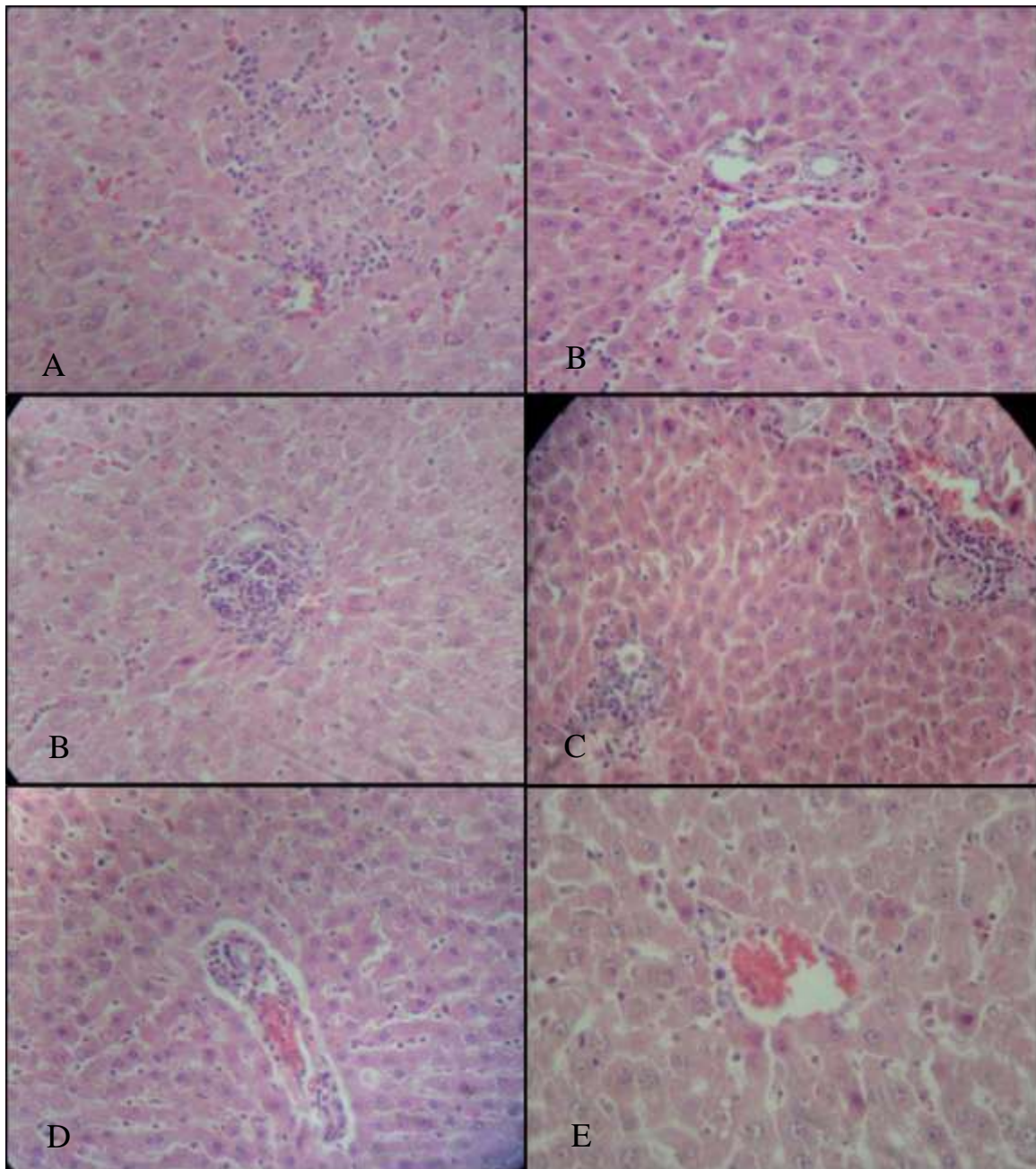
ثبوت و شستشو در آب جاری، آب‌گیری، شفاف کردن، آغستگی با پارافین، قالب‌گیری با پارافین، برش دادن و رنگ آمیزی به روش‌های هماتوکسیلین ائوزین (H&E) و پروسین بلو (Prussian blue) انجام شد.

در این مطالعه گروه‌های ۵ گانه (شامل گروه A: شاهد، گروه B: نانو اکسید آهن، گروه C: اکسید آهن، گروه D: نانو اکسید آهن+کوئرستین، گروه E: اکسید

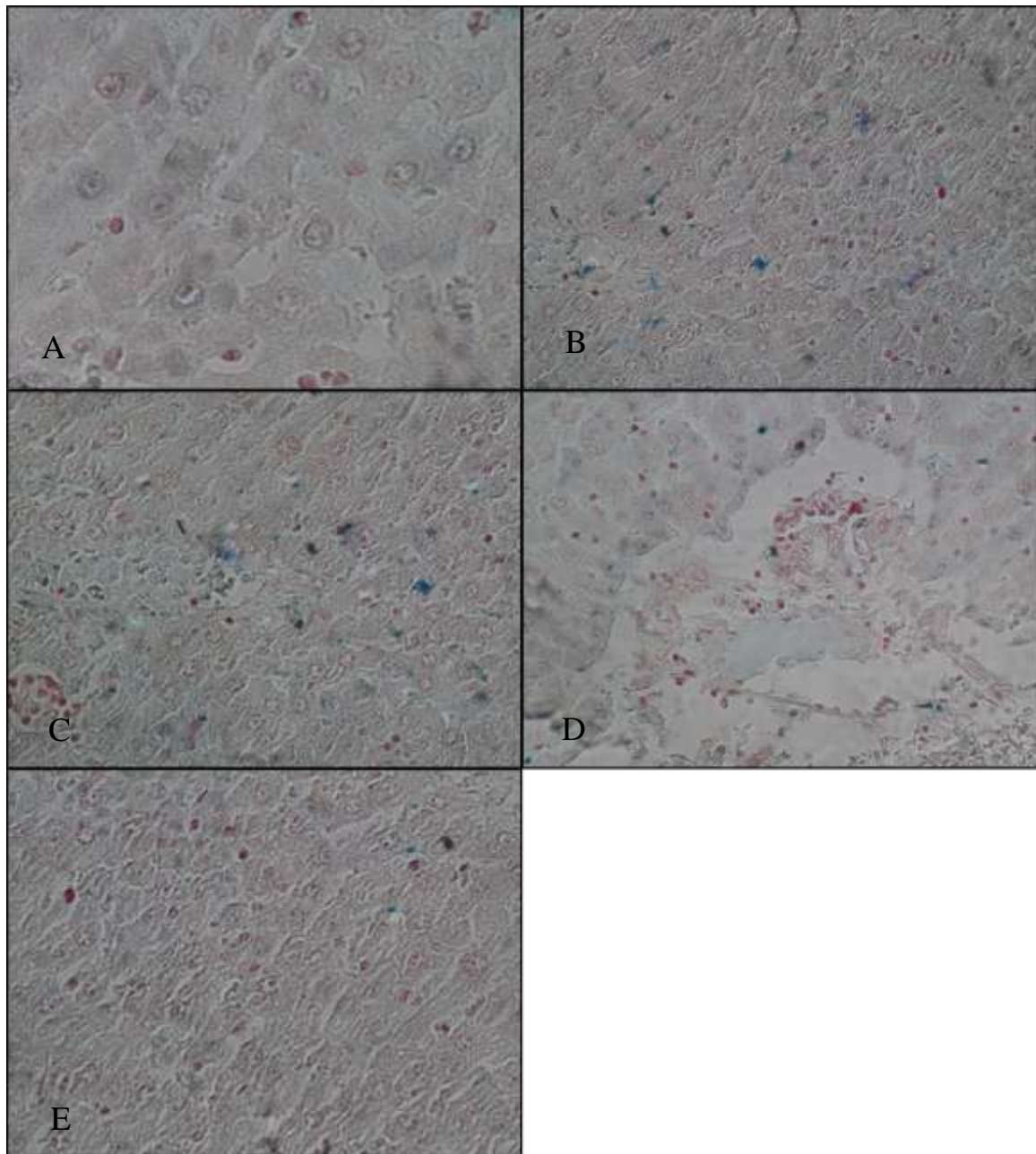
گروه B و کم‌ترین میانگین رتبه مربوط به گروه A کروسکال والیس تفاوت معنی‌داری از نظر متوسط حضور ذرات آهن در بافت وجود دارد. بالاترین رتبه مربوط به می‌باشد.

جدول ۱: تغییرات بافت‌شناسی در وضعیت‌های مختلف و بررسی داده‌ها بر اساس Kruskal-Wallis

ردیف	متغیر	گروه	میانگین رتبه‌ها	آماره آزمون	مقدار پی	نتیجه آزمون
۱	التهاب پورت	شاهد	۷/۱۷	۲۴/۷۴	۰/۰۰۰	وجود تفاوت معنی‌دار
		نانواکسید آهن	۲۶/۸۳			
		اکسید آهن	۲۱			
		نانواکسید آهن + کوئرستین	۱۵/۳۳			
		اکسید آهن + کوئرستین	۷/۱۷			
۲	التهاب لوبول	شاهد	۷،۱۷	۲۴/۷۴	۰/۰۰۰	وجود تفاوت معنی‌دار
		نانواکسید آهن	۲۶،۸۳			
		اکسید آهن	۲۱			
		نانواکسید آهن + کوئرستین	۱۵،۳۳			
		اکسید آهن + کوئرستین	۷،۱۷			
۳	تکثیر مجاری صفراوی	شاهد	۶/۴۲	۲۴/۵۵	۰/۰۰۰	وجود تفاوت معنی‌دار
		نانواکسید آهن	۲۳/۵۸			
		اکسید آهن	۲۴/۶۷			
		نانواکسید آهن + کوئرستین	۱۵			
		اکسید آهن + کوئرستین	۷/۸۳			
۴	اتساع سینوزئید	شاهد	۶/۴۲	۲۴/۵۵	۰/۰۰۰	وجود تفاوت معنی‌دار
		نانواکسید آهن	۲۴/۳۳			
		اکسید آهن	۲۴/۳۳			
		نانواکسید آهن + کوئرستین	۱۴/۵۸			
		اکسید آهن + کوئرستین	۷/۸۳			
۵	تکثیر هیپاتوسیت	شاهد	۶/۸۳	۲۴/۵۵	۰/۰۰۰	وجود تفاوت معنی‌دار
		نانواکسید آهن	۲۴			
		اکسید آهن	۲۴			
		نانواکسید آهن + کوئرستین	۱۴/۴۲			
		اکسید آهن + کوئرستین	۸/۲۵			
۶	تکثیر کوپفر	شاهد	۷/۲۵	۲۳،۳۷	۰/۰۰۰	وجود تفاوت معنی‌دار
		نانواکسید آهن	۲۴/۰۸			
		اکسید آهن	۲۴،۰۸			
		نانواکسید آهن + کوئرستین	۱۳/۴۲			
		اکسید آهن + کوئرستین	۸/۶۷			
۷	دژنراسانس هیپاتوسیت	شاهد	۶	۲۵/۶۳	۰/۰۰۰	وجود تفاوت معنی‌دار
		نانواکسید آهن	۲۴/۵۰			
		اکسید آهن	۲۴/۵۰			
		نانواکسید آهن + کوئرستین	۱۳/۵۰			
		اکسید آهن + کوئرستین	۹			



شکل ۱. رنگ آمیزی هماتوکسین اتوزین تصاویر با بزرگنمایی 100X: (A) : گروه شاهد/ (B) : گروه نانو اکسید آهن: التهاب لوپول، دژنراسانس هیاتوسیت، التهاب فضای پورت، تکثیر مجاری صفراوی/ (C) : گروه اکسید آهن: التهاب فضای پورت، تکثیر مجاری صفراوی، تکثیر هیاتوسیت ها دژنراسانس هیاتوسیت ها / (D) : گروه نانو اکسید آهن و کوئرستین: بهبود نسبی التهاب کمتر فضای پورت، اتساع خفیف سینوزوئید ها دژنراسانس اندک هیاتوسیت ها/ (E) : گروه اکسید آهن و کوئرستین: بهبود نسبی، اتساع خفیف سینوزوئید ها دژنراسانس اندک هیاتوسیت ها



شکل ۲. رنگ آمیزی Prussian blue با بزرگنمایی 100X (A): گروه شاهد / (B): گروه نانواکسید آهن / (C): گروه اکسید آهن / (D): گروه کوئرتستین و نانواکسید آهن / (E): گروه کوئرتستین و اکسید آهن

آهن تزریق شده با دوز روزانه ۲۰ mg/kg پس از ۱۵ روز نفوذ و تجمع قابل توجهی را خصوصاً در کبد ایجاد می‌کند که این یافته‌ها نشان‌دهنده عبور پارتيكل‌ها و نانوپارتيكل‌ها از غشاهای سلولی مختلف و ورود به خون و نهایتاً ورود به کبد می‌باشد.

پیش از این Noori و همکاران (۲۰۱۲) در مطالعه‌ای ۴ روز پس از تزریق نانوپارتيكل‌های اکسید آهن با دوز ۵۰ mg/kg تجمع بالایی خصوصاً در کبد گزارش کردند که مؤید عبور نانوذرات از غشاهای سلولی مختلف و ورود به کبد و کلیه می‌باشد [۲۰]. در مطالعه دیگری توسط Chaves و همکاران (۲۰۰۲) با تزریق

بحث و نتیجه‌گیری

با توجه به ناگزیر بودن جوامع امروز از توسعه و استفاده از فلزات سنگین در صنایع مختلف و هم‌زمان اقبال عمومی در جوامع نسبت به درمان با منشا طبیعی لزوم بررسی در زمینه‌های مختلف احساس می‌گردد مطالعه حاضر نیز در راستای این هدف صورت پذیرفته است. در پژوهش حاضر اثر محافظتی کوئرتستین به عنوان یک آنتی‌اکسیدان گیاهی بر سمیت ناشی از پارتيكل‌های اکسید آهن و نانواکسید آهن در بافت کبد موش‌های نژاد ویستار مورد مطالعه قرار گرفت. در این مطالعه مشخص گردید نانوپارتيكل‌های اکسید آهن و پارتيكل‌های اکسید

مطالعه Wisse و همکاران (۱۹۹۱) بیانگر نقش موثرتر سلول‌های کوپفر در متابولیسم ذرات اکسید آهن در یافتی نسبت به سلول‌های اندوتلیال است [۲۶]. بر این اساس سلول‌های کوپفر خود نیز در متابولیسم ذرات پارتنیکل‌های فلزی نقش دارند.

در طی این پژوهش با تزریق صفاقی اکسید آهن و نانو اکسید آهن تکثیر بجماری صفراوی به طور غیر معمولی بالا رفت و استفاده از کوئرستین توانست از میزان این تکثیر بکاهد.

Yousef و همکاران در سال ۲۰۱۰ عنوان کرد که کوئرستین بافت‌های کبد، کلیه، ریه‌ها، مغز، قلب و بیضه موش‌های صحرایی را با کاهش پراکسیداسیون لیپیدی و افزایش فعالیت آنزیم‌های گلوکوتایون پراکسیداز، گلوکوتایون اس ترانسفراز، سوپر اکسید دسموتاز و کاتالاز محتوای گلوکوتایون بافتی را در برابر سمیت پاراستامول محافظت می‌کند [۲۷].

مطالعه حاضر بیانگر وجود تفاوت معنی‌دار بین گروه‌های تحت درمان با کوئرستین در مقایسه با گروه‌های دریافت‌کننده نانوپارتنیکل‌های اکسید آهن و اکسید آهن از نظر اتساع سینوزوئیدهاست. سینوزوئیدهای کبدی در زمان دریافت داخل صفاقی نانو اکسید آهن و اکسید آهن دچار اتساع قابل ملاحظه‌ای به نسبت گروه شاهد گردیدند که استفاده کوئرستین توانست تا حد قابل توجهی از این عارضه بکاهد.

Edremitlioğlu و همکاران (۲۰۱۲) عنوان کرد کاهش استرس اکسیداتیو، کاهش میزان MDA و افزایش فعالیت آنزیم‌های سوپر اکسید دسموتاز، کاتالاز و گلوکوتایون پراکسیداز با مصرف کوئرستین منتج به حفاظت از کبد، کلیه، مغز، قلب و آئورت در برابر آسیب‌های بافتی ناشی از دیابت می‌گردد [۲۸].

فاکتور دیگری که در این پژوهش مورد بررسی قرار گرفت و نشان‌دهنده تفاوتی معنی‌دار بود تکثیر سلول‌های کبدی یا همان هیپاتوسیت‌هاست. دو نوع سلول عمده از سلول‌های General در لوپول‌های کبد وجود دارد سلول‌های پارانشیمی و غیر پارانشیمی که ۸۰٪ حجم کبد از سلول‌های پارانشیمی یا همان هیپاتوسیت‌ها تشکیل شده است [۲۹]. با تزریق داخل صفاقی پارتنیکل‌های اکسید آهن و نانو اکسید آهن تکثیر هیپاتوسیت‌ها افزایشی غیرعادی یافت با تحت درمان قرار گرفتن توسط کوئرستین از تکثیر غیر عادی هیپاتوسیت‌ها کاسته شد.

IV نانوپارتنیکل‌های مغناطیسی اکسید آهن (Fe₂O₃) با پوشش DMSA به موش‌های سوری با دوز ۱۰۰ میکرولیتر پس از ۵ دقیقه در کبد و ریه‌ها مشاهده گردید که نشان‌دهنده جذب فوری آن‌ها توسط این دو اندام می‌باشد [۲۱].

در این مطالعه برای اولین بار ارزیابی اثر محافظتی کوئرستین در برابر آسیب بافتی ناشی از اکسید آهن و نانو اکسید آهن انجام شده است. تیمار با کوئرستین با دوز روزانه ۱۰۰ mg/kg به مدت ۱۵ روز به‌طور معنی‌داری باعث کاهش اثرات بافتی در کبد موش‌های ویستار گردید این اثرات مفید را می‌توان ناشی از خاصیت آنتی‌اکسیدانی و کاهندگی استرس اکسیداتیو کوئرستین دانست. در این مطالعه شاهد اثر ضد التهابی کوئرستین در پورت و لوپول‌های کبدی ملتهب از اکسید آهن و نانو اکسید آهن بودیم.

مطالعات پیشین نیز بیانگر اثر آنتی‌اکسیدانی و کاهش‌دهندگی استرس اکسیداتیو توسط کوئرستین هستند به‌طوری‌که در مطالعه مهاجری و همکاران (۲۰۱۵) درمان با کوئرستین با دوز ۱۵ mg/kg به مدت ۱۵ روز به‌طور معنی‌داری مانع بروز اثرات سمی متوترکسات در ژوژنوم موش صحرایی گردید [۱۵]. Aydin (۲۰۱۲) اثرات محافظت از کبد کوئرستین در برابر هیپاتوتوکسیسیته متوترکسات مورد بررسی قرار داد و بیان کرد که کوئرستین با کاهش استرس‌های اکسیداتیو از طریق کاهش پراکسیداسیون لیپیدی میکروزومی، افزایش محتوای گلوکوتایون سلولی و حفظ سطوح آنزیم‌های آنتی‌اکسیدان در مقادیر طبیعی نقش حفاظتی خود را در برابر متوترکسات اعمال می‌کند [۲۲]. هم‌چنین Murphy (۲۰۱۱) و Kim (۲۰۰۶) نیز خاصیت ضد التهابی کوئرستین را مورد تأیید قرار دادند [۲۳، ۲۴].

طی این مطالعه مشخص گردید که کوئرستین از افزایش غیر عادی سلول‌های کوپفر کبد، ناشی از حضور ذرات اکسید آهن و نانو اکسید آهن کاسته و از شدت التهاب بافت کبد می‌کاهد. این موضوع نیز بیانگر اثر ضد التهابی و محافظتی کوئرستین می‌باشد.

Chen در سال ۲۰۱۰ عنوان کرد، کوئرستین با کاهش میزان سایتوکین‌های التهابی IL-1، IL-6 و IL-8 و افزایش سایتوکین‌های ضد التهابی IL-10 باعث کاهش عوارض کبدی در سیروز الکلی می‌گردد و این فلاونوئید بر TNF- α به عنوان یکی از واسطه‌های اصلی تخریب کبد اثری کاهنده دارد [۲۵].

سلول‌های استلات یا ستاره‌ای که مهم‌ترین سلول‌های دخیل در فیروز هستند جلوگیری می‌نماید [۳۳].

طی این پژوهش فاکتورهای مورد بررسی میزان آسیب یا تغییرات ناشی از نانوپارتیکل‌های اکسید آهن در مقایسه با اکسید آهن شدت عارضه بیشتر بود. در بررسی میزان حضور ذرات آهن در بافت نیز میزان بیش‌تری از پارتیکل‌های آهن در نمونه دریافت‌کننده نانواکسید آهن مشاهده گردید. پیش از این نیز Xiong و همکاران در سال ۲۰۱۱ عنوان کرده بودند که از نظر ثوری نانوذرات نسبت به ترکیبات توده‌ای به‌خاطر فعالیت‌های سطحی خیلی زیاد و توانایی نفوذ به داخل و تجمع درون سلول‌ها سمی می‌باشد [۳۴] البته نباید نقش غلظت و زمان در معرض قرار گرفتن با ذرات اکسید آهن را نیز نادیده گرفت همان‌طور که پیش از این Naqavi و همکاران (۲۰۰۹) چنین بیان کردند که آسیب سلولی ناشی از نانوذرات اکسید آهن هم وابسته به غلظت است و هم وابسته به زمان بنابراین استفاده از غلظت پائین نانوذرات اکسید آهن بسیار حائز اهمیت است تا از آسیب سلولی و مرگ سلولی ناشی از استرس اکسیداتیو جلوگیری شود [۳۰].

نقش افزاینده استرس اکسیداتیو و بروز عارضه‌ی بافتی ناشی از پارتیکل‌های اکسید شده فلزی در طی این مطالعه مشاهده گردید Samal و همکاران (۲۰۱۰) بیان کردند که تزریق داخل صفاقی نانوذرات اکسید آهن با دوزهای مختلف به موش سوری منجر به افزایش استرس اکسیداتیو می‌گردد [۳۵]. علاوه بر این Shirband و همکاران در سال ۲۰۱۴ مطرح نمودند که دوز بالای نانواکسید آهن ($150 \mu\text{g/kg}$) اثرات توکسیک روی کبد و تیروئید به‌جا می‌گذارد [۳۶].

کوئرتستین به عنوان فلاونوئیدی که از خاصیت آنتی‌اکسیدانی بسیار بالایی حتی بیش از ویتامین E برخوردار است توانست اثر حفاظتی و درمانی خود را در این پژوهش به اثبات برساند. پیش از این Morales و همکاران (۲۰۰۶) به نقش جلوگیری‌کننده کوئرتستین در برابر آسیب‌های توبولار کلیوی و افزایش استرس اکسیداتیو القا شده توسط تجویز مزمن کادمیم اشاره کرده است [۳۷]. هم‌چنین Dillard و همکاران (۲۰۰۰) بیان کرد که منابع غذایی گیاهی در نتیجه فعالیت آنتی‌اکسیدانی و ضد رادیکالی ترکیبات فیتوشیمیایی گیاهی به‌ویژه ترکیبات فنولی به عنوان پیشگیری‌کننده موثر در برابر بسیاری از بیماری‌ها نظیر سرطان و بیماری‌های قلبی و

Naqavi و همکاران (۲۰۰۹) بیان داشتند که نانواکسید آهن پس از ۲۴ ساعت می‌تواند استرس اکسیداتیو و مرگ سلولی را تحریک کند با وجود این که نانو ذرات سریع حذف می‌شوند اما باعث ایجاد آسیب در کبد و کلیه و شش‌ها می‌گردند [۳۰]. هم‌چنین Babadi و همکارانش (۲۰۱۲) اثرات غلظت‌های متفاوت ذرات نانواکسید آهن بر روی فاکتورهای تحت مطالعه بعد از ۱۵ روز را نشان‌دهنده تغییرات مرفومتريک شامل اثرات هیپوتروپیک و آسیب هیپاتوسیت‌ها در گروه‌های تحت مطالعه در مقایسه با گروه کنترل دانستند [۳۱]. هم‌چنین طی مطالعه‌ای Batta در سال ۲۰۱۱ تخفیف آسیب کبدی در نتیجه مصرف کوئرتستین اعلام شد [۳۲].

این مطالعه سلول‌های کبدی را از نظر دژنراسانس هیپاتوسیت‌ها مورد بررسی قرار داد که نتایج حاصله از این بررسی بیانگر وجود تفاوت معنی‌دار بین ۵ گروه مورد مطالعه بود. بر این اساس با تزریق IP پارتیکل‌های فلزی تغییرات هیپاتوسیت‌ها به طور قابل توجهی مشاهده شد. میزان دژنراسانس هیپاتوسیت‌ها از نظر میانگین رتبه در بین ۲ گروه نانواکسید آهن و اکسید آهن برابر ارزیابی اما تیمار توسط آنتی‌اکسیدان کوئرتستین به میزان قابل توجهی از این تغییرات کاست.

در مطالعه Bbadi و همکاران همان‌طور که عنوان شد پس از بیش از دو هفته اثرات هیپاتوتروپیک و آسیب هیپاتوسیت‌ها بیانگر تغییرات مرفومتريک در گروه تحت مطالعه در مقایسه با گروه کنترل بود که این تحقیق مؤید اثرات مرفومتريک ناشی از نانواکسید آهن است [۳۱]. البته پیش از این درخشانیان و همکاران (۲۰۱۳) نقش حفاظتی کوئرتستین در موش صحرایی مبتلا به سیروز را مورد بررسی قرار دادند که نتایج حاصل از پژوهش وی از نظر بافت‌شناسی تفاوت معنی‌داری را بین گروه کنترل و گروه کوئرتستین نشان نداد محقق علت احتمالی عدم مشاهده تفاوت در آسیب بافتی را در زمان آغاز درمان با کوئرتستین دانست که در هفته ۴ و پس از بروز سیروز کبدی است [۱۴].

در مطالعه حاضر نمونه‌های مورد بررسی از نظر فاکتورهای احتباس صفراوی، فیروز و نکروز نیز مورد بررسی قرار گرفت و در هیچ‌کدام از نمونه‌ها فاکتورهای فوق مشاهده نگردید پیش از این Kawada و همکاران کوئرتستین را به عنوان یک آنتی‌اکسیدان بسیار قوی مطرح کردند که رادیکال‌های هیدروکسیل و سوپراکسید تولید شده در بافت را خنثی می‌نماید و از تحریک و فعال شدن

[10] Jalali MR, Morovvati H, Najafzade H, Jalali S. Protective effects of silymarin and deferoxamine on iron over-load induced nephrotoxicity in rats. *Biochem Cell Arch* 2009; 9: 201-206.

[11] Jaymand K, Rezaie Mb, Osareh Mh, oghadaie SrT, Meshkizadeh S. Evaluation of flavonoids Rosa damascena Mill species. *J Med Plants* 2010; 9: 161-168.

[12] Shahidi F, Nacz M. Contribution of phenolic compounds to flavor and color characteristics of foods. *Phenol Food Nutr* 2004; 443-463. (Persian).

[13] Zaveri NT. Green tea and its polyphenolic catechins: medicinal uses incancer and noncancer applications. *Life Sci* 2006; 78: 2073-2080.

[14] Derakhshanian H, Marjanmehr SH, Ghadbeigi S, Rahimi N, Mostafavi SA, Hosseinzadeh P, Salehpour A, Dehpour AR. Evaluation of the protective effects of quercetin in biliary cirrhoticrats. *Tehran Univ Med Sci* 2013; 71. (Persian).

[15] Mohajeri D, Monadi A, Kaffashi ER, Neshat GM. Study on the protective effects of quercetin on methotrexate-induced small intestinal damage in the rat. 2015. (Persian).

[16] Wattel A, Kamel S, Prouillet C, Petit JP, Lorget F, Offord E, Brazier M. Flavonoid quercetin decreases osteoclastic differentiation induced by RANKL via a mechanism involving NFκB and AP-1. *J Cell Biochem* 2004; 92: 285-295.

[17] Kim H, Kong H, Choi B, Yang Y, Kim Y, Lim MJ, Neckers L, Jung Y. Metabolic and pharmacological properties of rutin, a dietary quercetin glycoside, for treatment of inflammatory bowel disease. *Pharm Res* 2005; 22: 1499-1509.

[18] Szalay B. Iron oxide nanoparticles and their toxicological effects: in vivo and in vitro studies: szte; 2012.

[19] Bahadori M. Histology technique and dyeing methods. *Tehran Univ Press* 1990. (Persian).

[20] Noori A, Amiri GR, Taj B, Isfahani MN, Taj S, Valiani A. The effect of magnetic iron oxide nanoparticles on mice liver and kidney. *J Kerman Univ Med Sci* 2012; 19: 243-252. (Persian).

[21] Chaves S, Lacava L, Lacava Z, Silva O, Pelegrini F, Buske N, et al. Light microscopy and magnetic resonance characterization of a DMSA-coated magnetic fluid in mice. *IEEE Transactions Magnetics* 2002; 38: 3231-3233.

[22] Aydin B. Quercetin prevents methotrexate-induced hepatotoxicity without interfering with methotrexate metabolizing enzymes in liver of mice. *J Appl Biol Sci* 2011; 5: 75-80.

[23] Murphy EA, Davis JM, McClellan JL, Steiner JL, Waghmare S, Jung SH, Carmichael MD. Effects of curcumin and quercetin on intestinal inflammation in the Apc/Min+ Mouse: 685: Board# 4 3: 15 PM-5: 15 PM. *Med Sci Sports Exerc* 2011; 43: 48-49.

[24] Kim YJ, Bae YC, Suh KT, Jung JS. Quercetin, a flavonoid, inhibits proliferation and increases osteogenic differentiation in human adipose stromal cells. *Biochem Pharmacol* 2006; 72: 1268-1278.

[25] Chen X. Protective effects of quercetin on liver injury induced by ethanol. *Pharmacogn Mag* 2010; 6: 135-141.

[26] Wisse E, Doucet D, Van Bossuyt H. A transmission electron microscopic study on the uptake of AMI-25 by sinusoidal liver cells. *Cell Hepatic Sinusoid* 1991; 3: 534-539.

[27] Yousef MI, Omar SA, El-Guendi MI, Abdelmegid LA. Potential protective effects of quercetin and curcumin on paracetamol-induced histological changes, oxidative stress, impaired liver and kidney functions and haematotoxicity in rat. *Food Chem Toxicol* 2010; 48: 3246-3261.

[28] Edremitlioglu M, Andiç MF, Korkut O. Quercetin, a powerful antioxidant bioflavonoid, prevents oxidative damage in different tissues of long-term diabetic rats. *Balkan Med J* 2012; 2012.

[29] Kmiec Z. Cooperation of Liver Cells in the Synthesis and Degradation of Eicosanoids. *Cooperation of Liver Cells in Health and Disease*: Springer; 2001; p: 51-59.

[30] Naqvi S, Samim M, Abdin M, Ahmed FJ, Maitra A, Prashant C, Dinda AK. Concentration-dependent toxicity of iron oxide nanoparticles mediated by increased oxidative stress. *Int J Nanomedicine* 2009; 5: 983-989.

عروقی به شمار می‌رود [۳۸]. پیشنهاد می‌شود در مطالعات آتی اثر آنتی‌اکسیدان‌های گیاهی مانند کوئرستین در مطالعه حاضر، بر سایر ارگان‌های بدن و بافت‌های در معرض آسیب جهت تحقیقات بیشتر از نظر هیستوپاتولوژیک و بیوشیمیایی مورد بررسی قرار گیرد هم‌چنین پیشنهاد می‌شود در مطالعه‌ای دیگر با جامعه آماری وسیع‌تر اثرات فوری کوئرستین بر روی فاکتورهای خونی و فاکتورهای بیوشیمیایی مورد مطالعه قرار گیرد.

به نظر می‌رسد استفاده از نانوذرات اکسید آهن و اکسید آهن در زمینه‌های بیولوژیک و پزشکی اثرات سمی و پاتولوژیک بر سلامتی افراد دارد البته نمی‌توان نقش درمانی کوئرستین به عنوان یک درمان گیاهی طبیعی را نادیده گرفت البته انجام تحقیقات بیشتر با استفاده از دوزهای متفاوت پارتیکل‌های فلزی و آنتی‌اکسیدان می‌تواند به رسیدن به نتایج کامل‌تر در این زمینه کمک نماید.

تشکر و قدردانی

از همکاری دانشگاه علوم پزشکی آجا و دانشکده دامپزشکی دانشگاه آزاد اسلامی واحد سنجند که زمینه و امکانات لازم برای انجام این پژوهش را فراهم نمودند سپاس‌گزاریم.

منابع

[1] Kolesarova A, Capcarova M, Medvedova M, Sirotkin A, Kovacik J. In vitro assessment of iron effect on porcine ovarian granulosa cells: secretory activity, markers of proliferation and apoptosis. *Physiol Res* 2011; 60: 503-510.

[2] Szalay B, Tátrai E, Nyíró G, Vezér T, Dura G. Potential toxic effects of iron oxide nanoparticles in vivo and in vitro experiments. *J Appl Toxicol* 2012; 32: 446-453.

[3] Au KW, Liao SY, Lee YK, Lai WH, Ng KM, Chan YC, et al. Effects of iron oxide nanoparticles on cardiac differentiation of embryonic stem cells. *Biochem Biophys Res Commun* 2009; 379: 898-903.

[4] Park EJ, Kim H, Kim Y, Yi J, Choi K, Park K. Inflammatory responses may be induced by a single intratracheal instillation of iron nanoparticles in mice. *Toxicology* 2010; 275: 65-71.

[5] Prijic S, Scancar J, Cemazar M, Bregar VB, Znidarsic A, Sersa G. Increased cellular uptake of biocompatible superparamagnetic iron oxide nanoparticles into malignant cells by an external magnetic field. *J Membr Biol* 2010; 236: 167-179.

[6] Najafzadehvarzi H. *Nano-Pharmacology*. Ahwaz: Kerdegar; 2011. (Persian).

[7] Lekawanvijit S, Chattapakorn N. Iron overload thalassemic cardiomyopathy: iron status assessment and mechanisms of mechanical and electrical disturbance due to iron toxicity. *Can J Cardiol* 2009; 25: 213-218.

[8] Krejčí J, Pacherník J, Hampel A, Dvořák P. In vitro labelling of mouse embryonic stem cells with SPIO nanoparticles. *Gen Physiol Biophys* 2008; 27: 164-173.

[9] Papanikolaou G, Pantopoulos K. Iron metabolism and toxicity. *Toxicol Appl Pharmacol* 2005; 202: 199-211.

radiation on antioxidant enzymes of mice. Electromagnetics in Advanced Applications (ICEAA), 2010 International Conference on; 2010: IEEE.

[36] Shirband A, Azizian H, Pourentezari M, Rezvani ME, Anvari M, Esmailidehaj M. Dose-dependent effects of iron oxide nanoparticles on thyroid hormone concentrations in liver enzymes: Possible tissue destruction. *Global J Med Res Studi* 2014; 1: 28-31. (Persian).

[37] Morales A, Vicente-Sanchez C, Sandoval JS, Egido J, Mayoral P, Arévalo M, et al. Protective effect of quercetin on experimental chronic cadmium nephrotoxicity in rats is based on its antioxidant properties. *Food Chem Toxicol* 2006; 44: 2092-2100.

[38] Dillard CJ, German JB. Phytochemicals: nutraceuticals and human health. *J Sci Food Agricul* 2000; 80: 1744-1756.

[31] Babadi VY, Najafi L, Najafi A, Gholami H, Zarji ME, Golzadeh J, et al. Evaluation of iron oxide nanoparticles effects on tissue and enzymes of liver in rats. *J Pharm Biomed Sci* 2012; 23: 1-4. (Persian).

[32] Batta A. Comparative study of serum 5'nucleotidase, alkaline phosphatase, aminotransferases and bilirubin in hepatic diseases. *Int J Cur Biomed Phar Res* 2011; 1: 93-97.

[33] Kawada N, Seki S, Inoue M, Kuroki T. Effect of antioxidants, resveratrol, quercetin, and N-acetylcysteine, on the functions of cultured rat hepatic stellate cells and Kupffer cells. *Hepatology* 1998; 27: 1265-1274.

[34] Xiong D, Fang T, Yu L, Sima X, Zhu W. Effects of nano-scale TiO₂, ZnO and their bulk counterparts on zebrafish: acute toxicity, oxidative stress and oxidative damage. *Sci Total Environ* 2011; 409: 1444-1452.

[35] Samal N, Paulraj R, editors. Combined role of magnetic iron oxide nanoparticles and 2.45 GHz microwave

Histopathological effects of quercetin on liver tissue damage induced by iron oxide and iron oxide nanoparticles in Wistar rats

Masoumeh Dadpey (M.D)¹, Kiavash Farahi (DVM)^{*2}, Khodayar Ghorban (Ph.D)³, Maryam Dadmanesh (M.D)⁴

¹ -Dept. of Pathology, Medical School, Aja University of Medical Sciences, Tehran, Iran

² -Faculty of Veterinary Science, Islamic Azad University, Science and Research Branch, Tehran, Iran

³ -Dept. of Immunology, Medical School, Aja University of Medical Sciences, Tehran, Iran

⁴ -Dept. of Infectious Diseases, Medical School, Aja University of Medical Sciences, Tehran, Iran

* Corresponding author. +98 9127123225 Kia.farahi@gmail.com

Received: 3 Nov 2016; Accepted: 18 Mar 2019

Introduction: Industrial and environmental pollution, excessive iron supplementation and blood transfusion are among the factors that may cause iron toxicity. Therefore, it is necessary to identify the mechanisms influencing or protecting against iron toxicity. The present study aimed to investigate the protective effects of quercetin as an antioxidant on hepatotoxicity induced by iron oxide and nano-iron oxide.

Materials and Methods: The study was conducted on 30 Wistar rats (five groups): A) control group, B) nano-iron oxide, C) iron oxide, D) nano-iron oxide plus quercetin, and E) iron oxide plus quercetin. Nano-iron oxide and iron oxide were administered in daily doses of 20mg/kg, and quercetin in daily doses of 100mg/kg by intraperitoneal injection for 15 days. Correspondingly, the rats were then euthanized and their liver tissue was transferred to the pathology lab in 10% formalin. Samples were examined by conventional histopathological techniques using the Hematoxylin & Eosin, and Perls' Prussian blue staining methods, and observed under the optical microscope.

Results: The findings showed that nano-iron oxide and iron oxide can lead to inflammation in hepatic lobules and portal triads, sinusoidal dilatation, abnormal proliferation of the hepatocytes and Kupffer cells, and some hepatocyte degeneration. Simultaneous quercetin treatment was found to reduce the histopathological effects of metal particles, particularly iron oxide particles. Moreover, samples were tested for signs of bile retention, fibrosis and necrosis, but the results were negative.

Conclusion: The present study confirmed the anti-inflammatory and protective effects of quercetin as a herbal antioxidant on hepatotoxicity induced by nano-iron oxide and iron oxide.

Keywords: Quercetin, Ferric Compounds, Iron Oxide, Liver