

## گزارش مورد

## درمان ژنژیویت دسکوماتیو ناشی از لیکن پلان

ملک الکتاب<sup>۱</sup> (DDS, M.Sc)، مریم جلیلی صدرآباد<sup>۲\*</sup> (DDS, M.Sc)، سینا ابراهیمی<sup>۳</sup> (DDS Student)

۱- بخش پرودنتیکس، دانشکده دندان پزشکی، دانشگاه علوم پزشکی شهید صدوقی یزد، یزد، ایران

۲- بخش بیماری‌های دهان، فک و صورت، دانشکده دندان پزشکی، دانشگاه علوم پزشکی سمنان، سمنان، ایران

۳- کمیته تحقیقات دانشجویی، دانشکده دندان پزشکی، دانشگاه علوم پزشکی سمنان، سمنان، ایران

تاریخ دریافت: ۱۳۹۶/۹/۱۲ تاریخ پذیرش: ۱۳۹۸/۵/۱۵

Dr.njalili@gmail.com

\* نویسنده مسئول، تلفن: ۰۹۱۲۲۷۹۰۲۰۷

## چکیده

هدف: لیکن پلان یک بیماری التهابی پوستی - مخاطی می‌باشد. از عوارض آن می‌توان به ایجاد زخم، سوزش و ناراحتی بیمار و احتمال بدخیمی اشاره کرد. در مطالعات قبلی درمان قطعی برای ژنژیویت دسکوماتیو ناشی از لیکن پلان ذکر نشده و درمان‌های مختلف نتایج متفاوتی داشتند، با توجه به اهمیت موضوع هدف این مطالعه نشان دادن نتیجه یک روش درمانی خاص برای این بیماری بود.

گزارش مورد: خانمی ۴۵ ساله با شکایت از سوزش لثه مقاوم به درمان‌های معمول، به کلینیک دندان پزشکی مراجعه نمود. بیمار از نظر سیستمیک سالم بود، در معاینه داخل دهانی ضایعات سفید و قرمز در مخاط گونه‌ها و بورد‌های زبان مشاهده شد که با توجه به حضور خطوط و یکپارگی، تشخیص لیکن پلان مطرح شد. لثه‌ها نیز مبتلا به ژنژیویت دسکوماتیو بود. مقداری جرم و پلاک نیز در معاینه دیده شد. در ابتدا وجود دیسپلازی با انجام رنگ آمیزی تولوئیدن بلو رد شد. سپس بیمار به پرودنتیست ارجاع داده شد و تحت درمان جرم‌گیری، تسطیح ریشه و آموزش بهداشت دقیق قرار گرفت. جهت کنترل ضایعات ناحیه گونه و زبان از بیمار خواسته شد روزی یک آمپول تریامسینولون را به صورت دهانشویه و برای ضایعات لثه‌ای مقاوم‌تر، پماد هیدروکورتیزون را در تری گذاشته روزی دو بار هر بار ۵ دقیقه استعمال کند. بیمار بعد از یک، دو و سه هفته مجدداً معاینه شد و بهبودی مشخصی از هفته اول فالوآپ شروع شده و تا هفته سوم برطرف شدن ضایعه حاصل شد.

نتیجه‌گیری: تجویز کورتیکواستروئیدها با استفاده از روش تری، روش مناسبی برای درمان ژنژیویت دسکوماتیو ناشی از لیکن پلان می‌باشد.

واژه‌های کلیدی: لیکن پلان دهانی، ژنژیویت دسکوماتیو، کورتیکواستروئید، التهاب لثه

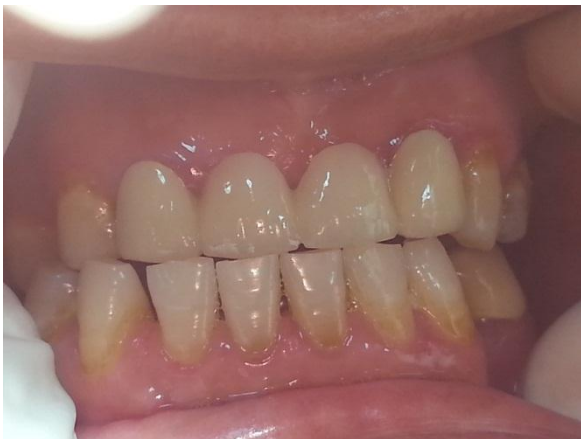## مقدمه

و ناتوان‌کننده است و درمان آن بیش‌تر جهت کاهش و کنترل علائم بیماری است [۸، ۱۱]. خط اول درمان این بیماری کورتیکواستروئیدها هستند که به صورت موضعی، داخل ضایعه‌ای یا به صورت سیستمیک استفاده می‌شوند [۸]. هم‌چنین در مراحل درمان این بیماری، هر گونه دندان تیز، ترمیم شکسته شده یا پروتز که ممکن است باعث آزار و ایجاد تروما در مناطق زخمی یا قرمز شده‌ی دهان شود برداشته می‌شود [۱۲].

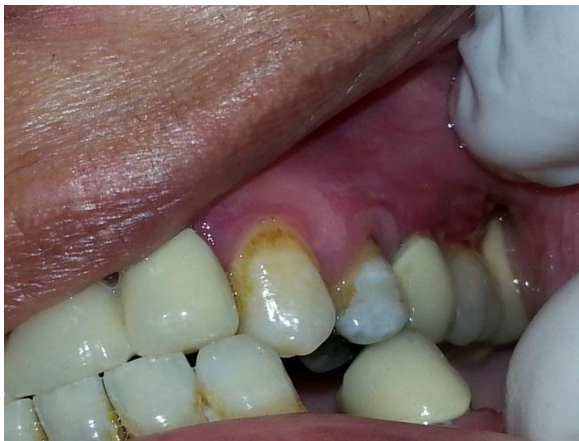Desquamative Gingivitis عبارتی توصیفی از تظاهرات لثه‌ای (قرمزی، سوختگی، اروژن و درد) می‌باشد که اکثراً در اختلالات پوستی - مخاطی به خصوص در لیکن پلان اروژیو و پمفیگوتید مشاهده می‌شود [۱۳-۱۵].

لیکن پلان دهانی یک بیماری التهابی خودآئینی پوستی مخاطی است [۱-۴]. این بیماری اولین بار توسط ویلسون در سال ۱۸۶۹ تشخیص داده شد [۵]. ۵/۰ تا ۲ درصد مردم دنیا مبتلا به این بیماری هستند [۵]. از نظر بالینی، لیکن پلان به شکل‌های مختلفی از قبیل رتیکولار، پاپولار، پلاک مانند، آتروفیک، اروژیو و بولوز ظاهر می‌شود [۲، ۶]. این بیماری در زنان شایع‌تر از مردان است و معمولاً در دهی پنجم تا ششم زندگی دیده می‌شود [۷، ۸]. دلیل اصلی ابتلا به این بیماری مشخص نشده اما فاکتورهای از قبیل سیگار و استرس می‌توانند بیماری را شدیدتر کنند [۵]. لیکن پلان دهانی احتمال تبدیل شدن به بدخیمی را نیز دارد و به عنوان یک بیماری پیش سرطانی شناخته می‌شود [۵، ۹]. درگیری لثه در این بیماری شایع می‌باشد [۱۰]. این بیماری معمولاً دردناک

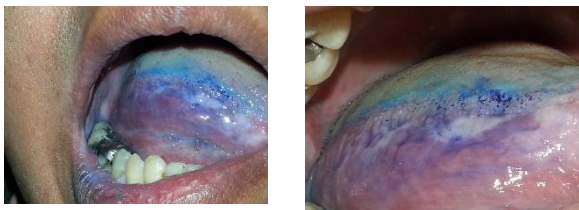
و آموزش بهداشت دقیق قرار گرفته و روکش‌ها از نظر وجود اورهنگ بررسی شدند.



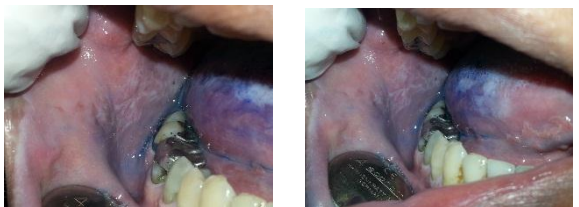
شکل ۱. نمای باکال از لثه قدامی دو فک



شکل ۱. نمای باکال از لثه نواحی خلفی فک بالا



شکل ۳. بوردر طرفی زبان بعد از رنگ آمیزی با تولوئیدین بلو



شکل ۴. نمای گونه بعد از رنگ آمیزی با تولوئیدین بلو

جهت کنترل ضایعات ناحیه گونه و زبان از بیمار خواسته شد روزی یک آمپول تریامسینولون را در یک فنجان آب جوشیده سرد شده حل کرده، در یخچال قرار داده و روزی ۴ بار (سه بار

تشخیص علت این بیماری با توجه به علائم می‌تواند در بررسی دقیق‌تر و تشخیص بهتر اختلالات بیمار نقش کمکی داشته باشد [۱۶]. مهم‌ترین دلایل ابتلا به این بیماری شامل لیکن پلان دهانی، پمفیگوس ولگاریس و پمفیگوئید مخاطی می‌باشد [۱۷، ۱۸]. علاوه بر این بیماری‌ها، اختلالات دیگری نیز با احتمالات کم‌تر می‌توانند در نظر گرفته شوند که شامل موارد زیر هستند: اریتم مولتی فرم، لوپوس اریتماتوز، ضایعات ناشی از دارو، بیماری GVH، استوماتیت درماتیت مزمن، ژنژیویت پلاسم سل، بیماری IGA خطی، درماتیت هریتی فرم، سوربازیس، Epidermolysis bullosa acquisita، اختلالات پارائوپلاستیک یا نتوپلاستیک و واکنش‌های آلرژیک [۱۴، ۱۹].  
درمان با توجه به عامل به وجود آورنده متفاوت است و با کنترل عامل بیماری، درمان خود به خودی Desquamative Gingivitis صورت می‌گیرد [۱۸]. از آنجایی که هنوز درمان قطعی برای این بیماری وجود ندارد، مطالعه حاضر به ارائه روش خاصی از درمان می‌پردازد.

### گزارش مورد

خانم ۴۵ ساله با شکایت از سوزش و بیماری لثه مقاوم به درمان‌های معمول مانند جرم‌گیری و رعایت بهداشت دهان به کلینیک دندانپزشکی مراجعه نمود. بیمار از نظر سیستمیک سالم بود ولی مضطرب به نظر می‌رسید. در معاینات خارج دهانی مورد مرتبطی یافت نشد و بیمار از مشکلات پوستی شکایتی نداشت. در معاینه داخل دهانی ضایعات سفید و قرمز در مخاط گونه‌ها و بوردرهای زبان مشاهده شد که با توجه به حضور خطوط ویکهام، تشخیص لیکن پلان مطرح شد. از آنجایی که نواحی آتروفیک و زخمی در قسمت‌هایی از ضایعه مشهود بود، ضایعه لیکن پلان اروزیو در نظر گرفته شد. لثه‌ها نیز مبتلا به ژنژیویت دسکوماتیو بود که شدت آن در سمت باکال فک بالا بیش‌تر بود. دندان‌های انسیزور قدامی بالا روکش داشتند (شکل ۱ و ۲). مقداری جرم و پلاک نیز در معاینه دیده شد. در ابتدا ضایعات نواحی گونه و زبان جهت رد دیسپلازی تحت رنگ‌آمیزی تولوئیدین بلو قرار گرفتند. تولوئیدین بلو یک رنگ بازی است که دارای کروموژن مثبت هستند و با قسمت‌هایی از سلول که دارای بار منفی هستند مانند DNA و RNA، ترکیب می‌شود. رنگ گرفتن با تولوئیدین بلو نشان‌دهنده فعالیت سلولی بیش از حد و میتوز بالا است که چنین حالتی هم در دیسپلازی و هم در التهاب (مثل زخم‌ها و ...) مشاهده می‌شود. خوشبختانه در این مورد نتیجه رنگ‌آمیزی منفی بود و دیسپلازی مشاهده نشد (شکل ۳ و ۴). سپس بیمار به پرودنتیست ارجاع داده شد و با توجه به تشخیص بالینی لیکن پلان، تحت درمان جرم‌گیری، تسطیح ریشه

نتیجه بیمار جهت تصحیح و حذف این موارد به متخصص مربوطه ارجاع داده شد.

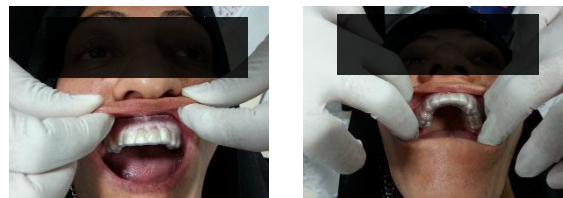
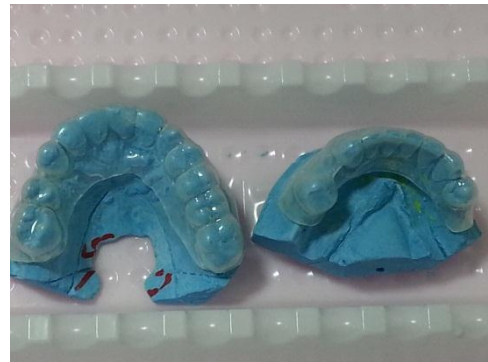Desquamative gingivitis عبارتی کلینیکی است که معرف علائم لتهای بیماریهای پوستی-مخاطی می باشد. از ویژگیهای آن می توان به لتهای قرمز و خونریزی دهنده اشاره کرد [۲۲]. DG تشخیص اختصاصی از یک بیماری نمی باشد بلکه تظاهراتی است که به سبب بیماریهای متعددی به وجود می آید [۲۳، ۱۸]. از مهم ترین دلایل DG بیماری لیکن پلان می باشد [۱۵].

در مورد درمان این عارضه، در صورت وجود لیکن پلان دهانی، استفاده از کورتیکواستروئیدهای موضعی (از طریق تری یا تزریق) و یا فوتوتراپی در دستور کار قرار می گیرد [۱۸]. در صورت وجود پمفیگوئید مخاطی نیز از استروئیدهای مشابه درمان لیکن پلان استفاده می کنیم [۱۸] در بیماری پمفیگوس و لگاریس از کورتیکواستروئید موضعی و یا سیستمیک برای درمان استفاده می کنیم [۱۸]. در صورت وجود آلرژی، حذف عامل آلرژی و در معرض آلرژن قرار نگرفتن بیمار را به عنوان روش درمانی به کار می بریم [۱۹].

در مورد کیس ما با توجه به وجود لیکن پلان دهانی، با کاهش علائم لیکن پلان، علائم DG نیز محو خواهند شد. جهت درمان لیکن پلان می توان از داروها یا روشهای مختلفی استفاده کرد. معمول ترین روش درمانی، استفاده از کورتیکواستروئیدها می باشد. کورتیکواستروئیدها را می توان به فرمهای مختلفی از جمله موضعی استفاده کرد که راحتی بیمار را در پی دارد. داروهای دیگری نیز در درمان لیکن پلان استفاده می شوند اما ممکن است تأثیرات جانبی مثل هایپرپلازی لته و یا افزایش ریسک بدخیمی در دهان بیمار بگذارند. بنابراین بهترین و به صرفه ترین روش درمانی لیکن پلان دهانی استفاده از کورتیکواستروئیدها می باشد [۲۱]. روشهای درمانی دیگری از جمله درمان فوتودینامیک، درمان با لیزر و PUVA وجود دارند اما استفاده از آنها ناشایع می باشد و هر روش درمانی سختی هایی مانند مشکل در استفاده در دهان و یا هزینه بالا را دارد [۲۱]. گاهی داروهای سیستمیک (همانند NSAIDها، ضد مالاریا یا بتابلاکرها) باعث بروز ضایعات لیکنوئیدی می شوند که در این مورد تغییر دارو می تواند موثر باشد. استفاده از داروهای مهارکننده ایمنی، رژیم غذایی مناسب، دوری از سیگار و الکل و مانتیورینگ بیمار جهت کاهش علائم بیماری استفاده می شوند [۱۲].

طبق مطالعهی Archana Patil و همکاران، در اکثر بیماران، استفاده از کورتیکواستروئیدهای موضعی با یا بدون دیگر عوامل سرکوب کننده ایمنی باعث تسکین ضایعه می شود. در برخی

بعد از غذا و یک بار قبل از خواب) هر بار یک قاشق غذاخوری را در دهان غرغره و سپس خارج کند. اما از آنجایی که ضایعات لتهای مقاوم تر می باشند، جهت تماس طولانی تر و موثر تر دارو، قالب آلزینیاتی از دو فک گرفته شد و پس از ساخت تری اختصاصی با گسترش روی لته چسبنده از جنس آکریل شفاف، از بیمار خواسته شد پماد هیدروکورتیزون را در تری گذاشته روزی دو بار هر بار ۵ دقیقه استعمال کند (شکل ۵). بیمار بعد از یک، دو و سه هفته مجدداً معاینه شد و بهبودی مشخصی از هفته اول فالوآپ شروع شده و تا هفته سوم برطرف شدن ضایعه حاصل شد اما به علت تراکم بالای بیمار در کلینیک، متأسفانه تصاویر نهایی از بیمار تهیه نشد. از بیمار خواسته شد طبق برنامه دارو را تیر و سپس قطع کند و در صورت عود حتماً به کلینیک مراجعه نماید.



شکل ۵. تری های با جنس آکریل شفاف برای فک بالا و پایین با پوشش لته ها

### بحث و نتیجه گیری

لیکن پلان دهانی یک بیماری مزمن انتهایی است که غشای مخاطی دهان را درگیر می کند. این بیماری اغلب در افراد میان سال دیده می شود [۲۰] این بیماری در زنان بیش تر دیده می شود [۲۱].

کیس مراجعه کننده خانمی ۴۵ ساله بود که پس از معاینه بالینی، لیکن پلان دهانی مشاهده و تشخیص داده شد. جهت تشخیص دیسپلازی در ضایعات سفید دهان این بیمار، رنگ آمیزی با تولوئیدن بلو انجام شد و نتیجهی رنگ آمیزی منفی بود در نتیجه دیسپلازی رخ نداده بود.

روکش های بد، اورهنگ ترمیم و تیزی دندان از عوامل تحریک و ایجاد زخم در ناحیه التهاب دهان بیمار می باشند. در

planus: a randomized double-blind study. J Eur Acad Dermatol Venereol 2016; 30: 1783-1786.

[5] Singh AR, Rai A, Aftab M, Jain S, Singh M. Efficacy of steroidal vs non-steroidal agents in oral lichen planus: a randomised, open-label study. J Laryngol Otol 2017; 131: 69-76.

[6] Saawarn N, Shashikanth M, Saawarn S, Jirge V, Chaitanya NC, Pinakapani R. Lycopen in the management of oral lichen planus: A placebo-controlled study. Indian J Dent Res 2011; 22: 639-643.

[7] Patil A, Prasad S, Ashok L, Sujatha G. Oral bullous lichen planus: Case report and review of management. Contem Clin Dent 2012; 3: 344-348.

[8] Gupta S., Jawanda M. Oral Lichen Planus: An Update on Etiology, Pathogenesis, Clinical Presentation, Diagnosis and Management. Ind Derm J 2015; 60(3): 222-229. doi: 10.4103/0019-5154.156315.

[9] Lodi G, Scully C, Carrozzo M, Griffiths M, Sugeran PB, Thongprasom K. Current controversies in oral lichen planus: report of an international consensus meeting. Part 2. Clinical management and malignant transformation. Oral Surg Oral Med Oral Pathol Oral Radiol Endod 2005; 100: 78-164.

[10] Mignogna MD, Lo Russo L, Fedele S. Gingival involvement of oral lichen planus in a series of 700 patients. J Clin Perio 2005; 32: 1029-1033.

[11] Carrozzo M. How common is oral lichen planus? Evid Based Dent 2008; 9: 3-112.

[12] Stoopler E, et al. Oral lichen planus preceding concomitant lichen planopilaris. Oral Surg, Oral Med, Oral Path and Oral Rad 2016; 122(3): 82-85. doi.org/10.1016/j.oooo.2016.05.022.

[13] Hasan S. Desquamative gingivitis - A clinical sign in mucous membrane pemphigoid: Report of a case and review of literature. J Pharm Bioallied Sci 2014; 6: 122-126.

[14] Vijayakar HN, Shah PP, Desai AB, Ghonasi SR, Gawankar RJ. Chronic desquamative gingivitis in siblings: A report of two cases. J Indian Soc Periodontol 2014; 18: 385-389.

[15] Parwani SR, Parwani RN. Desquamative gingivitis: what's behind it? A case report. Gen Dent 2014; 62: e5-8.

[16] Stoopler ET, Sollecito TP, DeRossi SS. Desquamative gingivitis: early presenting symptom of mucocutaneous disease. Quintessence Int 2003; 34: 582-586.

[17] Endo H, Rees TD. Diagnosis and Management of desquamative gingivitis, gingival diseases - their aetiology, prevention and treatment. In: Panagakos DF, editor. gingival diseases - their aetiology, prevention and treatment: InTech 2011.

[18] Scott Froum D, Ramer DN, Cohen DM. Etiology, diagnosis, and treatment of desquamative gingivitis. Dent Economics 2015; 105: 125-133.

[19] Karagoz G, Bektas-Kayhan K, Unur M. Desquamative gingivitis: A review. J Istanbul Univ Fac Dent 2016; 20: 54-60.

[20] Khandelwal V, Nayak PA, Nayak UA, Gupta A. Oral lichen planus in a young Indian child. BMJ Case Reports 2013; 2013.

[21] Lavanya N, Jayanthi P, Rao UK, Ranganathan K. Oral lichen planus: An update on pathogenesis and treatment. J Oral Maxillofac Pathol 2011; 15: 127-132.

[22] Vatankhah M, Taghi Chitsazi M, Mehdipour M, Taghavi Zenouz A, Estakhri R. Treatment of desquamative gingivitis with free gingival graft: a case report. J Dent Res Dent Clin Dent Prospects 2010; 4: 33-36.

[23] Popova C, Doseva V, Kotsilov K. Desquamative Gingivitis as a symptom of defferent Mucocutaneous disorders. J IMAB 2007; 13: 31.

[24] Balraj L, Nagaraj T, Nigam H, Tagore S. Erosive lichen planus: A case report. J Medic Radio Patho Surg 2017; 4: 11-14.

[25] Raj PR, Rawther NN, James J, Siyad K, Padiyath S. Erosive lichen planus of the oral cavity: A Case Report. IJSS J Surg 2015; 1: 24-28.

بیماران نیز استفاده‌ی طولانی‌مدت داروهای سیستمیک توصیه می‌شود [۷].

در مطالعه‌ی Balraj و همکاران، به بیمار با لیکن پلان آروزیو برای مدت ۳ ماه تریامسینولون استونید ۱، ۰٪ داده شد و پس از ۷ روز بهبود قابل توجهی در ضایعه دیده شد [۲۴].

در مطالعه‌ی Raj و همکاران، بیماران به مدت ۶ ماه از استروئید موضعی به همراه استروئید سیستمیک استفاده کردند و در نهایت ضایعات به طور کامل از بین رفتند [۲۵].

در بیمار ما، روش درمانی استفاده از کورتیکواستروئید در دو قالب تریامسینولون و پماد هیدروکورتیزون بود. آمپول تریامسینولون باید به صورت دهانشویه درآمده و در دهان بیمار غرغره شود و پماد هیدروکورتیزون پس از استعمال روی تری‌های اختصاصی ساخته شده برای بیمار، در دهان قرار می‌گیرد و به صورت موضعی باعث کنترل علائم لیکن پلان می‌شود.

در این مطالعه بیمار بعد از یک هفته بهبودی مشخصی یافته و تا هفته سوم ضایعه کاملاً برطرف شده بود. این درمان به خاطر ساخت تری‌های مخصوص و هزینه‌های لابراتواری مربوطه نسبت به درمان‌هایی که فقط تجویز دارو دارند، هزینه‌ی بالاتری دارد ولی به علت نگهداری دارو درست در محل التهاب، اثر موضعی مناسب‌تری را ایجاد کرده و نتیجه درمانی خوبی را به همراه دارد. تجویز کورتیکواستروئیدها با استفاده از روش تری، روش مناسبی برای درمان ژنژیویت دسکواماتیو ناشی از لیکن پلان می‌باشد.

## تشکر و قدردانی

بدین وسیله از پرسنل محترم مرکز دندانپزشکی و همکاران محترم لابراتوار کمال تشکر و قدردانی را دارد.

## منابع

- [1] Reddy VK, Ramya SS, Maloth KN, Sunitha K. Childhood Oral Lichen Planus. Inter J of Dent Clin 2014; 6: 25-26.
- [2] Woo VL, Manchanda-Gera A, Park DS, Yoon AJ, Zegarelli DJ. Juvenile oral lichen planus: a report of 2 cases. Pediatr Dent 2007; 29: 525-530.
- [3] Stone SJ, Heasman PA, Staines KS, McCracken GI. The impact of structured plaque control for patients with gingival manifestations of oral lichen planus: a randomized controlled study. J Clin Perio 2015; 42: 356-362.
- [4] Lopez Jornet P, Aznar-Cayuela C. Efficacy of topical chamomile management vs. placebo in patients with oral lichen

## Case report

# Treatment of lichen planus-induced desquamative gingivitis

Malek Kotab (DDS, M.Sc)<sup>1</sup>, Maryam Jalili sadrabad (DDS, M.Sc)<sup>\*2</sup>, Sina Ebrahimi (DDS Student)<sup>3</sup>

1 - Dept. of Periodontology, Dental Faculty of Shahid Sadoghy University of Medical science, yazd, Iran

2 - Dept. of Oral Medicine, Dental Faculty of Semnan University of Medical science, Semnan, Iran

3- Student Research Committe, Dental Faculty of semnan University of Medical science, Semnan, Iran

\* Corresponding author. +98 9122795257 Dr.njalili@gmail.com

Received: 3 Dec 2017 ; Accepted: 6 Aug 2019

**Introduction:** Lichen planus is a mucocutaneous inflammatory disease. Its complications including the formation of ulcers, irritation and discomfort, and the possibility of malignancy. In previous studies, no definite treatment for desquamative gingivitis due to lichen planus has been reported and different treatments have different results. According to importance of the subject, the main aim of this study was presenting a special curative method for this disease.

**Case report:** A 45-year-old woman was referred to a dental clinic with a complaint of sorness of her gingiva that was resistant to the routine treatment. The patient was systemically healthy. In the intraoral examination, white and red lesions were observed in the mucous membranes of the cheek and tongue. According to the presence of the lines of wikham, the diagnosis of lichen plan was introduced. The gums also had a desquamative gingivitis. Some calculus and plaque were also seen in the examination. Initially, the presence of dysplasia was role out by coloring Toluidian Blue. The patient was then referred to periodontist and treated with scaling, root planing and accurate health education. In order to control the lesions in the cheek and tongue, the patient was asked to take a triamcinolone daily and for more resistant gum lesions, apply hydrocortisone ointment twice a day for 5 minutes. The patient was re-examined after one, two and three weeks, and a clear recovery from the first week began and resolved until the third week.

**Conclusion:** Conclusively, the administration of corticosteroids using the Terry method is a suitable method for treating desquamative gingivitis caused by lichen planus.

**Keywords:** Oral Lichen Planus, Desquamate Gingivitis, Corticosteroid, Gingivitis.

---