

ارزش تشخیصی سونوگرافی ترانس واژینال و هیستروسکوپی در مقایسه با پاتولوژی در تشخیص ضایعات اندومتر در زنان مبتلا به خونریزی غیر طبیعی رحمی

فرحناز مردانیان^۱، مریم هاشمی^۲، راضیه سلیمانی^۳

مقاله پژوهشی

چکیده

مقدمه: این مطالعه، با هدف تعیین معیارهای ارزش تشخیصی یافته‌های سونوگرافی ترانس واژینال و هیستروسکوپی در مقایسه با پاتولوژی در تشخیص ضایعات اندومتر در زنان مبتلا به خونریزی غیر طبیعی رحمی انجام شد.

روش‌ها: در یک مطالعه‌ی مقطعی، ۱۰۶ زن پری منوپاز و پست منوپاز با شکایت خونریزی داخل رحمی، تحت سونوگرافی ترانس واژینال و هیستروسکوپی قرار گرفتند و صحت یافته‌های این دو روش تشخیصی با نمونه‌برداری اندومتر در اتاق عمل مورد بررسی قرار گرفت. در نهایت، میزان توافق بین سونوگرافی و هیستروسکوپی بررسی شد و معیارهای ارزش تشخیصی دو روش سونوگرافی و هیستروسکوپی بر حسب یافته‌های پاتولوژی محاسبه گردید.

یافته‌ها: میزان توافق بین سونوگرافی و هیستروسکوپی در طبیعی بودن ضخامت اندومتر، ۶۹ درصد بود و توافق بین دو روش در زنان پست منوپاز بالاتر از زنان پری منوپاز بود. سونوگرافی دارای حساسیت و ویژگی بالایی برای تشخیص میوم نبود، اما ارزش اخباری مثبت سونوگرافی در تشخیص پولیپ (۸۲/۷ درصد) و ارزش اخباری آن در تشخیص میوم (۹۱/۷ درصد) بالا بود. هیستروسکوپی دارای حساسیت و ویژگی بالایی در تشخیص پولیپ و میوم بود.

نتیجه‌گیری: بین سونوگرافی ترانس واژینال و هیستروسکوپی، توافق مطلوبی برای تعیین طبیعی بودن اندومتر وجود دارد. دارای معیارهای ارزش تشخیصی بالایی برای تشخیص این ضایعات است، اما از آن جایی که هیستروسکوپی یک روش تهاجمی است، استفاده از سونوگرافی ترانس واژینال به منظور غربالگری زنان دچار خونریزی غیر طبیعی رحمی توصیه پذیر می‌باشد.

واژگان کلیدی: سونوگرافی داخل رحمی؛ هیستروسکوپی؛ پولیپ؛ میوم

ارجاع: مردانیان فرحناز، هاشمی مریم، سلیمانی راضیه. ارزش تشخیصی سونوگرافی ترانس واژینال و هیستروسکوپی در مقایسه با پاتولوژی در تشخیص ضایعات اندومتر در زنان مبتلا به خونریزی غیر طبیعی رحمی. مجله دانشکده پزشکی اصفهان ۱۴۰۰؛ ۳۹ (۶۳۲): ۵۱۱-۵۰۴.

مقدمه

خونریزی غیر طبیعی رحمی (Abnormal uterine bleeding یا AUB)، یک شکایت شایع زنان و مامایی، در همه‌ی گروه‌های سنی است (۱)؛ به طوری که حدود ۳۳ درصد زنان مراجعه کننده به کلینیک‌های زنان، مبتلا به این عارضه می‌باشند و این رقم، در دوران پری و پست منوپاز به حدود ۶۹ درصد افزایش می‌یابد (۲). در اغلب موارد، علت خونریزی غیر طبیعی رحمی، خوش خیم است، اما در حدود ۱۰ درصد موارد، علت آن کارسینوم اندومتر

می‌باشد. از طرفی، در ۸۵-۸۰ درصد موارد، تظاهر سرطان اندومتر، خونریزی غیر طبیعی رحمی می‌باشد (۳-۲). از این رو، از آن جایی که تشخیص سرطان اندومتر در مراحل اولیه، منجر به بهبود پیش‌آگهی بیماری می‌شود، اقدامات تشخیصی در زنان مبتلا به خونریزی پری و پست منوپاز، به طور عمده در جهت شناسایی زودرس بدخیمی صورت می‌گیرد (۴).

هیستروسکوپی و نمونه‌برداری به منظور بررسی‌های پاتولوژیک به عنوان معیار طلایی ارزیابی بیماران با خونریزی غیر طبیعی رحمی

۱- استاد، گروه زنان و زایمان، دانشکده‌ی پزشکی، دانشگاه علوم پزشکی اصفهان، اصفهان، ایران

۲- استادیار، گروه زنان و زایمان، دانشکده‌ی پزشکی دانشگاه علوم پزشکی اصفهان، ایران

۳- دستیار، گروه زنان و زایمان، دانشکده‌ی پزشکی، دانشگاه علوم پزشکی اصفهان، اصفهان، ایران

نویسنده‌ی مسؤول: راضیه سلیمانی؛ دستیار، گروه زنان و زایمان، دانشکده‌ی پزشکی، دانشگاه علوم پزشکی اصفهان، اصفهان، ایران

Email: soleimani.razie@yahoo.com

پزشکی اصفهان تصویب شد و در بیمارستان شهید دکتر بهشتی اصفهان انجام گردید. جامعه‌ی هدف مطالعه، زنان مراجعه کننده با شکایت خونریزی غیر طبیعی رحمی بودند.

معیارهای ورود به مطالعه شامل ابتلای اخیر به AUB، زنان پری و پست منوپاز، وجود خونریزی مزمن و رضایت به شرکت در مطالعه بود. همچنین، مصرف تاموکسیفن و درمان‌های جایگزین هورمونی (Hormone replacement therapy یا HRT) و یا بروز تغییرات ناشی از مصرف این داروها، حاملگی و تشخیص AUB با سایر علل به عنوان معیارهای عدم ورود به مطالعه در نظر گرفته شد.

حجم نمونه‌ی مورد نیاز مطالعه با استفاده از فرمول حجم نمونه جهت مطالعات شیوع و با سطح اطمینان ۹۵ درصد، شیوع بدخیمی در بیماران مبتلا به خونریزی غیر طبیعی رحمی که معادل ۰/۵ در نظر گرفته شد و پذیرش میزان خطای ۰/۱، به تعداد ۹۶ نفر برآورد شد که جهت اطمینان بیشتر، ۱۰۶ بیمار مورد مطالعه قرار گرفتند. روش نمونه‌گیری به شیوه‌ی آسان و در دسترس بود و از زمان آغاز مطالعه، تمام زنان با شکایت خونریزی غیر طبیعی رحمی، در صورت دارا بودن شرایط لازم، وارد مطالعه شدند تا حجم نمونه به تعداد لازم رسید.

بعد از اخذ مجوز از کمیته‌ی اخلاق پزشکی دانشگاه و اخذ رضایت‌نامه‌ی کتبی از بیماران، شرح حال و معاینه‌ی فیزیکی کامل به عمل آمد و مشخصات دموگرافیک و سابقه‌ی بیماری‌ها و داروهای مصرفی آن ثبت گردید. سونوگرافی ترانس واژینال پس از اتمام دوره‌ی خونریزی جهت بیماران پری منوپاز و در اولین فرصت پس از مراجعه در بیماران پست منوپاز توسط یک رادیولوژیست واحد با دستگاه Mindray با پروب واژینال ۵ مگاهرتز انجام شد و بر اساس یافته‌های TVS، وجود هیپرپلازی اندومتر، پولیپ و میوم در مبتلایان به AUB بررسی گردید.

در زنان پری منوپاز، ضخامت ۱۲ میلی‌متر و کمتر به عنوان ضخامت طبیعی و ضخامت بیش از ۱۲ میلی‌متر به عنوان هایپرپلازی اندومتر در نظر گرفته شد. در زنان پست منوپاز، ضخامت کمتر از ۵ میلی‌متر به عنوان آتروفی اندومتر در نظر گرفته شد.

زنان پری منوپاز، در مرحله‌ی فولیکولار (به طور متوسط در روز دهم) مشروط به عدم مصرف داروهای هورمونی، تحت هیستروسکوپی قرار گرفتند. زنان پست منوپاز نیز در اولین مراجعه، بستری و تحت هیستروسکوپی قرار گرفتند. بیوپسی به صورت سرپایی با کمک Pipelle انجام شد. در موارد ضایعات پولیپوئید، Focal thickening و یا وجود Mass، Dilation and curettage (D&C) انجام گردید. عوارض هیستروسکوپی از جمله آسیب رحمی، پرفراسیون رحم، خونریزی واژینال و درد شکم در بیماران بررسی و ثبت شد.

است، اما هیستروسکوپی، با وجود این که ابزار سودمندی برای بررسی‌های داخل رحمی است، اما به علت تهاجمی بودن، ممکن است با بروز برخی عوارض نظیر احتمال آسیب به رحم، پرفراسیون رحم، خونریزی واژینال و درد شکم همراه باشد (۵). بنابراین، استفاده از روش‌های کمتر تهاجمی برای ارزیابی اولیه‌ی این بیماران بیشتر مورد توجه قرار گرفته است.

سونوگرافی واژینال (Transvaginal sonography یا TVS) به دلیل راحتی و غیر تهاجمی بودن و نیز قابلیت اعتماد بالا به عنوان ابزار ارزیابی خط اول تشخیص، پذیرفته می‌شود (۶-۷) و در مواردی که سونوگرافی واژینال نشان دهنده‌ی اندومتر نازک باشد، احتمال وجود پاتولوژی داخل رحمی بسیار کم است، اما در مواردی که افزایش ضخامت اندومتر دیده شود، سایر اقدامات تشخیصی نظیر بیوپسی اندومتر ضرورت می‌یابد (۴).

در مطالعات، ضخامت اندومتر کمتر از ۵ میلی‌متر با حساسیت ۹۶ درصد در تشخیص کارسینوم اندومتر و حساسیت ۹۲ درصد در تشخیص سایر بیماری‌های اندومتر به عنوان نقطه‌ی برش در نظر گرفته شده است (۲).

تا کنون مطالعات مختلفی روی هزینه-اثربخشی روش‌های مختلف تشخیص AUB انجام شده است و تعدادی از آن‌ها نشان داده‌اند که انجام TVS و به دنبال آن هیستروسکوپی و بیوپسی اندومتر، مناسب‌ترین روش برای تشخیص منشأ AUB می‌باشد (۸-۱۱)، اما در خصوص ارزش تشخیصی این روش‌ها، اختلاف نظر وجود دارد.

TVS، یک وسیله‌ی غربالگری کم هزینه برای زنان پری و پست منوپاز با خونریزی واژینال است و ضمن کاهش کاربرد روش‌های تشخیصی تهاجمی، احتمال کشف آنومالی در زنان با شرایط پاتولوژیک را بالا می‌برد (۱۲-۱۳). در مطالعات قبلی، TVS در تشخیص سرطان و آنومالی‌های اندومتر دارای حساسیت ۹۶ و ۹۲ درصد بوده است (۷).

خونریزی‌های غیر طبیعی رحمی در زمان پری و پست منوپاز، دارای شیوع بالایی می‌باشد. با وجود مزایای متعدد سونوگرافی ترانس واژینال، استفاده از این روش در تشخیص منشأ AUB به طور جامع مورد بررسی قرار نگرفته است. این مطالعه، با هدف تعیین معیارهای ارزش تشخیصی سونوگرافی ترانس واژینال و هیستروسکوپی در مقایسه با یافته‌های پاتولوژی در تعیین ماهیت و علت خونریزی غیر طبیعی رحمی (AUB) انجام شد.

روش‌ها

این مطالعه، یک مطالعه‌ی توصیفی-تحلیلی است که در سال ۱۳۹۸ با کد Ir.mui.med. REC.1398.444 در کمیته‌ی اخلاق دانشگاه علوم

یافته‌های سونوگرافی به عنوان راهنمایی جهت محل‌های گرفتن بیوپسی مورد استفاده قرار گرفت. از هر بیمار، تعداد ۲ نمونه از اندومتر و اندوسرویکس گرفته شد.

در بررسی پاتولوژی، نمونه‌ی بافتی در فرمالین وارد دستگاه Tissue processor شد و توسط میکروتوم برش خورد و از آن Slide preparation تهیه شد. سپس، با اتوزین-هماتوکسیلین (H&E) رنگ‌آمیزی و بررسی گردید. همه‌ی نمونه‌های پاتولوژی توسط یک پاتولوژیست واحد، تفسیر و نتیجه در پرونده‌ی بیمار ثبت گردید.

یافته‌های به دست آمده وارد نرم‌افزار SPSS نسخه‌ی ۲۵ (version 25, IBM Corporation, Armonk, NY) شد و با آزمون‌های آماری χ^2 One-way ANOVA و آزمون توافق Kappa مورد تجزیه و تحلیل قرار گرفت. جهت تعیین معیارهای ارزش تشخیصی سونوگرافی و هیستروسکوپی، از نرم‌افزار Medcalc استفاده شد. در تمامی آزمون‌ها، مقادیر $P < 0.05$ به عنوان سطح معنی‌داری در نظر گرفته شد.

میانگین زمان یائسگی در گروه پست منوپاز $5/5 \pm 7/81$ سال بود. الگوی خونریزی در زنان پری منوپاز شامل ۳۰ مورد (۳۴/۹ درصد) منوراژی (قاعدگی طولانی‌تر از ۷ روز یا خونریزی بیشتر از ۸۰ میلی‌لیتر)، ۲۷ مورد (۳۱/۴ درصد) منومتوراژی (قاعدگی با فواصل نامنظم و مقدار بیشتر از ۸۰ میلی‌لیتر یا طولانی‌تر از ۷ روز)، ۱۵ مورد (۱۷/۴ درصد) پلی‌منوره (افزایش تواتر قاعدگی‌ها و کمتر شدن فاصله از ۲۱ روز) و ۱۴ مورد (۱۶/۳ درصد) مترووراژی (قاعدگی‌هایی با فواصل غیر منظم) بود. وضعیت اندومتر در یافته‌های سونوگرافی شامل ۲۲ مورد (۲۰/۸ درصد) طبیعی، ۶۹ مورد (۶۵/۱ درصد) ضخیم، ۳۴ مورد (۳۲/۱ درصد) میوم و ۵۲ مورد (۴۹/۱ درصد) پولیپ بود.

یافته‌ها

در این مطالعه، ۱۰۶ خانم مبتلا به خونریزی غیر طبیعی رحمی با میانگین سنی $6/2 \pm 49/5$ سال مورد مطالعه و بررسی قرار گرفتند و از آن جایی که نمونه‌گیری به صورت آسان انجام گرفت، ۲۰ نفر آنان

جدول ۱. توزیع متغیرهای دموگرافیک و بالینی بیماران تحت مطالعه

متغیر	پست منوپاز تعداد (درصد)	پری منوپاز تعداد (درصد)	کل تعداد (درصد)	مقدار P
تعداد بارداری	≤ 2	۳ (۱۵/۰)	۳۴ (۳۲/۱)	۰/۰۱۳
	۳-۵	۱۰ (۵۰/۰)	۵۶ (۵۲/۸)	
	$5 <$	۷ (۳۵/۰)	۱۶ (۱۵/۱)	
تعداد فرزندان زنده	≤ 2	۵ (۲۵/۰)	۵۳ (۵۰/۰)	۰/۰۰۷
	۳-۵	۱۰ (۵۰/۰)	۴۳ (۴۰/۶)	
	$5 <$	۵ (۲۵/۰)	۱۰ (۹/۴)	
فرزندان فوت شده	۰	۱۶ (۸۰/۰)	۸۸ (۸۳/۰)	۰/۴۵۰
	۱	۲ (۱۰/۰)	۱۳ (۱۲/۳)	
	$2 <$	۲ (۱۰/۰)	۵ (۴/۷)	
سابقه‌ی سقط جنین	۰	۱۵ (۷۵/۰)	۷۲ (۶۷/۹)	۰/۸۴۰
	۱	۴ (۲۰/۰)	۲۴ (۲۲/۶)	
	$2 <$	۰ (۰)	۱۰ (۹/۴)	
سابقه‌ی حاملگی خارج رحمی	۰ (۰)	۲ (۲/۳)	۲ (۱/۹)	
	۱ (۵/۰)	۳۲ (۳۷/۲)	۳۳ (۳۱/۱)	< 0.001
	۱-۲	۲ (۱۰/۰)	۳۵ (۳۳/۰)	
سابقه‌ی زایمان طبیعی	۳-۵	۱۱ (۵۵/۰)	۲۹ (۲۷/۴)	
	$5 <$	۶ (۳۰/۰)	۹ (۸/۵)	
	ندارد	۲۰ (۱۰۰)	۶۲ (۵۸/۵)	۰/۰۰۲
سابقه‌ی سزارین	۱	۰ (۰)	۱۵ (۱۴/۲)	
	۲	۰ (۰)	۱۶ (۱۵/۱)	
	$3 \leq$	۰ (۰)	۱۳ (۱۲/۳)	

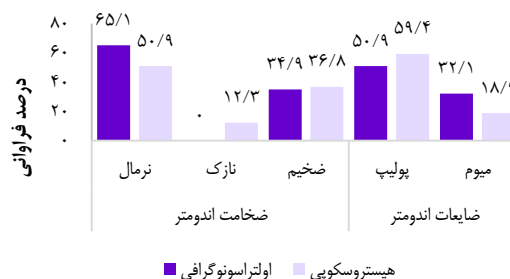
برابر آزمون Kappa، میزان توافق بین سونوگرافی و هیستروسکوپی برای تعیین طبیعی بودن ضخامت اندومتر ۶۴ درصد و از نظر آماری معنی‌دار بود ($P < 0/001$). میزان توافق بین دو روش تشخیصی پیش‌گفته برای تشخیص پولیپ، ۳۰ درصد ($P = 0/001$) و برای تشخیص میوم ۳۷ درصد ($P < 0/001$) بود که هر دو میزان توافق، از نظر آماری معنی‌دار بود.

در جدول ۲، یافته‌های سونوگرافی، هیستروسکوپی و پاتولوژی در دو گروه زنان پست منوپاز و پری منوپاز نشان داده شده است. برای یافته‌های اولتراسونوگرافی و هیستروسکوپی، وضعیت ضخامت اندومتر در دو گروه پری منوپاز و پست منوپاز اختلاف معنی‌داری داشت و درصد بیشتری از زنان پست منوپاز، دارای اندومتر ضخیم بودند. همچنین، فراوانی پولیپ در زنان پست منوپاز به طور معنی‌داری کمتر بود، اما طبق یافته‌های پاتولوژی، تفاوتی در این مورد بین دو گروه وجود نداشت.

جدول ۳، میزان توافق بین یافته‌های اولتراسونوگرافی و هیستروسکوپی را نشان می‌دهد. برابر آزمون Kappa، میزان توافق بین سونوگرافی و هیستروسکوپی در تشخیص ضخامت اندومتر، در زنان پری منوپاز در حد پایین ($0/04$)، اما در زنان پست منوپاز، توافق مطلوبی در حد $0/69$ مشاهده شد که این اختلاف، از نظر آماری معنی‌دار بود ($P < 0/001$). در تشخیص پولیپ، میزان توافق کلی بین سونوگرافی و هیستروسکوپی $0/29$ بود که این میزان توافق، در زنان پری منوپاز بالاتر بود. در تشخیص میوم، میزان توافق کلی بین سونوگرافی و هیستروسکوپی $0/37$ بود که از نظر آماری معنی‌دار بود ($P < 0/001$)، اما میزان توافق در زنان پست منوپاز بالاتر ($0/41$) از زنان پری منوپاز ($0/36$) بود.

میانگین ضخامت اندومتر در کل زنان مورد مطالعه، $5/02 \pm 8/39$ میلی‌متر بود. این میانگین در زنان پست منوپاز، $1/65 \pm 4/00$ میلی‌متر و در زنان پری منوپاز $9/40 \pm 5/00$ میلی‌متر بود و ضخامت اندومتر در زنان پست منوپاز به طور معنی‌داری کمتر بود ($P < 0/001$). برابر یافته‌های سونوگرافی، ضخامت اندومتر در ۶۹ نفر ($65/1$ درصد) طبیعی و در ۳۷ نفر ($34/9$ درصد) ضخیم بود. طبق یافته‌های هیستروسکوپی، ۵۴ نفر ($50/9$ درصد) دارای اندومتر طبیعی، ۱۴ نفر ($13/2$ درصد) دارای اندومتر آتروفیک و ۳۸ نفر ($35/8$ درصد) دارای اندومتر ضخیم بودند.

در بررسی ضایعات رحمی در سونوگرافی، ۵۲ نفر ($49/1$ درصد) مبتلا به پولیپ و ۳۴ نفر ($32/1$ درصد) مبتلا به میوم بودند. طبق یافته‌های هیستروسکوپی، ۶۳ نفر ($59/4$ درصد) مبتلا به پولیپ و ۲۰ نفر ($18/9$ درصد) مبتلا به میوم بودند (شکل ۱).



شکل ۱. توزیع فراوانی وضعیت اندومتر در یافته‌های سونوگرافی و هیستروسکوپی

جدول ۲. یافته‌های سونوگرافی، هیستروسکوپی و پاتولوژی در دو گروه زنان پری منوپاز و پست منوپاز

مقدار P	گروه		نتایج		روش تشخیصی
	پری منوپاز تعداد (درصد)	پست منوپاز تعداد (درصد)	طبیعی	ضخامت اندومتر	
0/002	62 (72/1)	7 (35/0)	طبیعی	ضخامت اندومتر	اولتراسونوگرافی
	24 (27/9)	13 (65/0)	ضخیم	میوم	
0/450	29 (33/7)	5 (25/0)	پولیپ		
0/004	48 (55/8)	4 (20/0)	طبیعی	ضخامت اندومتر	هیستروسکوپی
< 0/001	54 (62/8)	0 (0)	آتروفیک	ضخیم	
0/080	32 (37/2)	6 (30/0)	میوم		
0/010	19 (22/1)	1 (5/0)	پولیپ		
0/003	46 (53/5)	17 (85/0)	Proliferative		پاتولوژی
0/001	53 (61/6)	5 (25/0)	Secretory		
< 0/001	0 (0)	7 (35/0)	Atrophic		
0/990	2 (2/3)	0 (0)	Endometritis		
0/120	53 (61/6)	16 (80/0)	Polyp		
0/190	16 (18/6)	1 (5/0)	myoma		

جدول ۳. میزان توافق بین یافته‌های سونوگرافی و هیستروسکوپی در تشخیص وضعیت اندومتر در زنان پری و پست منوپاز

وضعیت اندومتر	کل بیماران		پست منوپاز		پری منوپاز	
	مقدار	P	مقدار	P	مقدار	P
ضخامت اندومتر	۰/۶۴	< ۰/۰۰۱	۰/۷۰۰	۰/۶۹	< ۰/۰۰۱	
وجود پولیپ	۰/۲۹	۰/۰۰۳	۰/۲۶	۰/۳۹	< ۰/۰۰۱	
وجود میوم	۰/۳۷	< ۰/۰۰۱	۰/۰۲۳	۰/۳۶	۰/۰۰۱	

جدول ۵. معیارهای ارزش تشخیصی سونوگرافی و هیستروسکوپی در

تشخیص پولیپ و میوم

معیار	سونوگرافی		هیستروسکوپی	
	پولیپ	میوم	پولیپ	میوم
حساسیت	۶۲/۳	۶۴/۷	۷۹/۷	۸۸/۲
ویژگی	۷۵/۷	۷۴/۲	۸۱/۱	۹۴/۴
مثبت کاذب	۳۷/۷	۲۵/۸	۱۸/۹	۵/۶
منفی کاذب	۲۴/۳	۳۵/۳	۲۰/۳	۱۱/۸
ارزش اخباری مثبت	۸۲/۷	۳۲/۴	۸۸/۷	۷۵/۰
ارزش اخباری منفی	۵۱/۹	۹۱/۷	۸۸/۲	۹۷/۷
صحت	۶۷/۰	۷۲/۶	۸۶/۴	۹۳/۴

جدول ۴، توزیع فراوانی تشخیص وجود پولیپ و میوم در دو روش اولتراسونوگرافی و هیستروسکوپی در مقایسه با یافته‌های پاتولوژی را نشان می‌دهد. برابر این نتایج، میزان توافق بین سونوگرافی و پاتولوژی در تشخیص پولیپ ۰/۳۴ ($P < ۰/۰۰۱$) و در تشخیص میوم ۰/۲۸ ($P = ۰/۰۰۲$) بود. در مقایسه‌ی نتایج هیستروسکوپی با پاتولوژی، میزان توافق در تشخیص پولیپ ۰/۶۰ و در تشخیص میوم ۰/۷۷ بود ($P < ۰/۰۰۱$).

جدول ۴. توزیع فراوانی تشخیص وجود پولیپ و میوم در دو روش اولتراسونوگرافی و هیستروسکوپی در مقایسه با یافته‌های پاتولوژی

روش تشخیص	وضعیت اندومتر	پاتولوژی		مقدار	P
		خیر	بلی		
پاتولوژی	وجود	۲۸ (۷۵/۷)	۲۶ (۳۷/۷)	۰/۳۴	< ۰/۰۰۱
	پولیپ	۹ (۲۴/۳)	۴۳ (۶۲/۳)		
	وجود	۶۶ (۷۴/۲)	۶ (۳۵/۳)	۰/۲۸	۰/۰۰۲
هیستروسکوپی	میوم	۲۳ (۲۵/۸)	۱۱ (۶۴/۷)		
	وجود	۳۰ (۸۱/۱)	۱۳ (۱۸/۸)	۰/۶۰	< ۰/۰۰۱
	پولیپ	۷ (۱۸/۹)	۵۶ (۸۱/۲)		
هیستروسکوپی	وجود	۸۴ (۹۴/۴)	۲ (۱۱/۸)	۰/۷۷	< ۰/۰۰۱
	میوم	۵ (۵/۶)	۱۵ (۸۸/۲)		

بحث

این پژوهش، با هدف تعیین معیارهای ارزش تشخیصی سونوگرافی ترانس واژینال و هیستروسکوپی در مقایسه با یافته‌های پاتولوژی در تعیین ماهیت و علت خونریزی غیر طبیعی رحمی (AUB) انجام شد. یافته‌های مطالعه‌ی حاضر نشان داد بین سونوگرافی ترانس واژینال و هیستروسکوپی توافق مطلوبی در تعیین وضعیت اندومتر وجود دارد و میزان توافق دو روش در زنان پست منوپاز بالاتر می‌باشد. از طرف دیگر، سونوگرافی ترانس واژینال در مقایسه با پاتولوژی، دارای حساسیت ۶۲/۳ و ویژگی ۷۵/۷ درصد بود، اما ارزش اخباری مثبت آن، ۸۲/۷ درصد بود. از طرف دیگر، در مقایسه‌ی یافته‌های هیستروسکوپی و سونوگرافی با پاتولوژی، هیستروسکوپی دارای حساسیت و ویژگی بالاتری نسبت به سونوگرافی بود، اما ارزش اخباری منفی هیستروسکوپی پایین‌تر و ارزش اخباری منفی آن نسبت به سونوگرافی بالاتر بود. در جدول ۶، نتایج برخی مطالعات انجام گرفته در خصوص معیارهای تشخیصی سونوگرافی و هیستروسکوپی در تشخیص ضایعات رحمی در زنان مبتلا به AUB ارائه شده است. در این جدول، نتیجه‌ی مطالعات Ryu و همکاران (۱۳)، کاظمی رحمت‌آبادی و علامه (۱۴)، صالحی عالی و همکاران (۱۵)، Sharma و Tiwari (۱۶) de Kroon و همکاران (۱۷)، Kamel و همکاران (۲۰) و Dueholm و همکاران (۲۱) آمده است.

بررسی معیارهای ارزش تشخیصی سونوگرافی و هیستروسکوپی برای تشخیص پولیپ و میوم نشان داد هیستروسکوپی دارای بالاترین حساسیت، ویژگی و صحت در تشخیص میوم می‌باشد. برابر جدول ۴، سونوگرافی دارای حساسیت و ویژگی بالایی برای تشخیص میوم اندومتر نبود، اما ارزش اخباری مثبت سونوگرافی در تشخیص پولیپ (۸۲/۷ درصد) و ارزش اخباری آن در تشخیص میوم (۹۱/۷ درصد) بالا بود. هیستروسکوپی، دارای حساسیت و ویژگی بالایی در تشخیص پولیپ و میوم بود، اما میزان مثبت و منفی کاذب این روش برای تشخیص پولیپ، بالا بود.

جدول ۵، معیارهای ارزش تشخیصی سونوگرافی و هیستروسکوپی در تشخیص پولیپ و میوم را نشان می‌دهد.

جدول ۶. نتایج برخی مطالعات انجام گرفته در خصوص معیارهای ارزش تشخیصی سونوگرافی و هیستروسکوپی در زنان مبتلا به خونریزی غیر طبیعی رحمی

نویسنده	نوع	نوع ضایعه	SEN	SPE	PPV	NPV
مطالعه‌ی	هیستروسکوپی	پولیپ	۷۹/۷	۸۱/۱	۸۸/۷	۸۸/۲
حاضر		میوم	۸۸/۲	۹۴/۴	۷۵/۰	۹۷/۷
	سونوگرافی	پولیپ	۶۲/۳	۷۵/۷	۳۷/۷	۲۴/۳
		میوم	۶۴/۷	۷۴/۲	۲۵/۸	۳۵/۳
Ryu	هیستروسکوپی	ضایعات رحمی	۹۵/۱	۸۳/۳	۹۵/۱	۸۳/۳
	سونوگرافی	ضایعات رحمی	۷۹/۰	۴۵/۸	۸۳/۰	۹۳/۳
کاظمی	هیستروسکوپی	ضایعات حفره رحم	۱۰۰	۸۰/۰	۹۸/۸	۱۰۰
		پولیپ	۹۳/۰	۱۰۰	۱۰۰	۹۵/۴
		میوم	۹۶/۰	۱۰۰	۸۸/۰	۱۰۰
صالحی	سونوگرافی	پولیپ	۵۱/۲	۷۲/۵	۵۷/۴	۳۹/۹
		میوم	۵۹/۵	۸۳/۲	۴۲/۲	۶۱/۱
		خونریزی غیر طبیعی رحمی	۸۷/۵	۹۴/۵	۲۶/۵	۳۷/۹
Sharma	هیستروسکوپی	خونریزی غیر طبیعی رحمی	۸۸/۰	۶۶/۰	-	-
Kroon	هیستروسکوپی	خونریزی غیر طبیعی رحمی	۹۵/۰	۸۸/۰	-	-
Gumus	سونوگرافی	پولیپ	۵۷/۱۴	۵۹/۷	-	-
Aslam	هیستروسکوپی	میوم	۹۲/۹	۸۹/۷	-	-
	سونوگرافی	میوم	۷۱/۴	۶۷/۷	-	-
Kamel	سونوگرافی	میوم	۶۴/۵	۷۵/۵	-	-
	هیستروسکوپی	میوم	۹۳/۱	۹۳/۹	-	-
Dueholm	هیستروسکوپی	ضایعات رحمی	۸۴/۰	۸۳/۰	-	-
	سونوگرافی	ضایعات رحمی	۶۹/۰	۸۸/۰	-	-

PPV: Positive predictive value; NPV: Negative predictive value; SPE: Specificity; SEN: Sensitivity

سونوگرافی ترانس واژینال به منظور غربالگری زنان دچار خونریزی غیر طبیعی رحمی توجیه پذیر می‌باشد.

تشکر و قدردانی

مقاله‌ی حاضر، حاصل پایان‌نامه‌ی دکتری تخصصی در رشته‌ی زنان است که با شماره‌ی ۷۹۹۳۱۶ در حوزه‌ی معاونت پژوهشی دانشکده‌ی پزشکی تصویب و اجرا شد. از این رو، نویسندگان از حمایت‌های این معاونت تقدیر و تشکر می‌نمایند.

نتیجه‌گیری



یافته‌های مطالعه‌ی حاضر نشان داد بین سونوگرافی ترانس واژینال و هیستروسکوپی، توافق مطلوبی برای تعیین طبیعی بودن اندومتر وجود دارد. همچنین، سونوگرافی ترانس واژینال دارای حساسیت و ویژگی بالایی برای تشخیص ضایعات رحمی در زنان دارای خونریزی غیر طبیعی رحمی نمی‌باشد و در مقابل، هیستروسکوپی دارای معیارهای ارزش تشخیصی بالایی برای تشخیص این ضایعات است، اما از آن جایی که هیستروسکوپی یک روش تهاجمی است، استفاده از

References

1. Davis E, Sparzak PB. Abnormal uterine bleeding. StatPearls [Internet]. Treasure Island, FL: StatPearls Publishing; 2021.
2. Dueholm M, Hjorth IMD, Dahl K, Hansen ES, Ortoft G. Ultrasound scoring of endometrial pattern for fast-track identification or exclusion of endometrial cancer in women with postmenopausal bleeding. J Minim Invasive Gynecol 2019; 26(3): 516-25.
3. Singh S, Best C, Dunn S, Leyland N, Wolfman WL. Abnormal uterine bleeding in pre-menopausal women. J Obstet Gynaecol Can 2013; 35(5): 473-5.
4. Abdaal A, Mushtaq Y, Khasati L, Moneim J, Khan F, Ahmed H, et al. Post-menopausal bleeding - Is transvaginal ultrasound a useful first-line investigation in tamoxifen users? Post Reprod Health 2018; 24(2): 72-8.
5. Kanmaz AG, Inan AH, Beyan E, Budak A. Importance of transvaginal ultrasonography before endometrial sampling in asymptomatic postmenopausal patients. J Gynecol Obstet Hum Reprod 2019; 48(1): 25-8.
6. Babacan A, Gun I, Kizilaslan C, Ozden O, Muhcu M,

- Mungen E, et al. Comparison of transvaginal ultrasonography and hysteroscopy in the diagnosis of uterine pathologies. *Int J Clin Exp Med* 2014; 7(3): 764-9.
7. AbdelMaboud NM, Elsaid HH. Role of transvaginal ultrasonography and colour Doppler in the evaluation of postmenopausal bleeding. *The Egyptian Journal of Radiology and Nuclear Medicine* 2015; 46(1): 235-43.
 8. Vitner D, Filmer S, Goldstein I, Khatib N, Weiner Z. A comparison between ultrasonography and hysteroscopy in the diagnosis of uterine pathology. *Eur J Obstet Gynecol Reprod Biol* 2013; 171(1): 143-5.
 9. Epstein E. Management of postmenopausal bleeding in Sweden: A need for increased use of hydrosography and hysteroscopy. *Acta Obstet Gynecol Scand* 2004; 83(1): 89-95.
 10. Goldstein RB, Bree RL, Benson CB, Benacerraf BR, Bloss JD, Carlos R, et al. Evaluation of the woman with postmenopausal bleeding: Society of Radiologists in Ultrasound-Sponsored Consensus Conference statement. *J Ultrasound Med* 2001; 20(10): 1025-36.
 11. Faria SC, Sagebiel T, Balachandran A, Devine C, Lal C, Bhosale PR. Imaging in endometrial carcinoma. *Indian J Radiol Imaging* 2015; 25(2): 137-47.
 12. Davidson KG, Dubinsky TJ. Ultrasonographic evaluation of the endometrium in postmenopausal vaginal bleeding. *Radiol Clin North Am* 2003; 41(4): 769-80.
 13. Ryu JA, Kim B, Lee J, Kim S, Lee SH. Comparison of transvaginal ultrasonography with hysterosonography as a screening method in patients with abnormal uterine bleeding. *Korean J Radiol* 2004; 5(1): 39-46.
 14. Kazemi Rahmatabadi Z, Allameh T. diagnostic values of hystroscopy compared with pathologic findings for detection of abnormal uteriane bleeding. [MD Thesis]. School of Medicine, Isfahan University of Medical sciences; 2003.
 15. Salehi Aali H, Darghi R, Parvin Darabad F, Akhavan Akbari P, Fathi S. Diagnostic value of Transvaginal Ultrasonography in abnormal uterine bleeding compared with Dilatation and Curettage in perimenopausal women. *Iran J Obstet Gynecol Infertil* 2017; 20(6): 40-9.
 16. Sharma J, Tiwari S. Hysteroscopy in Abnormal Uterine Bleeding vs Ultrasonography and Histopathology Report in Perimenopausal and Postmenopausal Women. *JNMA J Nepal Med Assoc* 2016; 55(203): 26-8.
 17. de Kroon CD, de Bock GH, Dieben SW, Jansen FW. Saline contrast hysterosonography in abnormal uterine bleeding: a systematic review and meta-analysis. *BJOG* 2003; 110(10): 938-47.
 18. Gumus II, Keskin EA, Kilic E, Aker A, Kafali H, Turhan NO. Diagnostic value of hysteroscopy and hysterosonography in endometrial abnormalities in asymptomatic postmenopausal women. *Arch Gynecol Obstet* 2008; 278(3): 241-4.
 19. Aslam M, Ijaz L, Tariq S, Shafqat K, Meher UN, Ashraf R, et al. Comparison of transvaginal sonography and saline contrast sonohysterography in women with abnormal uterine bleeding: correlation with hysteroscopy and histopathology. *Int J Health Sci (Qassim)* 2007; 1(1): 17-24.
 20. Kamel HS, Darwish AM, Mohamed SA. Comparison of transvaginal ultrasonography and vaginal sonohysterography in the detection of endometrial polyps. *Acta Obstet Gynecol Scand* 2000; 79(1): 60-4.
 21. Dueholm M, Lundorf E, Hansen ES, Ledertoug S, Olesen F. Evaluation of the uterine cavity with magnetic resonance imaging, transvaginal sonography, hysterosonographic examination, and diagnostic hysteroscopy. *Fertil Steril* 2001; 76(2): 350-7.

Diagnostic Value of Transvaginal and Hysteroscopic Ultrasound in Comparison with Pathology in the Diagnosis of Endometrial Lesions in Women with Abnormal Uterine Bleeding

Farahnaz Mardanian¹, Maryam Hashemi², Razieh Soleimani³

Original Article

Abstract

Background: The aim of this study was to determine the diagnostic value of transvaginal ultrasound and hysteroscopy findings compared with pathology in the diagnosis of endometrial lesions in women with abnormal uterine bleeding.

Methods: In a cross-sectional study, 106 pre- and postmenopausal women, complained of abnormal uterine bleeding, underwent transvaginal ultrasound and hysteroscopy, and the accuracy of the findings of this diagnostic duality was assessed by endometrial sampling in the operating room. Finally, the agreement between ultrasound and hysteroscopy was examined, and the diagnostic value criteria of both ultrasound and hysteroscopy were calculated according to the pathological findings.

Findings: The agreement ratio between ultrasound and hysteroscopy in the normality of endometrial thickness was 69%. On the other hand, the agreement between the two methods was upper in postmenopausal women than in perimenopausal women. Ultrasound did not have a high sensitivity and specificity for myoma diagnosis. However, the positive predictive value of ultrasound in polyp diagnosis (82.7%) and its negative predictive value in myoma diagnosis (91.7%) were high. Hysteroscopy was highly sensitive to polyp and myoma detection.

Conclusion: There is a favorable agreement between transvaginal and hysteroscopic ultrasound to determine the normality of the endometrium. Hysteroscopy has high diagnostic value criteria for the diagnosis of these lesions. However, since hysteroscopy is an invasive procedure, the use of transvaginal ultrasound to screen women with abnormal uterine bleeding is justified.

Keywords: Early detection of cancer; Ultrasonography; Hysteroscopy; Polyps; Myomas

Citation: Mardanian F, Hashemi M, Soleimani R. **Diagnostic Value of Transvaginal and Hysteroscopic Ultrasound in Comparison with Pathology in the Diagnosis of Endometrial Lesions in Women with Abnormal Uterine Bleeding.** J Isfahan Med Sch 2021; 39(632): 504-11.

1- Professor, Department of Obstetrics and Gynecology, School of Medicine, Isfahan University of Medical Sciences, Isfahan, Iran

2- Assistant Professor, Department of Obstetrics and Gynecology, School of Medicine, Isfahan University of Medical Sciences, Isfahan, Iran

3- Resident, Department of Obstetrics and Gynecology, School of Medicine, Isfahan University of Medical Sciences, Isfahan, Iran

Corresponding Author: Razieh Soleimani, Resident, Department of Obstetrics and Gynecology, School of Medicine, Isfahan University of Medical Sciences, Isfahan, Iran; Email: soleimani.razie@yahoo.com