

## تأثیر کروسین بر متغیرهای اسپرم، سطح تستوسترون و هیستومورفومتری بیضه‌ی پیچش شده‌ی موش سوری

بهرام بی‌باک<sup>۱</sup>، حسن پاهنگ<sup>۲</sup>، منوچهر تیموری<sup>۳</sup>، مهران وطنچیان یزدی<sup>۴</sup>

## مقاله پژوهشی

## چکیده

**مقدمه:** پیچش بیضه با پاسخ التهابی همراه است. بازپیچش، از اقدامات درمانی پیچش بیضه محسوب می‌شود. هدف از انجام این مطالعه، بررسی اثرات تجویز کروسین قبل از بازپیچش بیضه، بر روی متغیرهای اسپرم و سطح هورمون تستوسترون بود.

**روش‌ها:** موش‌های سوری به طور اتفاقی به پنج گروه شش‌تایی تقسیم شدند. گروه شاهد فقط دچار برش ناحیه‌ی اسکروتوم شد. به سه گروه درمانی که دو ساعت دچار پیچش بیضه‌ی چپ بودند، قبل از بازپیچش بیضه به ترتیب میزان ۲۵، ۵۰ و ۱۰۰ میلی‌گرم/کیلوگرم کروسین داخل صفاقی تزریق شد و به گروه شام (Sham) قبل از بازپیچش بیضه، فقط آب‌مقطر تزریق شد. پس از ۲۴ ساعت متغیرهای اسپرم با رنگ‌آمیزی ائوزین-نگروزین، سطح تستوسترون سرم با کیت ELISA Enzyme-linked immunosorbent assay (ELISA) و تغییرات هیستوپاتولوژی با رنگ‌آمیزی هماتوکسیلین-ائوزین و نرم‌افزار CellSens entry مورد ارزیابی قرار گرفت. واکاوی داده‌ها با آزمون ANOVA انجام شد و  $P < 0.05$  به عنوان سطح معنی‌داری بین گروه‌ها در نظر گرفته شد.

**یافته‌ها:** تجویز ۱۰۰ میلی‌گرم/کیلوگرم کروسین، میزان زنده ماندن اسپرم را در گروه درمانی بهبود بخشید. هر چند میانگین سطح تستوسترون در گروه‌های درمانی ۲۵ میلی‌گرم/کیلوگرم کروسین،  $0.39 \pm 2/01$  نانوگرم/میکرولیتر بود، اما با سایر گروه‌ها اختلاف معنی‌داری مشاهده نشد. ارتفاع اپی‌تلیوم لوله‌های اسپرم‌ساز در گروه شاهد  $1/53 \pm 53/74$  میکرومتر و میانگین آن در گروه‌های درمانی  $1/39 \pm 41/13$  میکرومتر بود که گروه شام ( $31/12 \pm 1/41$ ) به طور معنی‌داری نسبت به آن‌ها کاهش یافت.

**نتیجه‌گیری:** به احتمال زیاد، کروسین با جبران اثرات التهابی، بعضی شاخص‌های مطالعه را بهبود بخشیده است.

**واژگان کلیدی:** کروسین؛ پیچش؛ هیستوپاتولوژی؛ بیضه

**ارجاع:** بی‌باک بهرام، پاهنگ حسن، تیموری منوچهر، وطنچیان یزدی مهران. تأثیر کروسین بر متغیرهای اسپرم، سطح تستوسترون و هیستومورفومتری بیضه‌ی پیچش شده‌ی موش سوری. مجله دانشکده پزشکی اصفهان ۱۴۰۰؛ ۳۹ (۶۳۳): ۵۱۷-۵۱۲.

## مقدمه

تورسیون (پیچش) بیضه، یک اورژانس پزشکی محسوب می‌شود که در هر سنی ممکن است بروز کند. با این وجود، شیوع آن در نوزادان و جوانان بیشتر است و درمان آن از اقدامات ضروری محسوب می‌شود (۱). پیچش بیضه، از جمله مواردی است که ممکن است با تولید سیتوکین‌های التهابی و مولکول‌های اتصالی، پراکسیداسیون چربی، آپوپتوز و تغییر جریان خون، زمینه‌ساز نکروز بیضه شود (۲). ضمن این که به نظر می‌رسد ایسکمی ناشی از آن، باعث سست شدن بافت همبند و عضلات صاف اطراف لوله‌های اسپرم‌ساز می‌شود و بدین ترتیب، تغییر قطر لوله را سبب می‌شود

(۳). رپرفیوژن (خون‌رسانی مجدد) که پس از دورسیون (بازپیچش) بیضه اتفاق می‌افتد، با افزایش رادیکال‌های آزاد اکسیژن و ایجاد پاسخ التهابی در بیضه همراه است که بیان مولکول‌های آپوپتوزی را افزایش می‌دهد و منجر به از بین رفتن سلول‌های زایا می‌شود (۴). مطالعات گذشته، حاکی از آن است که عناصری از قبیل ان-استیل سیستین، کارنیتین، روغن سیاه‌دانه، جنسینگ، عسل و زعفران با خاصیت آنتی‌اکسیدانی بافت‌ها را در مقابل آسیب‌های احتمالی محافظت می‌کنند (۵). در همین راستا، تا کنون بیش از صد مورد داروهای شیمیایی و سنتی در خصوص درمان تورسیون بیضه بر روی

۱- دانشیار، گروه فیزیولوژی، دانشکده‌ی پزشکی، دانشگاه علوم پزشکی خراسان شمالی، بجنورد، ایران

۲- استادیار، گروه علوم تشریح، دانشکده‌ی پزشکی، دانشگاه علوم پزشکی خراسان شمالی، بجنورد، ایران

۳- استادیار، مرکز تحقیقات دارویی و فرآورده‌های طبیعی، دانشگاه علوم پزشکی خراسان شمالی، بجنورد، ایران

نویسنده‌ی مسؤول: حسن پاهنگ؛ استادیار، گروه علوم تشریح، دانشکده‌ی پزشکی، دانشگاه علوم پزشکی خراسان شمالی، بجنورد، ایران

Email: pahang\_hasan@yahoo.com

استفاده شد (۱۱). جهت ارزیابی تغییرات اپی‌تلیوم، قطر لوله‌های اسپرم‌ساز و ضخامت تونیکا آلبوژینه از رنگ‌آمیزی هماتوکسیلین-اؤزین استفاده شد (۱۲)؛ بدین ترتیب که قطعات بیضه‌ی چپ به مدت ۷۲ ساعت در فرمالین ۱۰ درصد تثبیت شد و پس از آب‌گیری در الکل با درجات صعودی در زایلن شفاف سازی شدند. در گام بعدی، قطعات بافت بیضه در پارافین قالب‌گیری شد و به کمک میکروتوم، مقاطع ۵ میکرومتری از آن‌ها تهیه گردید و پس از رنگ‌آمیزی با هماتوکسیلین-اؤزین تغییرات لوله‌های اسپرم‌ساز و اپی‌تلیوم آن‌ها به کمک میکروسکوپ نوری مشاهده شد. برای این کار، با نرم‌افزار CellSens Entry، میانگین مقاطع عرضی ۵۰ لوله‌ی اسپرم‌ساز برای هر نمونه در دو جهت عمود بر هم اندازه‌گیری شد و پس از محاسبه‌ی قطر داخلی و قطر خارجی لوله‌های اسپرم‌ساز ضخامت اپی‌تلیوم ژرمینال از کسر قطر خارجی و قطر داخلی به دست آمد.

جهت اندازه‌گیری سطح تستوسترون سرمی، حدود ۱ سی‌سی خون از قلب موش‌ها آسپیره شد و پس از سانتریفیوژ با شتاب ۳۰۰۰ دور/دقیقه به مدت پنج دقیقه، سرم به دست آمده در دمای ۱۸- درجه‌ی سانتی‌گراد فریز شد و سطح تستوسترون با استفاده از کیست (ELISA) Enzyme-linked immunosorbent assay اندازه‌گیری گردید (۱۳). داده‌ها در نرم‌افزار SPSS (SPSS Inc., Chicago, IL) وارد شدند و با آزمون‌های آماری ANOVA و Dunnett واکاوی شدند. داده‌ها به صورت میانگین  $\pm$  انحراف معیار نشان داده شدند و  $P < 0/05$  به عنوان سطح معنی‌داری بین گروه‌ها در نظر گرفته شد.

### یافته‌ها

پس از بررسی مقاطع رنگ‌آمیزی شده، عروق خونی متسع شده در بافت همبند مجاور به تونیکا آلبوژینه در گروه شم مشاهده شد و علایمی از ادم بافتی نیز در آن‌ها مشهود بود (شکل ۱). مقایسه‌ی میانگین قطر لوله‌های اسپرم‌ساز نشان داد بین گروه شاهد و گروه‌های درمانی ۲۵ و ۵۰ میلی‌گرم کروسین، اختلاف آماری معنی‌داری وجود نداشت، اما میانگین قطر لوله‌های اسپرم‌ساز در گروه ۱۰۰ میلی‌گرم کروسین نسبت به گروه شم افزایش معنی‌داری را نشان داد ( $P = 0/009$ )؛ ضمن این که حفرات و واکونل‌هایی در لوله‌های اسپرم‌ساز مشاهده گردید. پس از مقایسه‌ی میانگین ارتفاع اپی‌تلیوم لوله‌های اسپرم‌ساز در گروه‌های درمانی با گروه شاهد، اختلاف آماری معنی‌داری مشاهده نشد، اما مقایسه‌ی میانگین ارتفاع اپی‌تلیوم در گروه شم نسبت به سایر گروه‌ها کاهش معنی‌داری را نشان داد ( $P = 0/030$ ). از طرفی، در بعضی موارد آتروفی اپی‌تلیوم لوله‌های اسپرم‌ساز نیز در گروه شم به وضوح مشهود بود (شکل ۲).

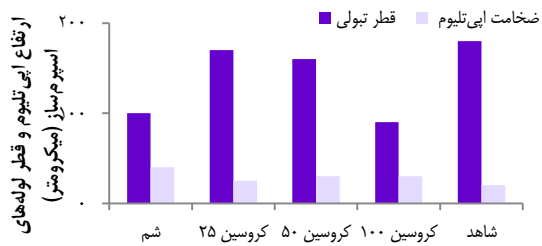
گونه‌های حیوانی آزمایش شده است که به طور تقریبی همه‌ی آن‌ها اثرات مثبتی نسبت به گروه شاهد نشان داده‌اند (۶).

به نظر می‌رسد آنتی‌اکسیدان‌ها اولین خط دفاعی بیضه در این موارد هستند. هر چند سلول پستانداران حاوی آنتی‌اکسیدان‌های اندوژنوس نظیر سوپراکسید دیسموتاز، کاتالاز و گلووتاتیون پراکسیداز است، اما فعالیت آن‌ها جهت غلبه بر این شرایط کافی نیست (۷). از این رو، می‌توان به آنتی‌اکسیدان‌های اگزوژنوس مانند انواع ویتامین‌ها، هورمون‌ها و انواع گیاهان دارویی اشاره کرد که زعفران نیز از جمله گیاهانی است که خواص آنتی‌اکسیدانی و ضد افسردگی آن به اثبات رسیده است. مطالعات نشان داده است کروسین که عصاره‌ی اصلی زعفران است، با مهار فعالیت رادیکال‌های آزاد اکسیژن از اکسیداسیون اسیدهای چرب غشای اسپرم جلوگیری می‌کند و تحرک و ریخت‌شناسی اسپرم را بهبود می‌بخشد (۸).

علاوه بر این، مطالعات گذشته نشان داده‌اند تجویز کروسین مانع از بروز آپوپتوز می‌شود (۹). طبق تحقیقات انجام شده، تا زمان اجرای مطالعه‌ی حاضر، در خصوص تأثیر کروسین بر تورسیون-دورتورسیون در بیضه‌ی موش سوری مطالعه‌ای صورت نگرفته است. از این رو، در این مطالعه اثرات تجویز کروسین در درمان پیچش بیضه، قدرت حیات و تحرک اسپرم و سطح هورمون تستوسترون مورد ارزیابی قرار گرفت.

### روش‌ها

در این آزمون، از ۳۰ عدد موش نر سوری با محدوده‌ی سنی چهار تا پنج هفته استفاده شد که به پنج گروه شش‌تایی تقسیم شدند. گروه اول، گروه شاهد بود که موش‌ها فقط در معرض جراحی ناحیه‌ی اسکروتوم سمت چپ قرار گرفتند. گروه دوم تا چهارم، گروه‌های درمانی بودند که موش‌ها به مدت دو ساعت دچار پیچش-بازی بیضه‌ی چپ شدند؛ به طوری که قبل از بازی بیضه، به ترتیب میزان ۲۵، ۵۰ و ۱۰۰ میلی‌گرم/کیلوگرم کروسین داخل صفاقی که با آب مقطر رقیق شده بود، به آن‌ها تزریق شد (۱۰). به موش‌های گروه پنجم که گروه شم بودند، قبل از بازی بیضه‌ی چپ، حجم مساوی از آب مقطر تزریق شد. پس از ۲۴ ساعت، بیضه و اپیدیدیم چپ در همه‌ی گروه‌ها طی عمل ارکیوتومی از اسکروتوم خارج شد. سپس، اپیدیدیم در ۰/۵ میلی‌لیتر محلول ایزوتونیک بافر فسفات سالین قطعه قطعه شد تا اسپرم‌ها از اپیدیدیم وارد محلول شوند. ۱۰ میکرولیتر از این محلول، جهت شمارش سر اسپرم‌ها و محاسبه‌ی میانگین تعداد اسپرم‌ها در ۱ میلی‌لیتر بر روی لام نئوبار قرار داده و شمارش شدند. جهت محاسبه‌ی میانگین اسپرم‌های پیش‌رونده‌ی سریع، پیش‌رونده‌ی آرام، غیر پیش‌رونده و غیر متحرک نیز ۱۰ میکرولیتر از محلول پیش‌گفته بر روی لام نئوبار قرار داده و شمارش شد. جهت بررسی حیات اسپرم‌ها از رنگ‌آمیزی ائوزین-نگروزین

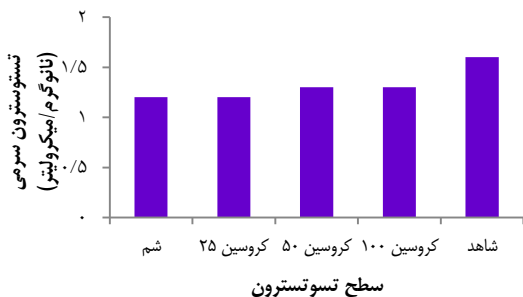


شکل ۲. مقایسه‌ی میانگین ارتفاع اپی تلیوم و میانگین قطر لوله‌های اسپرم‌ساز که از بیضه‌ی چپ موش‌ها به دنبال پیچش بیضه و تجویز دزهای کروسین به دست آمده است. داده‌ها به صورت میانگین  $\pm$  انحراف معیار نشان داده شده‌اند. (n = ۶)

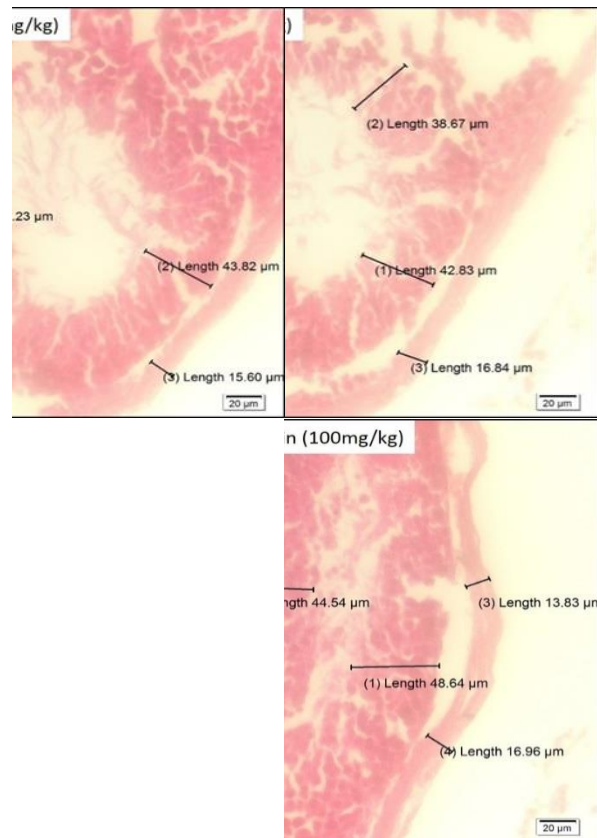
b: اختلاف معنی‌دار قطر تپول‌ها نسبت به سایر گروه‌ها (P = ۰/۰۲۱)  
 a: اختلاف معنی‌دار ارتفاع اپی تلیوم نسبت به سایر گروه‌ها (P = ۰/۰۴۲)

### بحث

نتایج این مطالعه نشان داد، تجویز کروسین به مقادیر ۵۰ و ۱۰۰ میلی‌گرم/کیلوگرم هم‌زمان با درمان پیچش بیضه، قادر است آثار ناشی از تورسیون-دورتورسیون را در بعضی شاخص‌های مورد مطالعه جبران کند. با این وجود، پیچش ۷۲۰ درجه‌ی بیضه به مدت دو ساعت، باعث تخریب اپی تلیوم لوله‌های اسپرم‌ساز شد. علاوه بر این که بعضی از متغیرهای اسپرم نظیر میانگین تولید روزانه‌ی اسپرم را نیز کاهش داد. مطالعات گذشته ثابت کرده‌اند که پرپیوژن بیضه، مکانیسم اکسیداتیو دارد و کاربرد بعضی آنتی‌اکسیدان‌های آگروژنوس مانند ویتامین C و E، سبب کاهش اثرات مخرب آن می‌شود (۱۴). در تأیید این یافته‌ها، وقتی درمان پیچش بیضه در موش صحرایی با گیرنده‌های استروژنی همراه شد، تغییراتی که به دنبال دو ساعت پیچش بیضه در ساختار بافتی لوله‌های اسپرم‌ساز، متغیرهای اسپرم و تولید رادیکال‌های آزاد اکسیژن رخ داده بود، از روز سوم پس از درمان به حد گروه شاهد رسید. علاوه بر این که روند آپوپتوز در بافت بیضه نیز مهار شد (۱۵).



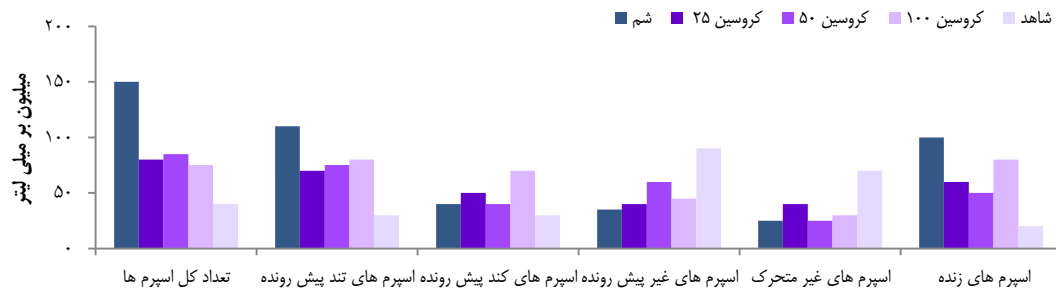شکل ۳. مقایسه‌ی میانگین غلظت تستوسترون سرمی بر حسب نانوگرم/میکرولیتر گروه‌های مورد مطالعه. داده‌ها به صورت میانگین  $\pm$  انحراف معیار نشان داده شده‌اند (n = ۶).



شکل ۱. ارزیابی هیستولوژیک لوله‌های اسپرم‌ساز و اپی تلیوم لوله‌های اسپرم‌ساز با رنگ‌آمیزی همتوکسیلین-آئوزین که با بزرگ‌نمایی ۱۰۰× تهیه شده است و ارتفاع اپی تلیوم، قطر لوله‌های اسپرم‌ساز و ضخامت تونیکا آلبوزینه را بر حسب میکرومتر نشان می‌دهد.

میانگین غلظت تستوسترون سرمی بر حسب نانوگرم/میکرولیتر در گروه شاهد  $0/059 \pm 1/760$  بود که نسبت به گروه‌های درمانی کروسین اختلاف آماری معنی‌داری مشاهده نشد؛ به طوری که حتی تجویز کروسین ۱۰۰ میلی‌گرم/کیلوگرم قبل از بازپیچش بیضه، تغییر محسوسی در میزان سطح تستوسترون سرمی ایجاد نکرد. با مقایسه‌ی میانگین غلظت تستوسترون گروه شام و گروه شاهد نیز اختلاف آماری معنی‌داری مشاهده نگردید (شکل ۳).

میانگین تعداد کل اسپرم در گروه شام نسبت به گروه شاهد کاهش معنی‌داری پیدا کرده بود و سلول‌های با ظاهر غیر طبیعی نیز افزایش یافته بودند و درصد اسپرم‌های پیش‌رونده‌ی سریع، کاهش یافته بود. ضمن این که درصد اسپرم‌های زنده در گروه شام به طور معنی‌داری نسبت به گروه شاهد و گروه‌های درمانی کاهش پیدا کرده بود (P = ۰/۰۱۰). با این حال، تجویز کروسین ۱۰۰ میلی‌گرم از کاهش اسپرم‌ها محافظت کرد؛ به طوری که با گروه شام اختلاف آماری معنی‌داری مشاهده نشد (شکل ۴).



شکل ۴. مقایسه‌ی میانگین متغیرهای اسپرم که از اپیدیدیم بیضه‌ی چپ موش‌های گروه شاهد و پیچش-باز پیچش بیضه‌ی چپ در گروه‌های درمانی و شم به دست آمد.

داده‌ها به صورت میانگین  $\times$  انحراف معیار نشان داده شده‌اند ( $n = 6$ ).

a کاهش معنی‌دار متغیر در یک گروه نسبت به سایر گروه‌ها

b افزایش معنی‌دار متغیر در یک گروه نسبت به سایر گروه‌ها ( $P = 0.028$ )

اسپرماتوژنز شد که با مهار آپوپتوز و کاهش سطح مالون‌دی‌آلدئید و افزایش سوپر اکسید دیسموتاز همراه بود (۱۹). در همین راستا، در موش‌های صحرایی بالغی که پس از ۴ ساعت ایسکمی در شروع رپرفیوژن در معرض گلوکاتایون اگزوژنوس قرار گرفتند، سطح مالون دی‌آلدئید به طور معنی‌داری کاهش پیدا کرد؛ به گونه‌ای که اثری از آسیب‌های هیستوپاتولوژیکی ناشی از پیچش بیضه در آن‌ها مشاهده نگردید (۲۰).

همچنین، در مطالعه‌ی دیگری نیز ثابت شد که کروسین سطح آنزیم‌های آنتی‌اکسیدانی اندوژنوس و تستوسترون سرمی را افزایش می‌دهد (۲۱). شواهد حاکی از آن است که کروسین با تحریک تولید گلوکاتایون و فعالیت گلوکاتایون پراکسیداز، مانع ایجاد التهاب می‌شود (۲۲). در این شرایط، می‌توان جبران سطح تستوسترون را بر افزایش سطح آنتی‌اکسیدانهای اندوژنوس نظیر کاتالاز و سوپر اکسید دیسموتاز نسبت داد (۲۳).

مشاهده شد که دو ساعت پیچش بیضه، تعداد اسپرم را کاهش می‌دهد و باعث بروز اسپرم‌های غیر طبیعی در مایع منی می‌شود. تحقیقات نشان داده است بیضه‌ی پستانداران به رادیکال‌های آزاد اکسیژن حساس است و استرس اکسیداتیو ناشی از آن، عواقب وخیمی برای بیضه به همراه دارد. همچنین، هر آنتی‌اکسیدانی که باعث افزایش تعدیل‌کننده‌ی عنصر پاسخگو (Responsive element modulator) شود، منجر به کاهش آسیب‌های اسپرماتوژنز خواهد شد (۲۴).

با توجه به این موضوع که کروسین به طور معنی‌داری سطح مالون‌دی‌آلدئید را کاهش می‌دهد (۲۵)؛ هر چند به دلیل بعضی محدودیت‌ها شاخص‌های آنتی‌اکسیدانی اندازه‌گیری نشد، اما طبق مطالعات گذشته، این موضوع در مطالعه‌ی حاضر قابل تعمیم است؛ چرا که تجویز ۱۰۰ میلی‌گرم/کیلوگرم کروسین، منجر به بهبود متغیرهای اسپرم شد. با این وجود، کشف مکانیسم دقیق تأثیر کروسین بر درمان پیچش بیضه، به مطالعات گسترده‌تری نیاز دارد.

در همین راستا، در موش‌های مبتلا به دیابت که با کروسین درمان شده بودند، هر چند اثرات اکسیداتیو کاهش یافت، اما میزان تحرک، زنده ماندن، تعداد اسپرم و ظرفیت آنتی‌اکسیدانی افزایش پیدا کرد (۱۶). از این رو، در مطالعه‌ی حاضر نیز می‌توان حدس زد که کروسین، به احتمال زیاد با مهار رادیکال‌های آزاد اکسیژن در حین رپرفیوژن و جبران استرس اکسیداتیو بر اپی‌تلیوم بافت بیضه تأثیر مثبت داشته است.

نتایج مطالعه‌ی حاضر نشان داد، پیچش بیضه، منجر به کاهش معنی‌دار سطح تستوسترون سرمی نمی‌شود، اما با این وجود، تجویز ۱۰۰ میلی‌گرم/کیلوگرم کروسین قبل از دتورسیون، روند تولید تستوسترون را نسبت به گروه شاهد بهبود می‌بخشد. با این وجود، مطالعات قبلی نشان داده‌اند کاهش سطح تستوسترون به دنبال پیچش بیضه، منجر به بروز تغییراتی در بافت-ریخت‌شناسی بیضه و اپی‌تلیوم لوله‌های اسپرم‌ساز می‌شود (۱۷). البته، در خصوص تغییرات سطح تستوسترون سرمی در بیماران مبتلا به پیچش بیضه، نتایج ضد و نقیضی مشاهده شده است. برای مثال، پس از مقایسه‌ی تغییرات سطح تستوسترون در کودکان مبتلا به پیچش بیضه نسبت به گروه شاهد، تفاوت معنی‌داری مشاهده نشد. البته، در این مطالعه میانگین سن بیماران ۹ سال بود که این موضوع، نمی‌تواند تغییرات تستوسترون را در دوران بلوغ تأیید کند (۱۸). هر چند شواهد نشان می‌دهد پیچش بیضه، عملکرد درون‌ریز بیضه را تحت تأثیر قرار نمی‌دهد، اما کاهش سطح تستوسترون به هر دلیل، منجر به افزایش سطح Luteinizing hormone (LH) از غده‌ی هیپوفیز می‌شود که این موضوع، به احتمال زیاد، باعث آزادسازی ذخیره‌ی باقی مانده‌ی تستوسترون بیضه می‌شود.

در مطالعه‌ی دیگری نیز مصرف هم‌زمان کروسین با ترکیبات مضر پیریمیدینی که در علف‌کش‌ها استفاده می‌شوند، منجر به بهبود

مادی این طرح تحقیقاتی را بر عهده داشتند، قدردانی می‌گردد. همچنین، از کارشناس محترم آزمایشگاه بافت شناسی دانشکده‌ی پزشکی بجنورد سرکار خانم فائزه رضایی و مدیر محترم آزمایشگاه گیاهان دارویی دانشگاه علوم پزشکی خراسان شمالی جناب دکتر پیمان آل‌شیخ که در انجام این پروژه نهایت همکاری را داشتند قدردانی می‌گردد.

### تشکر و قدردانی

این مقاله برگرفته از از طرح تحقیقاتی با کد ۹۷۰۰۸۸ می‌باشد که در دانشگاه علوم پزشکی خراسان شمالی تصویب و با کد اخلاق در پژوهش IR.NKUMS.REC.1397.086 تأیید گردید. از معاونت محترم تحقیقات و فن‌آوری دانشگاه علوم پزشکی خراسان شمالی که حمایت

### References

1. Sharp V, Kieran K, Arlen A. Testicular torsion: Diagnosis, evaluation, and management. *Am Fam Physician* 2013; 88(12): 835-40.
2. Cuzzocrea S, Riley DP, Caputi AP, Salvemini D. Antioxidant therapy: A new pharmacological approach in shock, inflammation, and ischemia/reperfusion injury. *Pharmacol Rev* 2001; 53(1): 135-59.
3. Fattahi E, Mousavi Moghadam M, Khanbabaie R. The effect of tricyclazole on testosterone changes and testicular structure in mice. *J Babol Univ Med Sci* 2015; 17(2): 43-9. [In Persian].
4. Lysiak JJ, Turner SD, Nguyen QA, Singbartl K, Ley K, Turner TT. Essential role of neutrophils in germ cell-specific apoptosis following ischemia/reperfusion injury of the mouse testis. *Biol Reprod* 2001; 65(3): 718-25.
5. Kheradmandi R, Jorsaraei SGA. The effect of protective factors on induced toxins in genital organs. *J Babol Univ Med Sci* 2017; 19(10): 48-56. [In Persian].
6. Thaker H, Nelson CP. Adjuvant pharmacological and surgical therapy for testicular torsion: Current state of the art. *J Pediatr Urol* 2020; 16(6): 807-14.
7. Rahal A, Kumar A, Singh V, Yadav B, Tiwari R, Chakraborty S, et al. Oxidative stress, prooxidants, and antioxidants: The interplay. *Biomed Res Int* 2014; 2014: 761264.
8. Heidary M, Vahhabi S, Reza NJ, Delfan B, Birjandi M, Kaviani H, et al. Effect of saffron on semen parameters of infertile men. *Urol J* 2008; 5(4): 255-9.
9. Akbari M, Shahidi F, Rajabi H, Kashef M, Mazaheri Z. The interactive effect of forced swimming and crocin supplementation on the expression of BAX and BCL-2 cardiomyocyte genes in male rats infected with hydrogen peroxide. *J Isfahan Med Sch* 2019; 37(525): 443-53. [In Persian].
10. Gokce A, Oktar S, Koc A, Gonenci R, Yalcinkaya F, Yonden Z, et al. Protective effect of thymoquinone in experimental testicular torsion. *Urol Int* 2010; 85(4): 461-5.
11. Tajaddini S, Ebrahimi S, Shirinbayan P, Bakhtiyari M, Behnam B, Joghataei mt, et al. Protective effects of manganese on the testis structure and sperm parameters of formalin-treated mice. *J Isfahan Med Sch* 2013; 31(243): 1018-32. [In Persian].
12. Kiernan J. *Histological and histochemical methods: Theory and practice*. Oxford, UK: Butterworth-Heinemann; 6th ed. 2015.
13. Jia F, Sun Z, Yan X, Zhou B, Wang J. Effect of pubertal nano-TiO<sub>2</sub> exposure on testosterone synthesis and spermatogenesis in mice. *Arch Toxicol* 2014; 88(3): 781-8.
14. Uzun FG, Kalender S, Durak D, Demir F, Kalender Y. Malathion-induced testicular toxicity in male rats and the protective effect of vitamins C and E. *Food Chem Toxicol* 2009; 47(8): 1903-8.
15. Arabaci TS, Yildirim A, Arabaci S, Ciftci S, Akin S, Sari E, et al. Treatment with estrogen receptor agonist ERbeta improves torsion-induced oxidative testis injury in rats. *Life Sci* 2019; 222: 203-11.
16. Sefidgar SM, Ahmadi-Hamedani M, Jebelli JA, Narenji SR, Javaheri VA. Effect of crocin on biochemical parameters, oxidative/antioxidative profiles, sperm characteristics and testicular histopathology in streptozotocin-induced diabetic rats. *Avicenna J Phytomed* 2019; 9(4): 347-61.
17. Safavi E, Khayatnoori H. Histologic and histomorphometric study of epididymis after immobilization stress in mice. *veterinary clinical pathology* 2013; 7(3 (27): 193-206. [In Persian].
18. Jacobsen FM, Rudlang TM, Fode M, Ostergren PB, Sonksen J, Ohl DA, et al. The impact of testicular torsion on testicular function. *World J Mens Health* 2020; 38(3): 298-307.
19. Sadat KF, Shahrooz R, Najafi G, Razi M. Ameliorative effects of crocin on paraquat-induced oxidative stress in testis of adult mice: An experimental study. *Int J Reprod Biomed* 2019; 17(11): 807-18.
20. Bilommi R, Nawas BA, Kusmayadi DD, Diposarosa R, Chairul A, Hernowo BS. The effects of glutathione on malondialdehyde expression and seminiferous tubule damage in experimental testicular torsion-detorsion in Wistar rats. *J Pediatr Urol* 2013; 9(6 Pt B): 1059-63.
21. Bakhtiyari Z, Shahrooz R, Ahmadi A, Malekinejad H, Mostafavi M. Study of protective effects of crocin on testicular histomorphometry and serological parameters in cyclophosphamide treated adult mice. *Stud Med Sci* 2014; 25(7): 663-73. [In Persian].
22. Lei M, Guo C, Hua L, Xue S, Yu D, Zhang C, et al. Crocin attenuates joint pain and muscle dysfunction in osteoarthritis rat. *Inflammation* 2017; 40(6): 2086-93.
23. Bakhtiyari Z, Shahrooz R, Ahmadi A, Soltanilinejad F. Protective effects of crocin on testes of adult cyclophosphamide treated mice. *Armaghane-Danesh* 2014; 19(1): 12-23. [In Persian].
24. Yang WM, Chang MS, Park SK. Effects of *Psoralea corylifolia* on the cAMP-responsive element modulator (CREM) expression and spermatogenesis in rats. *J Ethnopharmacol* 2008; 117(3): 503-6.
25. Kaffash Elahi R, Mohajeri D. Experimental study on protective effects of Crocin on nephropathy induced by complete unilateral ureteral obstruction in the rats. *Journal of Comparative Pathobiology* 2016; 12(51): 1769-82. [In Persian].



## The Effects of Crocin on Sperm Parameters, Testosterone Level, and Testicular Histomorphology in Testis Torsion in Albino Mice

Bahram Bibak<sup>1</sup>, Hasan Pahang<sup>2</sup>, Manouchehr Teymouri<sup>3</sup>, Mehran Vatanchian-Yazdi<sup>2</sup>

### Original Article

#### Abstract

**Background:** Testicular torsion is associated with inflammatory response. Detorsion is one of the treatment methods in testicular torsion. The aim of this study was to investigate the effect of crocin administration before detorsion on sperm parameters and serum testosterone level.

**Methods:** Mice were randomly divided into five groups. Control group had only incision in the scrotum region; three treatment groups in which left testis was twisted for two hours, and then 25, 50, or 100 mg/kg crocin was injected intraperitoneally before detorsion; and in sham group, distilled water was injected before detorsion. After 24 hours, sperm parameters were evaluated using eosin-negrosin staining, serum testosterone level was evaluated using enzyme-linked immunosorbent assay (ELISA) kit, and histopathological changes were evaluated using hematoxylin-eosin staining via CellSens Entry software. Data were analyzed using analysis of variance, at the significance level of  $P < 0.05$ .

**Findings:** Administration of 100 mg/kg crocin improved sperm viability in treatment group. Although the mean testosterone level in the treatment groups was  $1.2.01 \pm 0.39$  ng/ $\mu$ l, no significant difference was observed with the other groups. The mean epithelium height of the seminiferous tubules was  $53.74 \pm 1.53$   $\mu$ m in the control group, and  $41.13 \pm 1.39$   $\mu$ m in the treatment groups, and in the sham group it decreased significantly ( $1.41 \pm 31.12$   $\mu$ m).

**Conclusion:** Crocin may have improved some of the study indicators by compensating the inflammatory effects.

**Keywords:** Crocin; Ovarian torsion; Histopathology; Testis

**Citation:** Bibak B, Pahang H, Teymouri M, Vatanchian-Yazdi M. The Effects of Crocin on Sperm Parameters, Testosterone Level, and Testicular Histomorphology in Testis Torsion in Albino Mice. J Isfahan Med Sch 2021; 39(633): 512-7.

1- Associate Professor, Department of Physiology, School of Medicine, North Khorasan University of Medical Sciences, Bojnurd, Iran.

2- Assistant Professor, Department of Anatomy, School of Medicine, North Khorasan University of Medical Sciences, Bojnurd, Iran

3- Assistant Professor, Natural Products and Medicinal Plants Research Center, North Khorasan University of Medical Sciences, Bojnurd, Iran

**Corresponding Author:** Hasan Pahang, Natural Products and Medicinal Plants Research Center, North Khorasan University of Medical Sciences, Bojnurd, Iran; Email: pahang\_hasan@yahoo.com