

گرانولر سل تومور پوستی: گزارش موردی

چکیده

دریافت: ۱۳۹۹/۰۳/۲۰ ویرایش: ۱۳۹۹/۰۳/۲۷ پذیرش: ۱۳۹۹/۰۹/۲۴ آنلاین: ۱۳۹۹/۱۰/۰۱

زمینه و هدف: گرانولر سل تومور، یک تومور نادر بافت نرم با رشد کند و تدریجی است که به‌نظر می‌رسد منشاء آن از بافت عصبی باشد.

معرفی بیمار: بیمار زن ۲۷ ساله‌ای بود که به‌دلیل توده زیر جلدی که از شش ماه پیش در ناحیه اینگوینال چپ ایجاد شده بود در مهر ۱۳۹۶ به بیمارستان امام رضا بیرجند مراجعه کرده بود. توده مزبور دارای رشد تدریجی و فاقد درد بود. بیمار تحت عمل جراحی برداشت تومور قرار گرفت. توده در سطح به پوست چسبندگی کامل داشت لیکن در عمق و اطراف فاقد چسبندگی بود. بررسی پاتولوژیک اولیه و با رنگ‌آمیزی ایمونوهیستوشیمی نشان دهنده گرانولر سل تومور بود. در پیگیری، بیمار تا یک سال و نیم پس از عمل فاقد علائم عود یا متاستاز است.

نتیجه‌گیری: در مواجهه با توده‌های نسج نرم که از نظر بالینی تشخیص واضحی وجود ندارد، این تومور نیز باید در تشخیص افتراقی، مورد توجه قرار گیرد.

کلمات کلیدی: گرانولر سل میوبلاستوما، گرانولر سل تومور، توده نسج نرم.

مهدی غنچه^{۱*}، نرگس ناظری^۲

۱- گروه جراحی، دانشکده پزشکی، دانشگاه

علوم پزشکی بیرجند، بیرجند، ایران.

۲- گروه پاتولوژی، دانشکده پزشکی، دانشگاه

علوم پزشکی بیرجند، بیرجند، ایران.

* نویسنده مسئول: بیرجند، خیابان طالقانی، بیمارستان

امام رضا، گروه جراحی عمومی.

تلفن: ۰۵۶-۳۱۶۲۴۶۲

E-mail: mghoncheh@bums.ac.ir

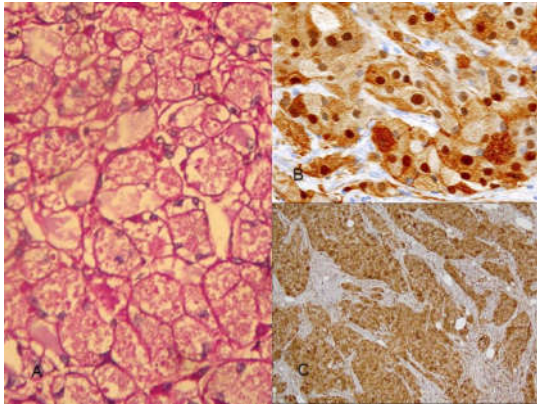
مقدمه

پوبیس و اینگوینال مراجعه کرده بود. توده مزبور از شش ماه پیش از مراجعه ایجاد و به‌تدریج بزرگتر شده بود. توده مزبور بدون درد بود. در معاینه توده‌ای به ابعاد حدود ۴×۳ cm با قوام به‌نسبت سفت و با چسبندگی به پوست لمس می‌شد. توده مزبور به نسوج نرم اطراف و در قسمت عمقی چسبندگی نداشت (شکل ۱). لنفادنوپاتی اینگوینال وجود نداشت. بررسی‌های بالینی و پاراکلینیک شامل سونوگرافی کامل شکم و تست‌های بیوشیمیایی فاقد یافته پاتولوژیک دیگر بود و شواهدی به نفع وجود توده یا متاستاز در سایر ارگان‌ها وجود نداشت. بیمار تحت عمل جراحی برداشتن توده با بیهوشی عمومی قرار گرفت. از هرطرف توده مزبور با حاشیه حدود ۱۰ mm برداشته شد. توده کاملاً به جلد و نسج زیرجلدی چسبندگی داشت لیکن در عمق فاقد هرگونه تهاجم یا چسبندگی به نسج نرم اطراف بود. پس از برداشت تومور سیر بهبودی بیمار رضایت‌بخش و بدون عارضه بود.

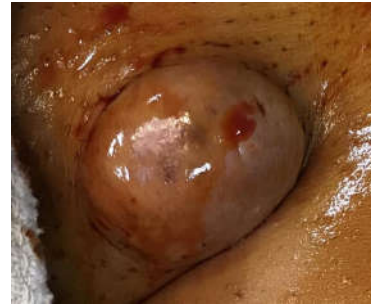گرانولر سل تومور (Granular cell tumor) یا Abrikossoff's tumor، یک تومور نادر بافت نرم با رشد تدریجی و آهسته است. به‌نظر می‌رسد منشا آن از بافت عصبی باشد و در اغلب نواحی بدن گزارش شده است.^۱ این تومور همچنین می‌تواند در پوست و نسج زیر جلدی هم بروز کند.^۲ اگرچه گزارش این تومور در مجلات انگلیسی زبان یافت می‌شود اما در ایران، گزارش این تومور محدود به دو مقاله است که بروز این ضایعه در زبان و اریبیت را گزارش کرده‌اند.^{۳،۴}

معرفی بیمار

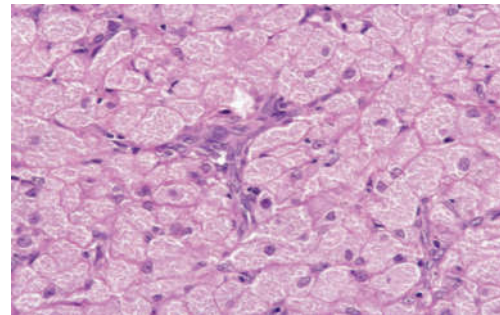
بیمار زن ۲۷ ساله‌ای بود که به‌دلیل توده نسج نرم در ناحیه مونس



شکل ۳: گرانول‌های سیتوپلاسمی PAS مثبت هستند (A). رنگ‌آمیزی هسته‌ای و سیتوپلاسمی مثبت برای مارکر S100 (B). رنگ‌آمیزی هسته‌ای و سیتوپلاسمی مثبت برای مارکر S100 (C)



شکل ۱: توده نسج نرم واقع در ناحیه اینگوینال چپ و مونس پوبیس



شکل ۲: پرولیفراسیون سلول‌های چندوجهی با سیتوپلاسم گرانولر

رنگ‌آمیزی هسته‌ای و سیتوپلاسمی برای مارکر S100 و رنگ‌آمیزی سیتوپلاسمی برای مارکر CD68 مثبت بود (شکل ۳).

بحث

گرانولر سل تومور یا Abrikossoff's tumor یک تومور نادر بافت نرم است که از سیستم عصبی منشا می‌گیرد. از آنجا که ابتدا تصور می‌شد منشاء این تومور عضلانی باشد به نام میوبلاستوما هم نامیده می‌شد.^۱ سلول‌های گرانولر در تومورهای متعددی یافت می‌شوند. در بررسی میکروسکوپی تجمع لیزوزوم‌ها و سایر اجزای اجسام گلژی (Golgi apparatus) در داخل سیتوپلاسم این سلول‌ها به آنها نمای گرانولار می‌دهد. این سلول‌ها در تومورهایی مانند توده‌های ملانوسیتیک (Melanocytic tumor)، درماتو فیروما (Dermatofibroma)، درماتوفیبروسارکوما پروتوبرنس (Dermatofibrosarcoma protuberans)، بازال سل کارسینوما (Basal cell carcinoma)، آنژیوسارکوما (Angiosarcoma) و آملوبلاستوما (Ameloblastoma) نیز یافت می‌شود.^۲ تخمین زده می‌شود که گرانولار سل تومور، ۰/۵٪ تومورهای نسج نرم را تشکیل می‌دهد.^۲ موارد پولیپوئید این تومور با منشا اولیه‌ای به جز سیستم عصبی هم گزارش شده است که در این موارد رده سلولی که تومور از

نمونه جهت پاتولوژی ارسال شد. در بررسی نمونه پاتولوژی، برش‌هایی از اپیدرم سنگفرشی مطبق، در نواحی آتروفیک و در کانون‌هایی با هیپرپلازی پسودوپیتلیوماتوز مشاهده شد. بلافاصله در زیر اپیدرم آزار نئوپلازیک با حدود نسبتاً مشخص ولی فاقد کپسول، متشکل از پرولیفراسیون سلول‌های چندوجهی دارای هسته‌های گرد تا بیضی شکل، با کروماتین وزیکولار فاقد آتیبی سیتونوکلئر و میتوز و با سیتوپلاسم فراوان ائوزینوفیلیک، دارای گرانول‌های فراوان ظریف مشاهده شد. لابه‌لای سلول‌های تومورال، باندهای فیروز مشهود بود. در بررسی برداشت‌های متعدد، کانون نکروز مشاهده نشد. یافته‌های فوق منطبق بر گرانولر سل تومور بود (شکل ۲). در رنگ‌آمیزی اختصاصی گرانول‌های سیتوپلاسمی PAS مثبت بودند. برای تایید تشخیص، رنگ‌آمیزی Immunohistochemistry (IHC) هم انجام شد.

پوست روی ضایعه ممکن است کاملاً به رنگ طبیعی و یا پوست به رنگ خاکستری، زرد باشد و یا در مواردی که همراه با تروما است، پوست زخمی شده باشد.^{۱۲} معیارهای کاملاً مشخصی برای افتراق بین تومورهای خوش‌خیم از بدخیم وجود ندارد اما اندازه بزرگتر از ۴ cm، وجود نکروز و تهاجم عروقی در بررسی هیستولوژیک، رشد سریع و متاستاز به غدد لنفاوی احتمال بدخیم بودن ضایعه را مطرح می‌کند.^{۱۱} در بررسی هیستولوژیک این تومور باید دقت داشت که اپی‌تلیوم روی تومور می‌تواند شواهد هایپریپلازی پسودو اپیتلیوماتوز (Pseudoepitheliomatous hyperplasia) چشمگیری نشان دهد و در این موارد در صورتی که نمونه برداری سطحی از ضایعه انجام شود ممکن است با سرطان سلول سنگفرشی پوست (Squamous cell carcinoma) اشتباه شود.^۱ در بیمار ما نیز در پوست روی ضایعه تغییرات هایپریپلازی پسودو اپیتلیوماتوز وجود داشت. در رنگ‌آمیزی اختصاصی گرانولار سل تومور، گرانول‌های سیتوپلاسمی معمولاً PAS مثبت هستند که در نمونه بافت‌شناسی بیمار حاضر نیز هم‌بگونه بود.^۱ براساس مطالعه Ray S و همکارانش، در رنگ‌آمیزی IHC واکنش مثبت برای آنتی‌ژن S100 و Calretinin و Inhibin و فقدان واکنش به آنتی‌ژن‌های Melan-A, HMB-45 و تیروزیناز، برای گرانولار سل تومور دیاگنوستیک است.^{۱۳} رنگ‌آمیزی برای مارکر CD68 نیز در این تومور مثبت گزارش شده است که در نمونه بیمار حاضر نیز برای این مارکر مثبت بود.^{۱۳}

آن منشا گرفته مشخص نشده است.^۶ این تومور غالباً خوش‌خیم است و فقط در حدود ۳٪-۱ موارد بدخیمی گزارش شده است که البته در موارد بدخیم، همراه با موربیدیت و مورتالیت قابل توجه است.^{۷،۸} متاستاز لنفاوی ناشی از گرانولار سل تومور گزارش شده است و در موارد بدخیم متاستاز متعدد به کبد، ریه و استخوان نیز گزارش شده است.^{۹،۱۰} این تومور در اغلب موارد منفرد است اما بیان شده که تا ۱۵٪ موارد می‌تواند به شکل ندول‌های متعدد باشد، سن شایع این تومور ۴۰ تا ۵۰ سالگی است اما در سایر سنین هم دیده می‌شود به طوری که در اطفال نیز گزارش شده است. زنان دوبرابر بیشتر از آقایان دچار این تومور می‌شوند.^۱ محل شایع بروز این تومور در سرگردن به ویژه زبان است اما در پوست، دستگاه تنفسی فوقانی، پستان و اندام‌ها نیز گزارش شده است.^{۱۱} با شیوع کمتر، بروز این تومور در تنه بصورت یک ندول بدون درد و با رشد کند هم گزارش شده است.^{۱۰} گزارشات در مورد گرانولار سل تومور در ناحیه ژنیتال زنان اغلب مربوط به تومورهای ناحیه ولو (Vulva) است و گزارشات در مورد این تومور در ناحیه اینگوینال و مونس پوییس بسیار نادر هستند (جدول ۱).^{۱۱} در اغلب موارد این تومورها به صورت ضایعات ندولار بدون درد و با رشد تدریجی گزارش شده است. با این وجود می‌تواند به شکل ندول‌های بدون پایه (Sessile)، پایه‌دار و یا حتی قارچی شکل بروز کند و یا حتی تظاهر آن به شکل ندول‌ها یا پاپول‌های زیرجلدی بدون تغییرات اپی‌تلیوم باشد.^{۱۱}

جدول ۱: مطالعات مشابه

| نویسندگان | سال انتشار | مجله | عنوان |
|-------------------------------------|------------|---|---|
| Liu TT و همکاران ^۲ | ۲۰۱۵ | Diagn Pathol | نویسندگان یک مورد گرانولار سل تومور در جدار شکم مرد ۶۶ ساله‌ای را گزارش کرده‌اند که با اکسیزیون جراحی درمان شده است. دیسکیون غدد لنفی انجام نشد. |
| Delavarian Z و همکاران ^۳ | ۲۰۰۸ | Journal of Mashhad Dental School | سه مورد گرانولار سل تومور زبان معرفی شده است. هر سه مورد خانم بوده‌اند و در یک مورد تومور با جراحی حذف شده است. مقالات در مورد گرانولار سل بررسی شده و خصوصیات بیماری و درمان آن توضیح داده شده است. |
| Aniebu U و همکاران ^{۱۱} | ۲۰۰۹ | Tropical Journal of Obstetrics and Gynecology | خانم ۲۳ ساله‌ای معرفی شده است که از یک سال پیش توده‌ای (گرانولار سل تومور) در ناحیه مونس پوییس داشته است که با مارژین ۲ cm برداشته شده است. پیگیری سه ساله بیمار بدون عود بوده است. |
| Aksoy S و همکاران ^{۱۴} | ۲۰۰۶ | Acta Oncologica | یک مورد گرانولار سل تومور با منشا حنجره گزارش شده است که به ریه و فمور متاستاز داده است. به دلیل اینکه از نظر تکنیکی، ضایعه ریه غیرقابل جراحی بوده است با رادیوتراپی و شیمی‌درمانی، درمان شده است. ضایعه فمور نیز رادیوتراپی شده است. |

می‌تواند مفید واقع شود.^{۱۱} توصیه شده است که بیماران مبتلا به گرانولر سل تومور که تحت عمل جراحی برداشت ضایعه قرار می‌گیرند لااقل برای دو سال اول پس از عمل جراحی، از نظر احتمال عود تومور و بروز متاستاز تحت نظر باشند. این امر به‌ویژه در مواردی که در هیستولوژی ضایعه نشان‌دهنده یافته‌های نامطلوب باشد مهم‌تر است.^{۱۴}

درمان عمده این تومور برداشتن با جراحی است. از آنجا که تومور فاقد کپسول است ممکن است همیشه برداشت کامل امکان‌پذیر نباشد.^{۱۱} در موارد بدخیم توصیه شده است که تومور با حاشیه ۲-۳ cm برداشته شود. درمان‌های کمکی در تومورهای خوش‌خیم جایگاهی ندارد لیکن در موارد بدخیم یا متاستازهای غیرقابل برداشت استفاده از رادیوتراپی

References

- Patterson JW. Weedon's Skin Pathology E-Book: Elsevier Health Sciences; 2014.
- Liu TT, Han Y, Zheng S, Li B, Liu YQ, Chen YX, et al. Primary cutaneous malignant granular cell tumor: a case report in China and review of the literature. *Diagn Pathol* 2015;10(1):113.
- Delavarian Z, Javadzadeh A, AmirChaghmaghi A, Mohtasham N. Three Case Reports of Lingual Granular Cell Tumor. *J Mashhad Dent Sch* 2008;32(2):179-82.
- Salour S, Rezaee Kanavi M, Karimi S. An Extremely Rare Orbital Tumor. *Bina Journal of Ophthalmology* 2011;16(2):169-72.
- López-Villaescusa M, Rodríguez-Vázquez M, García-Arpa M, García-Angel R. Primitive polypoid granular-cell tumor. *Actas Dermosifiliogr* 2014;9(105):878-9.
- Lazar AJ, Fletcher CD. Primitive nonneural granular cell tumors of skin: clinicopathologic analysis of 13 cases. *Am J Surg Pathol* 2005;29(7):927-34.
- Mirza FN, Tuggle CT, Zogg CK, Mirza HN, Narayan D. Epidemiology of malignant cutaneous granular cell tumors: A US population-based cohort analysis using the Surveillance, Epidemiology, and End Results (SEER) database. *J Am Acad Dermatol* 2018;78(3):490-7. e1.
- Al Habeeb A, Weinreb I, Ghazarian D. Primitive non-neural granular cell tumour with lymph node metastasis. *J Clin Pathol* 2009;62(9):847-9.
- Schmidt O, Fleckenstein GH, Gunawan B, Füzesi L, Emons G. Recurrence and rapid metastasis formation of a granular cell tumor of the vulva. *Eur J Obstet Gynecol Reprod Biol* 2003;106(2):219-21.
- Crety CM, Garbar C, Madelis G, Guillemin F, Oudot PS, Eymard J, et al. Adjuvant radiation therapy for malignant Abrikossoff's tumor: a case report about a femoral triangle localisation. *Radiat Oncol* 2018;13(1):115.
- Aniebue U, Olusina B. Granular cell tumor-a rare tumor of the mons pubis: case report and literature review. *Trop J Obstet Gynaecol* 2009;26(2):184-6.
- Brown AC, Audisio RA, Regitnig P. Granular cell tumour of the breast. *Surg Oncol* 2011;20(2):97-105.
- Ray S, Jukic DM. Cutaneous granular cell tumor with epidermal involvement: a potential mimic of melanocytic neoplasia. *J Cutan Pathol* 2007;34(2):188-94.
- Aksoy S, Abali H, Kilickap S, Harputluoglu H, Erman M. Metastatic granular cell tumor: a case report and review of the literature. *Acta Oncol* 2006;45(1):91-4.

Cutaneous granular cell tumor: case report

Mahdi Ghoncheh M.D.^{1*}
Narges Nazeri M.D.²

1- Department of Surgery, Faculty of Medicine, Birjand University of Medical Sciences, Birjand, Iran.

2- Department of Pathology, Faculty of Medicine, Birjand University of Medical Sciences, Birjand, Iran.

Abstract

Received: 09 Jun. 2020 Revised: 16 Jun. 2020 Accepted: 14 Dec. 2020 Available online: 21 Dec. 2020

Background: Granular cell tumor (Abrikossoff's tumor) is a rare and slow-growing tumor of the soft tissue. Originated from the Schwann cells, it is often a benign tumor, but it can be malignant in 1-3% of the cases. Malignant cases can cause significant morbidity and mortality. It may develop in many anatomic locations, especially in the head and neck region, and also in skin and subcutaneous tissue.

Case Presentation: The patient was a 27 years old female who was referred to the Imam-Reza Hospital of Birjand because of a subcutaneous mass in the left inguinal region. The tumor was appeared six months ago as a painless slow-growing nodule. In physical examination, there was a 3×4 cm subcutaneous tumor in the left inguinal region. The tumor was attached to the skin but not to the deep and surrounding tissues. There was not any evidence of lymphadenopathy or distant metastasis. The patient was admitted in September 2017. The tumor was excised surgically with a one cm safe margin. The post-operative course was uneventful. In histopathology examination, there was a non-encapsulated neoplasm containing polygonal cells with round to oval nuclei and abundant fine pas-positive granules in the eosinophilic cytoplasm. There were fibrous bands between the tumoral cells. Overlying epithelium shows foci of pseudoepitheliomatous hyperplasia. This finding was compatible with granular cell tumor. Immunohistochemistry (IHC) staining of the cytoplasm and the nucleus for s-100 protein and cytoplasm for CD68 was also positive. The patient is symptom-free and without any sign of local recurrence or distant metastasis for 1.5 years post-operation.

Conclusion: Although it's a rare tumor, the granular cell tumor must be considered in the differential diagnosis of soft tissue tumors. Surgical excision with a safe margin is the treatment of choice for the tumor. It is recommended that the patients must be observed for two years postoperatively.

Keywords: granular cell myoblastoma, granular cell tumor, soft tissue neoplasms.

* Corresponding author: Department of Surgery, Imam Reza Hospital, Taleghani Ave., Birjand, Iran.
Tel: +98-56-31624462
E-mail: mghoncheh@bums.ac.ir