

همانژیوم کاورنوی سرویکس در بیمار با خونریزی پس از نزدیکی: گزارش موردی

چکیده

دریافت: ۱۳۹۹/۰۵/۱۶ ویرایش: ۱۳۹۹/۰۵/۲۳ پذیرش: ۱۳۹۹/۱۱/۰۷ آنلاین: ۱۳۹۹/۱۱/۱۴

زمینه و هدف: همانژیوم کاورنوی سرویکس نادر است و تنها موارد معدودی در این زمینه وجود دارد. بخش عمده‌ای از همانژیوم سرویکس در زنان سنین باروری گزارش شده است. اکثر این ضایعات سطحی بوده، غالباً در ناحیه سرگردن یافت می‌شوند، اما ممکن است در قسمت‌های داخلی بدن نیز ایجاد شوند. وقوع این ضایعات در ناحیه دستگاه تناسلی زنان، به‌ویژه سرویکس نادر بوده، اکثر ضایعات بدون علامت هستند. به‌دلیل شیوع کم و اهمیت تشخیص این بیماری معمول باید به‌عنوان یک تشخیص افتراقی مورد توجه قرار گیرد. هدف از این مطالعه گزارش یک مورد نادر همانژیوم کاورنوی سرویکس بود.

معرفی بیمار: بیمار خانم ۲۴ ساله‌ای بود که به علت خونریزی طولانی مدت پس از نزدیکی، در مهرماه ۱۳۹۷، به کلینیک سرپایی بیمارستان قائم (عج) مراجعه نموده بود. در هنگام معاینه سرویکس، لیپ‌خلفی سرویکس بیمار بسیار پرعروق بوده و بافت سیاه رنگ که تغییر رنگ تا واژن کشیده شده بود وجود داشت. بیمار تحت کولپوسکوپی قرار گرفت. به دنبال کولپوسکوپی به علت خونریزی شدید سرویکس جهت بیمار لنگازیک شد. خونریزی بیمار با پک پس از ۲۴ ساعت کنترل شد. در گزارش پاتولوژی بافت آگروسرویکس همراه با ضایعه عروقی خوش‌خیم (همانژیوم کاورنو) گزارش شد و در بیوپسی انجام شده تشخیص همانژیوم کاورنو داده شد.

نتیجه‌گیری: همانژیوم سرویکس نادر است. این موضوع باید در تشخیص افتراقی بیماران مبتلا به خونریزی واژینال غیرطبیعی، به ویژه کسانی که در سنین باروری هستند و هیچ یافته بالینی و رادیولوژی مانند لیومیوم، آدنومیوز یا اختلال عملکردی سیکل وجود ندارد، مورد توجه قرار گیرد و در پیگیری بیمار با خونریزی واژینال، معاینه لگنی قدم اول در برخورد با بیمار می‌باشد.

کلمات کلیدی: کاورنو، همانژیوم، خونریزی، خونریزی رحمی.

ملیحه حسن زاده^{۱*}، راحله ابراهیمی^۲، پرنیان ملکوتی^۳

۱- گروه زنان و مامایی، مرکز تحقیقات سلامت زنان، دانشگاه علوم پزشکی مشهد، مشهد، ایران.
۲- گروه زنان و مامایی، دانشکده پزشکی، دانشگاه علوم پزشکی مشهد، مشهد، ایران.
۳- گروه پزشکی عمومی، دانشکده پزشکی، دانشگاه علوم پزشکی سگت، سگت، مازندران.

* نویسنده مسئول: مشهد، دانشگاه علوم پزشکی مشهد، دانشکده پزشکی، مرکز تحقیقات سلامت زنان، گروه زنان و مامایی.

تلفن: ۰۵۱۳-۸۰۱۲۴۷۷

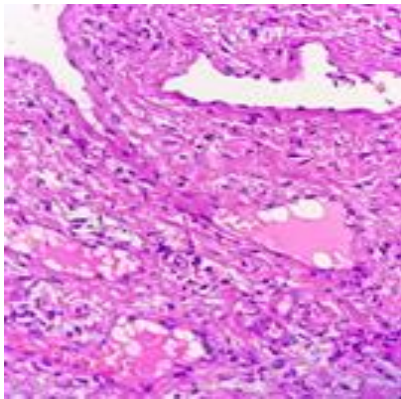
E-mail: hasanzademofradm@mums.ac.ir

مقدمه

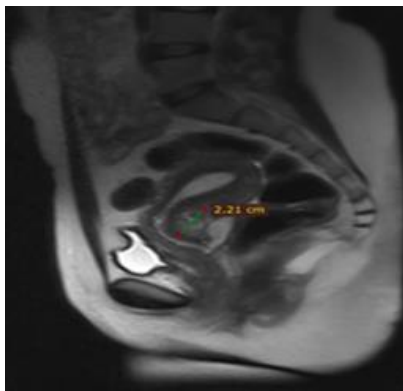
ممکن است در قسمت‌های داخلی بدن نیز ایجاد شوند. اکثر ضایعات بدون علامت هستند.^۱ وقوع این ضایعات در ناحیه دستگاه تناسلی زنان، به‌ویژه سرویکس نادر بوده، به‌دلیل شیوع کم و اهمیت تشخیص این بیماری معمول باید به‌عنوان یک تشخیص افتراقی مورد توجه قرار گیرد.^۲ همانژیوم کاورنو (Cavernous hemangioma) از شیوع کمتری نسبت به همانژیوم مویرگی برخوردار است.^۱ همانژیوم‌های

همانژیوم‌ها تومورهای عروقی خوش‌خیمی هستند که از نظر بافت‌شناسی شباهت زیادی به عروق طبیعی دارند. همانژیوم‌ها با افزایش تعداد رگ‌های طبیعی و غیرطبیعی مشخص می‌شوند. اکثر این ضایعات سطحی بوده، غالباً در ناحیه سرگردن یافت می‌شوند، اما

در گزارش پاتولوژی بافت آگروسرویکس همراه با ضایعه عروقی خوش خیم (همانژیوم کاورنو) گزارش شده است (شکل ۱). جهت بررسی بیشتر بیمار تحت MRI لگن قرار گرفت که در MRI درگیری لبه خلفی سرویکس بدون درگیری رحم و سایر قسمت‌های سرویکس گزارش شد (شکل ۲ و ۳). در حال حاضر علائم بیمار کنترل شده و بیمار با درمان‌های محافظتی تحت نظر می‌باشد. با گذشت یک سال از بیماری، بیمار علامت خاصی به جز لکه‌بینی گهگاهی ندارد و در معاینه واژینال نیز ضایعه افزایش سایز نداشته است.



شکل ۱: در نمای میکروسکوپی همانژیوم کاورنو حاوی کانال‌های عروقی دیلاته که با آندوتلیوم پوشیده شده و حاوی گلبول‌های قرمز می‌باشد و با استرومای ساب‌اپیتلیال فیبروتیک پوشیده شده است.



شکل ۲: تصویر ضایعه هایپرانتنس در نمای T2 haste sag

کاورنو دارای پتانسیل رشد تدریجی بوده، در صورت عدم برداشت جراحی در طول زمان به کندی رشد می‌نماید. در بعضی از موارد با خونریزی غیرقابل کنترل مراجعه می‌کنند.^۳ این ضایعات ممکن است در تمام لایه‌های جدار رحم از سروز تا میومتر و آندومتر گسترش یابند ولی معمولاً میومتر را درگیر می‌سازند. وقوع این تومورها در لایه داخلی رحم نادر می‌باشد.^۴ معمولاً وجود این تومورها در رحم و سرویکس با مشکلات ژنیکولوژی از جمله توده لگنی، خونریزی غیرطبیعی رحمی و عوارض مامایی نظیر خونریزی شدید از رحم حامله همراه می‌باشد.^۵ به دلیل نادر بودن این بیماری، در این زمینه گزارشات کمی وجود دارد. در بخش قابل توجهی از موارد، تشخیص بیماری همانژیوم سرویکس به طور اتفاقی و فقط در جواب پاتولوژی هیستریکتومی که برای خونریزی غیرعادی رحمی یا درد لگن انجام می‌شود، کشف می‌شود. نکته مهم این است که بسیاری از این بیماران پیش از درمان قطعی جراحی، تشخیص قطعی ندارند. همانژیوم سرویکس معمولاً خوش‌خیم است و تا به امروز موربیدیتی خاصی در این مورد گزارش نشده است. درمان‌های محافظه کارانه معمولاً با موفقیت انجام می‌شوند و گاهی بهبودی خودبه‌خودی مشاهده شده است. در این مقاله یک خانم مبتلا به همانژیوم سرویکس با تشخیص پیش از هیستریکتومی معرفی می‌گردد.

معرفی بیمار

بیمار خانم ۲۴ ساله گراوید یک پارای یک، که به علت خونریزی پس از نزدیکی و خونریزی غیرطبیعی رحمی از یک سال پیش، در مهرماه ۱۳۹۷ به کلینیک سرپایی بیمارستان قائم (عج) مراجعه نموده بود. بیمار سابقه‌ی دو نوبت خونریزی و بستری به دنبال آن را در طی حاملگی ذکر می‌کرد که بدون تشخیص خاصی مرخص گردیده بود. سابقه‌ی خونریزی پست پارتوم و مصرف داروی خاصی را ذکر نمی‌کرد.

در هنگام معاینه سرویکس، لپ‌خلفی سرویکس بیمار بسیار پرعروق بوده و بافت سیاه رنگ که تغییر رنگ تا واژن کشیده شده بود وجود داشت. بیمار تحت کولپوسکوپی قرار گرفت. به دنبال کولپوسکوپی به علت خونریزی شدید سرویکس جهت بیمار لنگازیک شد. خونریزی بیمار با پک پس از ۲۴ ساعت کنترل شد.

معرفی شده چندین سال با شکایت خونریزی غیرطبیعی پس از نزدیکی تحت درمان‌های دارویی متعدد و اضافه قرار گرفته بود.

Aka و همکاران نیز یک خانم ۲۸ ساله با خونریزی واژینال مکرر و خونریزی پست‌پارتوم که به علت عدم موفقیت اقدامات درمانی حفاظتی به هیستریکتومی منجر شده بود، گزارش کردند.^۷ تشخیص همانژیوم به وسیله هیستولوژی نمونه هیستریکتومی صورت گرفت. اکثریت موارد تشخیص پس از انجام هیستریکتومی انجام گرفته است اما در بیمار معرفی شده تشخیص بیماری با بیوسی سرپایی داده شد.

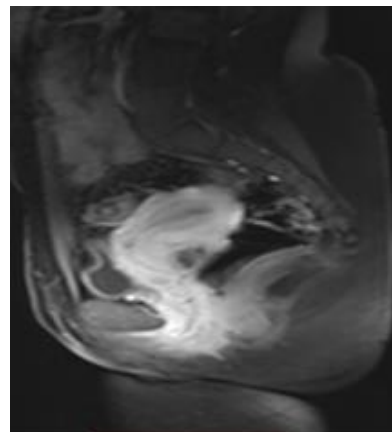
بیمار ما غیرباردار بود اما در طی بارداری دو اپیزود خونریزی شدید داشته که متأسفانه توجهی به معاینه بیمار نشده بود و بیمار زایمان طبیعی داشت که می‌توانست برای بیمار مخاطره‌آمیز باشد. این نکته ضرورت انجام معاینه بالینی در طی بررسی‌های علل خونریزی طی بارداری و در نظر قرار دادن این بیماری (همانژیوم سرویکس) به‌عنوان یک تشخیص افتراقی را بیان می‌کند.

در مطالعه Pafiti و همکاران بررسی ۱۵۰۰۰ نمونه هیستریکتومی که جهت درمان خونریزی غیرطبیعی انجام شده بود نه مورد ضایعه عروقی در دستگاه تناسلی یافت شد که از این تعداد تنها در یک مورد ضایعه عروقی سرویکس گزارش شد.^۸ مطالعه‌ی Gupta، تنها یک مورد همانژیوم کاورنوی سرویکس را در بین ده تومور خوش‌خیم عروقی دستگاه تناسلی گزارش کرده است.^۹

در مطالعه Busca و همکاران همانژیوم سرویکس به‌طور اتفاقی در نمونه‌هایی هیستریکتومی که به‌علت منوراژی یا درد مداوم انجام شده بود، تشخیص داده شدند. متوسط سن بیماری هنگام بروز ۳۴ سال بود. متوسط ضایعه ۲/۱ cm و محل غالب قسمت خلفی سرویکس بود. بیمار ما هم ضایعه‌ی ۲/۲ cm داشت که محل آن نیز در لبه خلفی سرویکس قرار داشت.^۵

اکثر همانژیوم‌های سرویکس با معاینه مستقیم سرویکس و یا تصویربرداری از نظر بالینی تشخیص داده شدند. ضایعات معمولاً به ن نرم و اسفنجی به لحاظ قوام و رنگ آبی یا شرابی توصیف می‌شوند. آن‌ها همچنین می‌توانند به‌صورت یک ضایعه رنگدانه‌ای ظاهر شوند.^{۱۰}

در این بیمار هم در معاینه مستقیم سرویکس تغییر رنگ غیرطبیعی بنفش رنگ مشهود بود. خوشبختانه خونریزی بیمار پس از انجام بیوپسی با پک واژینال پس از ۲۴ ساعت کنترل شد اما گرفتن



شکل ۳: تصویر ضایعه ایزواینتنس در T1 f12d postcontrast

بحث

همانژیوم سرویکس نادر است و تنها گزارش‌های معدودی در این زمینه وجود دارد. بخش عمده‌ای از همانژیوم سرویکس در زنان سنین باروری گزارش شده است. علاوه بر این، اگرچه بیشتر ضایعات علامت‌دار هستند (به‌طور عمده خونریزی)، اما تشخیص آن غالباً غیرمحمول است.

بیمار معرفی شده یک مورد نادر همانژیوم سرویکس بود که با خونریزی پس از نزدیکی و خونریزی غیرطبیعی رحمی مراجعه کرده و پس از بررسی بیشتر بالینی و پاراکلینیک تشخیص بیماری اثبات شد.

خوشبختانه در بیمار ما با توجه به مدنظر قرار گرفتن این بیماری به‌عنوان یک تشخیص افتراقی برخلاف اغلب موارد گزارش شده، پیش از نیاز به جراحی رادیکال مانند هیستریکتومی، بیماری تشخیص داده شد و توصیه‌های لازم جهت جلوگیری از خونریزی و بروز عوارض به بیمار داده شد و توصیه شد جهت بررسی احتمال پیشرفت بیماری در فواصل منظم به درمانگاه مراجعه نماید.

همانژیوم سرویکس بیماری نادری است و تا سال ۲۰۱۶ تنها حدود ۵۵ مورد در این زمینه گزارش شده است افزایش آگاهی از این ضایعه غیرمعمول سرویکس می‌تواند منجر به تشخیص زودهنگام و روش‌های درمانی محافظت شده شود.^۵ پیگیری و درمان موفقیت‌آمیز این ضایعات گزارش گردیده است.^۶ در نظر داشتن این بیماری در تشخیص‌های افتراقی خونریزی می‌تواند کمک‌کننده باشد. بیمار

جدول ۱: گزارش موارد پیشین همانژیوم سرویکس

نویسندگان	سال انتشار	مجله	عنوان
Hawes و همکاران ^{۱۸}	۱۹۹۱	<i>J Comput Assist Tomogr</i>	خانم ۳۰ ساله با همانژیوم سرویکس در سگمان تحتانی رحم تشخیص داده شد.
Riggs و همکاران ^۳	۲۰۰۳	<i>J Reprod Med.</i>	خانم ۳۳ ساله که به دنبال ختم حاملگی دچار خونریزی واژینال غیرقابل کنترل بود که هیستریکتومی شد و همانژیوم درپاتولوژی پس از عمل مشخص شد.
Ozyer و همکاران ^۱	۲۰۰۶	<i>J Low Genit Tract Dis.</i>	خانم ۵۳ ساله با خونریزی پس از نزدیکی مراجعه کرده بود که بیماری تشخیص داده شد.
Benjamin و همکاران ^{۱۵}	۲۰۱۰	<i>J Med Case Rep</i>	خانم ۲۷ ساله با خونریزی پست پارتوم پس از سزارین مراجعه کرده بود که هیستریکتومی شد و همانژیوم سرویکس درپاتولوژی پس از عمل مشخص شد.
Bharti و همکاران ^۲	۲۰۱۲	<i>J Indian Med Assoc</i>	خانم ۳۸ ساله که همانژیوم کاورنوسرویکس تشخیص داده شد.
Djolai و همکاران ^{۱۶}	۲۰۱۵	<i>Vojnosanit Pregl.</i>	خانم ۵۴ ساله که در نمونه کونیزاسیون، همانژیوم اندوسرویکس مشخص شد.
Busca و همکاران ^۵	۲۰۱۶	<i>Pathol Res Pract</i>	۴ بیمار که با خونریزی واژینال مداوم تحت هیستریکتومی قرار گرفتند و درپاتولوژی پس از عمل همانژیوم سرویکس مشخص شد.
Aka و همکاران ^۷	۲۰۱۷	<i>Pan Afr Med</i>	خانم ۲۸ ساله با خونریزی پس از زایمان طبیعی مراجعه کرده بود و در پاتولوژی پس از عمل هیستریکتومی همانژیوم کاورنوسرویکس و تنه رحم گزارش شد.
Ganti و همکاران ^{۱۷}	۲۰۱۹	<i>J Pediatr Adolesc Gynecol</i>	دختر ۶ ساله با خونریزی واژینال که در بررسی واژینوسکوپی ضایعه همانژیوم سرویکس مشخص شد و درمان با پروپرانولول انجام شد.

قدرت بالا و رنگ آمیزی ایمونوهیستوشیمیایی برای نشانگرهای اپیتلیال و عروقی در بروز چالش‌ها کمک خواهد کرد.

Vijayaraghavan و همکاران در سال ۲۰۰۴ یک مورد همانژیوم سرویکس را در یک خانم با رحم میوماتوز که با خونریزی پس از نزدیکی مراجعه کرده بود، گزارش کردند. تشخیص نهایی به دنبال هیستوپاتولوژی نمونه هیستریکتومی صورت گرفت.^{۱۴}

Benjamin و همکاران در سال ۲۰۱۰ یک بیمار ۲۷ ساله با سابقه‌ی سزارین اورژانس در ۱۱ هفته پیش و شکایت خونریزی را گزارش کردند که به علت عدم موفقیت کنترل خونریزی رحم هیستریکتومی انجام شد و گزارش هیستوپاتولوژی همانژیوم منتشر سرویکس و رحم همراه با همتوسالپنکس چپ را تایید کرد.^{۱۵}

Djolai و همکاران یک مورد ۵۴ ساله پست‌منوپوز که به دلیل دیسپلازی تحت کونیزاسیون (Conization) قرار گرفته بود را گزارش کردند. در آنالیز میکروسکوپی در دیواره‌های سرویکس، رگ‌های خونی متسع، بزرگ‌شده و غیرطبیعی گزارش شد که با توجه به ویژگی‌های پاتولوژیک، تغییرات با همانژیوم مطابقت داشت که با انجام کونیزاسیون کل ضایعه برداشته شد.^{۱۶} بیمار حاضر با درمان‌های

بیوپسی در بیماران مشکوک به ضایعه عروقی می‌تواند مخاطره‌آمیز باشد. در برخی از مواقع، می‌توان به کمک سونوگرافی و MRI به‌عنوان یک روش بررسی، به تعیین ماهیت عروقی خوش‌خیم این ضایعات پیش از عمل جراحی کمک کرد تا از انجام جراحی‌های نامناسب اجتناب گردد. همانژیوم سرویکس به‌عنوان ضایعه خوش‌خیم در نظر گرفته می‌شود. اگرچه اطلاعات پیگیری بیماران تا حد زیادی در گزارشات وجود ندارد، اما هیچ گزارشی در مورد نتایج نامطلوب وجود ندارد.

تشخیص افتراقی همانژیوم سرویکس شامل ضایعات عروقی و نیز پرولیفراسیون اپیتلیال است. همانژیوم‌اندوتلیوم (Hemangioendotelioma) و آنژیوسارکوم (Angiosarcoma) نیز در این محل آناتومیک وجود دارند.^{۱۷} معاینه دقیق میکروسکوپی از جمله شناسایی خصوصیات آتیپیک یا کاملاً بدخیم منجر به تشخیص صحیح خواهد شد.

گاهی اوقات، پرولیفراسیون اپیتلیال مانند خوشه‌های تونلی یا کارسینومای سلول سنگ‌فرشی، یک ضایعه عروقی را در اسکن میکروسکوپی تقلید می‌کند.^{۱۳} ارزیابی تحت بزرگ‌نمایی

می‌تواند منجر به تشخیص زودرس و رویکردهای درمانی محافظه کارانه شود. همانژیوم سرویکس نادر است.

این موضوع باید در تشخیص افتراقی بیماران مبتلا به خونریزی واژینال غیرطبیعی، به‌ویژه کسانی که در سنین باروری هستند و هیچ یافته بالینی و رادیولوژی مانند لیومیوم (Leiomyomas)، آدنومیوز (Adenomyosis) یا اختلال عملکردی سیکل وجود ندارد، مورد توجه قرار گیرد و در پیگیری بیمار با خونریزی واژینال، معاینه لگنی قدم اول در برخورد با بیمار می‌باشد.

محافظتی و خودداری از دست‌کاری‌های سرویکس خوشبختانه تا حال حاضر در سلامت کامل به‌سر می‌برد و مشکل خاصی ندارد.

Ganti و همکاران درمان انتظاری و پروپرانولول خوراکی را برای کنترل خونریزی یک دختر شش ساله که به‌علت خونریزی واژینال نیاز به انتقال خون پیدا کرده بود گزارش کردند. در اکثریت موارد همانژیوم سرویکس، درمان با روش‌های جراحی هیستریکتومی صورت می‌گیرد اما این بیمار با توجه به علائم خفیف تحت درمان محافظتی قرار گرفت.^{۱۷} افزایش آگاهی از این ضایعه غیرمعمول سرویکس

References

- Ozyer S, Uzunlar O, Gocmen M, Bal S, Srvan L, Mollamahmutoglu L. Cavernous hemangioma of the cervix: a rare cause of vaginal bleeding. *J Low Genit Tract Dis* 2006;10(2):107-8.
- Bharti P, Shah SN. Cavernous haemangioma of cervix--a case report. *J Indian Med Assoc* 2012;110(4):258.
- Riggs J, Bertoni M, Schiavello H, Weinstein A, Kazimir M. Cavernous hemangioma of the cervix with intractable bleeding. A case report. *J Reprod Med* 2003;48(9):741-3.
- Johnson C, Reid-Nicholson M, Deligdisch L, Grinblat S, Natarajan S. Capillary hemangioma of the endometrium: a case report and review of the literature. *Arch Pathol Lab Med* 2005;129(10):1326-9.
- Busca A, Parra-Herran C. Hemangiomas of the uterine cervix: Association with abnormal bleeding and pain in young women and hormone receptor expression. Report of four cases and review of the literature. *Pathol Res Pract* 2016;212(6):532-8.
- Wang Y-C, Chen C-H, Su H-Y, Li H-S, Liu J-Y. Huge Spindle Cell Hemangioma of the Cervix-Mimicking a Pelvic Tumor. *Gynecol Obstet Invest* 2005;60(2):98-101.
- Aka KE, Horo GA, Fomba M, Kouyate S, Koffi AK, Konan S, et al. A rare case of important and recurrent abnormal uterine bleeding in a post partum woman caused by cavernous hemangioma: a case report and review of literature. *Pan Afr Med J* 2017;28(1):136.
- Kondi-Pafiti A, Kairi-Vassilatou E, Spanidou-Carvouni H, Kontogianni K, Dimopoulou K, Goula K. Vascular tumors of the female genital tract: a clinicopathological study of nine cases. *Eur J Gynaecol Oncol* 2003;24(1):48-50.
- Gupta R, Singh S, Nigam S, Khurana N. Benign vascular tumors of female genital tract. *Int J Gynecol Cancer* 2006;16(3):1195-200.
- Mahapatra S, Das BP, Kar A, Das R, Hazra K, Sethy S. Cavernous hemangioma of uterine cervix in pregnancy mimicking cervical fibroid. *J Obstet Gynaecol India* 2013;63(4):288-90.
- Ohayi S, Ezugwu E, Aderibigbe A, Udeh E. Angiosarcoma of the cervix: a case and literature review. *Niger J Med* 2013;22(4):362-4.
- Zhang H, Luo J, Feng X. Kaposiform hemangioendothelioma in the uterine cervix of a 5-year girl. *Fetal Pediatr Pathol* 2012;31(5):273-7.
- Horie Y, Kato M. Pseudovascular squamous cell carcinoma of the uterine cervix: a lesion that may simulate an angiosarcoma. *Pathol Int* 1999;49(2):170-4.
- Vijayaraghavan R, Vijaya C, Sujatha Y, Belagavi CS. Hemangioma of the Cervix: Case Report and Review of the Literature. *Female Pelvic Med Reconstr Surg* 2004;10(5):279-82.
- Benjamin MA, Yaakub R, Telesinghe P, Kafeel G. A rare case of abnormal uterine bleeding caused by cavernous hemangioma: a case report. *J Med Case Rep* 2010;4(1):136.
- Đolai M, Bošković T, Đurđević S, Trivunić-Dajko S, Andrejić-Višnjić B, Rajović R. Hemangioma of uterine cervix associated with high-grade squamous intraepithelial lesion. *Vojnosanit Pregl* 2015;72(6):541-4.
- Ganti A, Ray J, Mooney K, Zambrano E, Hillard P, Fok W. Unusual cause of pediatric vaginal bleeding: infantile capillary hemangioma of the cervix. *J Pediatr Adolesc Gynecol* 2019;32(1):80-2.
- Hawes DR, Hemann LS, Cornell AE, Yuh WT. Hemangioma of the uterine cervix: sonographic and MR diagnosis. *J Comput Assist Tomogr* 1991;15(1):152-4.

Cervical Cavernous hemangioma in a patient with postcoital bleeding: *case report*

Abstract

Received: 6 Aug. 2020 Revised: 13 Aug. 2020 Accepted: 26 Jan. 2021 Available online: 2 Feb. 2021

Malihe Hasanzadeh M.D.^{1*}
Raheleh Ebrahimi M.D.²
Parnian Malakuti M.D.³

1- Department of Obstetrics and Gynecology, Women's Health Research Center, Faculty of Medicine, Mashhad University of Medical Sciences, Mashhad, Iran.
2- Department of Obstetrics and Gynecology, Faculty of Medicine, Mashhad University of Medical Sciences, Mashhad, Iran.
3- Faculty of Medicine, Szeged University of Medical Sciences, Szeged, Hungary.

Background: Cervical cavernous hemangioma is an extremely rare, benign lesions, and only a few cases are reported. Cervical cavernous Hemangiomas are characterized by an increase in the number of normal and abnormal veins. The majority of these lesions are superficial, often found in the head and neck area, but may also occur in the inner parts of the body. The occurrence of these lesions in the female reproductive tract, especially the the cervix is extremely rare. This disease should be considered as a differential diagnosis of abnormal uterine bleeding because of the low prevalence and importance of the diagnosis of this uncommon disease. The majority of cervical cavernous hemangiomas have been reported in women of childbearing age. Besides, although most lesions are symptomatic (mostly bleeding), diagnosis is often unlikely. They may cause abnormal vaginal bleeding in the form of menometrorrhagia and postcoital spotting. To date, fewer than 55 cases have been reported. This study aimed to report a rare case of cervical cavernous hemangioma.

Case Report: The patient was a 24-year-old woman who had referred to the outpatient clinic of Ghaem Hospital in September 2016 due to prolonged post coital bleeding after intercourse. At the time of the pelvic examination, posterior lip of cervix was very vascular and there was black color that had extend to the vagina. The patient underwent colposcopy. Following colposcopy, due to severe cervical bleeding, the vagina packed. The patient's bleeding was controlled with the pack after 24 hours. Cervical pathology revealed a cavernous hemangioma.

Conclusion: Cervical cavernous hemangioma is extremely rare. This should be considered in the differential diagnosis of patients with abnormal vaginal bleeding, especially those of childbearing age, and no clinical or radiologic findings such as leiomyoma, adenomyosis, or dysfunctional uterine bleeding. Pelvic examination is the first step in the management of the patient with vaginal bleeding. Increased awareness of this unusual cervical lesion can lead to early diagnosis and conservative treatment approaches. In most cases, hysterectomy is performed, but the patient with mild symptoms can be treated with conservative management. Increased awareness of this unusual cervical lesion can lead to early diagnosis and conservative treatment approaches.

Keywords: cavernous, hemangioma, hemorrhage, uterine hemorrhage.

* Corresponding author: Department of Obstetrics and Gynecology, Women's Health Research Center, Faculty of Medicine, Mashhad University of Medical Sciences, Mashhad, Iran.
Tel: +98-513-8012477
E-mail: hasanzademofradm@mums.ac.ir