

بررسی تاثیر تزریق اینترادرمال سلول‌های بنیادی مزانشیمی ژله وار تون در ترمیم زخم دیابتی در مدل حیوانی

چکیده

دریافت: ۱۳۹۹/۰۷/۱۸ ویرایش: ۱۳۹۹/۰۷/۲۵ پذیرش: ۱۳۹۹/۱۱/۲۳ آنلاین: ۱۳۹۹/۱۲/۰۱

زمینه و هدف: کاربرد سلول‌های بنیادی مزانشیمی در ترمیم زخم‌های مزمن از چالش برانگیزترین موضوعات در حوزه سلول درمانی است. مطالعه حاضر با استفاده از تصویربرداری امواج فراصوت به بررسی اثربخشی تزریق اینترادرمال سلول‌های بنیادی مزانشیمی مشتق از ژله وار تون بندناف در ترمیم زخم‌های دیابتی در مدل حیوانی پرداخته است.

روش بررسی: این مطالعه تجربی از مهر ۱۳۹۸ تا مهر ۱۳۹۹ در دانشگاه علوم پزشکی تهران بر روی ۱۰ نمونه بندناف نوزادان تازه متولد شده در بیمارستان میلاد تهران انجام شد. ابتدا سلول‌های بنیادی مزانشیمی از ژله وار تون جداسازی شدند. توانایی تمایزی سلول‌ها و بیان مارکرهای اختصاصی سلول‌های بنیادی مزانشیمی بررسی شد. مدل دیابت در ۴۲ موش صحرایی نر نژاد ویستار ایجاد شد. حیوانات به دو گروه تزریق نرمال سالین و تزریق سلول تقسیم شدند. ضخامت و چگالی پوست با استفاده از تصویربرداری اولتراسوند در روزهای ۷، ۱۴ و ۲۱ ارزیابی شد. در آخر داده‌ها با استفاده از Student's t-test و Analysis of variance مورد تجزیه و تحلیل قرار گرفت.

یافته‌ها: نتایج بررسی سلول‌ها نشان داد که سلول‌های بنیادی مزانشیمی از سلامت و کیفیت لازم برخوردار بودند. نتایج اندازه‌گیری بیومتریک پوست ناحیه زخم در موش‌های صحرایی نشان داد که ضخامت و چگالی پوست در روزهای هفت، ۱۴ و ۲۱ در گروه تزریق سلول‌های بنیادی مزانشیمی ژله وار تون نسبت به گروه کنترل دارای افزایش معناداری بود.

نتیجه‌گیری: تزریق سلول‌های بنیادی مزانشیمی ژله وار تون در ناحیه اینترادرمال زخم دیابتی، باعث ترمیم سریع‌تر زخم در موش‌های صحرایی دیابتی می‌گردد. بر این مبنا استفاده از این سلول‌های بنیادی می‌تواند در سلول درمانی به‌ویژه در حیطه ترمیم زخم‌های مزمن مورد توجه قرار گیرد.

کلمات کلیدی: زخم دیابتی، سلول‌های بنیادی مزانشیمی، بندناف، ژله وار تون، تصویربرداری امواج فراصوت.

سوننا زارع^۱، رحیم احمدی^{۱*}، عبدالرضا محمدنیا^۲، محمد علی نیلفروش‌زاده^۳، مینو محمودی^۱

۱- گروه زیست‌شناسی، دانشکده علوم پزشکی، واحد همدان، دانشگاه آزاد اسلامی، همدان، ایران.

۲- مرکز تحقیقات بیماری‌های مزمن تنفسی، پژوهشکده سل و بیماری‌های ریوی، دانشگاه علوم پزشکی شهید بهشتی، تهران، ایران.

۳- گروه بیوتکنولوژی، دانشکده فناوری‌های نوین پزشکی، دانشگاه علوم پزشکی شهید بهشتی، تهران، ایران.

۴- مرکز تحقیقات پوست و سلول‌های بنیادی، دانشگاه علوم پزشکی تهران، تهران، ایران.

* نویسنده مسئول: همدان، بلوار امام خمینی، بلوار پروفیسور موسیوند، دانشگاه آزاد اسلامی، واحد همدان، دانشکده علوم پزشکی، گروه زیست‌شناسی.

تلفن: ۰۸۱-۳۴۴۸۱۰۰۰

E-mail: drrahahmadi@yahoo.com

مقدمه

پای دیابتی و زخم پاهای مزمن ناشی از پرفشاری وریدی با روند رو به افزایش خود در جوامع کنونی و هزینه‌های درمانی بالا به‌عنوان یکی از بزرگترین معضلات مرتبط با بهداشت عمومی جوامع تبدیل شده است. این نوع زخم‌ها با عوارض جانبی قابل توجهی از جمله درد زیاد و زمان طولانی ترمیم همراه است. تحت بهترین شرایط، درمان این زخم‌ها به هفته‌ها و ماه‌ها زمان نیاز دارند و در بعضی اوقات قطع عضو به‌عنوان تنها گزینه درمانی مطرح می‌شود.^۱

تعداد بیماران دیابتی حدود ۳۰۰ میلیون تا سال ۲۰۲۵ و ۳۶۶ میلیون تا سال ۲۰۳۰ تخمین زده شده است.^۱ یکی از مشکلات شایع دیابت، نوروپاتی حسی محیطی است که منجر به زخم پای دیابتی می‌گردد. زخم دیابتی یک مشکل بزرگ بیماری دیابت ملیتوس است که به‌عنوان یک چالش مهم کلینیکی باقی مانده است.^{۲-۵} زخم‌های

خارج سلولی می‌شوند.^{۱۰،۹} سلول‌های بنیادی مزانشیمی که از ژله و ارتون بندناف جداسازی می‌شوند از جمله سلول‌های بنیادی مزانشیمی هستند که به‌نظر می‌آید بتوانند در بهبود زخم‌ها نقش بسیار خوبی ایفا نمایند.^{۱۱،۱۲} ژله و ارتون مخزنی از فاکتورهای رشد پپتیدی EGF، PDGF، bFGF، IGF و TGFβ می‌باشد. از آنجایی که مقدار سلول‌های ژله و ارتون بسیار کم و مقادیر ترکیبات ECM آن بسیار زیاد است به‌نظر می‌رسد سلول‌های آن شدیداً تحت القای فاکتورهای رشد موجود، مقادیر بالایی کلاژن (Collagen) و گلیکوزآمینوگلیکان (Glycosaminoglycans) تولید می‌کنند.^{۱۳}

برخلاف مطالعات زیادی که مؤید اثرات سلول‌های بنیادی مزانشیمی بر ترمیم زخم‌ها می‌باشند، برخی مطالعات نشان داده‌اند که سلول‌های بنیادی مزانشیمی به تنهایی نمی‌توانند زخم را ترمیم کنند و همراهی آنها با داربست مناسب در محل زخم می‌تواند در بازسازی زخم‌ها تاثیرگذار باشد.^{۱۴،۱۵}

با توجه به ریسک آمپوتاسیون در بیماران دچار زخم پای دیابتی و نیز با توجه به آسیب وسیع ناشی از انواع جراحی و از دست دادن اولین سد دفاعی بدن در مقابل ابتلا به انواع عفونت‌ها، درد بیمار، نیاز به شرایط ویژه مراقبت، هزینه بر بودن ایجاد این شرایط و احتمال ایجاد طیف گسترده این عارضه برای تعداد بالایی از افراد یک جامعه و همچنین نظر به اینکه عمده مطالعات پیشین در خصوص اثرات سلول‌های بنیادی مزانشیمی، معطوف به بررسی اثرات آنها بر زخم‌های پوستی بوده است، تحقیقات محدودی در حوزه میزان اثر پیوند آنها به‌صورت تزریق در زخم‌های دیابتی انجام گرفته و نتایج مطالعات پیشین ناکافی بوده است.^{۱۶-۲۲} بر این اساس پژوهش حاضر به بررسی اثرات تزریق سلول‌های بنیادی مزانشیمی ژله و ارتون بر ترمیم زخم دیابتی در مدل حیوانی می‌پردازد و قدرت درمانی سلول‌ها را مورد ارزیابی قرار می‌دهد. نتایج حاصل از این پژوهش دارای اهمیت ویژه‌ای در حوزه ترمیم زخم دیابتی توسط سلول‌های بنیادی مزانشیمی بوده و در مطالعات بعدی می‌تواند در درمان‌های بالینی زخم دیابتی در بیماران کاربرد داشته باشد.

روش بررسی

در این مطالعه، مجوز کمیته اخلاق از طرف سازمان معاونت

تاکنون از روش‌های متفاوتی جهت درمان زخم‌های دیابتی استفاده شده است و در میان آنها احتمالاً استفاده از تکنولوژی سلول درمانی و مهندسی بافت بتواند در درمان این زخم‌ها مؤثر واقع شوند. سلول‌های بنیادی مزانشیمی کاندیدای خوبی در سلول درمانی زخم هستند. این دسته از سلول‌های بنیادی بالغ، فیبروبلاست شکل هستند که تشکیل کلونی می‌دهند، به کف فلاسک‌های کشت سلولی می‌چسبند و توانایی تمایز به سلول‌های استئوبلاستی (Osteoblast)، آدیپوسیتی (Adipocyte) و کندروسیتی (Chondrocyte) را دارند. همچنین این سلول‌ها مارکرهای CD44، CD73، CD90، CD105 و CD146 را بیان می‌کنند، در حالی‌که از نظر بیان مارکرهای CD43، CD45 و CD11b منفی هستند.^۷

به‌طور کلی، مغز استخوان بالغ رایجترین منبع سلول‌های بنیادی مزانشیمی برای کاربردهای بالینی است، اما امروزه این سلول‌های بنیادی را می‌توان از بافت‌های مختلفی از جمله بافت چربی، خون بندناف، پالپ دندان و بافت پیوندی بندناف که ژله و ارتون نام دارد نیز به‌دست آورد. سلول‌های بنیادی مزانشیمی مغز استخوان دارای مارکرهای سه لایه زایای جنینی شامل اکتودرم، اندودرم و مزودرم هستند که این به معنی پلاستیسیته (Plasticity) بالای این سلول‌ها می‌باشد. افزون‌بر آن تحقیقات نشان داده است که چنانچه این سلول‌ها در معرض فاکتورهای خاصی قرار بگیرند افزون‌بر تمایز استئوبلاستی، کندروسیتی و آدیپوسیتی توان تمایز به سلول‌های دیگر از جمله نورون و گلیا را دارند.^۸ باید توجه داشت در کنار مزیت و پتانسیل بالای این سلول‌ها در درمان، در شرایطی که در مهندسی بافت، سهولت دستیابی به سلول‌های بنیادی فاکتور مهمی در نظر گرفته شده است، به‌دست آوردن سلول‌های بنیادی مغز استخوان می‌تواند با عفونت، خونریزی و دردهای مزمن همراه شود. بنابراین یافتن جایگزینی برای استفاده از سلول‌های بنیادی لازم به‌نظر می‌رسد.

نقش سلول‌های بنیادی مزانشیمی در ترمیم زخم کاملاً به اثبات رسیده است. بررسی‌ها نشان داده‌اند که در طول فاز تکثیر ترمیم زخم سلول‌های بنیادی مزانشیمی با بیان و ترشح چندین فاکتور نظیر VEGF-A و bFGF تکثیر سلول‌های آندوتلیال عروقی را افزایش می‌دهند و باعث تشکیل و تثبیت عروق می‌شوند. سلول‌های بنیادی مزانشیمی همچنین چندین سایتوکین (Cytokine) و فاکتور رشد نظیر HGF، IL10 و MMP-9 ترشح می‌کنند که باعث بازسازی ماتریکس

پایین) حاوی ۱۰٪ سرم، ۱٪ پنی‌سیلین-استرپتومایسین و آمفوتریسین B (۲۵۰ µg/ml) (Gibco) اضافه و سوسپانسیون به درون فلاسک کشت سلول ۲۵ cm² (Nest) منتقل شد. فلاسک‌ها به مدت ۲۴ ساعت درون انکوباتور ۳۷ °C و ۵٪ CO₂ قرار داده شد. به مدت دو هفته، هفته‌ای سه بار محیط کشت تعویض شد، به این ترتیب که محیط رویی فلاسک‌ها دور ریخته شد و به سلول‌های چسبیده محیط کشت اضافه شد.

پاساژ و فریز سلول‌های بنیادی مزانشیمی ژله و ارتون: پاساژ (Passage) سلول‌ها در تراکم ۸۰٪ و به صورت یک به دو انجام شد. از آنزیم تریپسین ۰/۲۵٪ (Trypsin enzyme, Gibco, ThermoFisher scientific, MA, USA) استفاده شد. از محیط فریز ۱۰٪ DMSO (Gibco) و ۹۰٪ سرم جهت نگهداری سلول‌ها در دمای ۱۹۶ °C- استفاده شد.

بررسی مارکرهای تخصصی سلول‌های بنیادی مزانشیمی ژله و ارتون: به منظور آنالیز فلوسایتمتریکی (Flow cytometric analysis) سلول‌های بنیادی مزانشیمی ژله و ارتون، ۱۰^۶ سلول در پاساژ سوم به مدت یک ساعت در دمای ۴ °C با آنتی‌بادی‌های CD44، CD73، CD90، CD105، CD34 و CD45 (BD) انکوبه شده و پس از شستشو با PBS برای فلوسایتمتری آماده شدند.^{۲۴}

بررسی پتانسیل تمایزی سلول‌های بنیادی مزانشیمی ژله و ارتون: جهت اثبات ماهیت مزانشیمی این سلول‌ها مطابق مطالعات پیشین ۲×۱۰^۵ سلول در داخل پلیت‌های ۱۲ خانه کشت داده شد.^{۲۴} زمانی که تراکم سلول‌ها به ۹۰٪-۸۰٪ رسید، محیط استئوژنیک (Osteogenic environment) به سلول‌ها برای ۲۱ روز اضافه شد و دو روز در میان تعویض محیط انجام شد. برای تمایز به چربی، مشابه روش پیشین ۲×۱۰^۵ سلول در ظروف ۱۲ خانه‌ای کشت شده و محیط تمایز به چربی به آنها برای ۲۱ روز اضافه شد و دو روز در میان تعویض محیط انجام شد. جهت بررسی تمایز سلول‌ها به رده استخوانی از رنگ‌آمیزی Alizarin Red و رده چربی از Oil Red استفاده شد. سلول‌ها پس از شستشو با PBS مورد بررسی با میکروسکوپ قرار گرفتند.^{۲۵}

بررسی میزان آپاتوز (Apoptosis) در سلول‌های بنیادی مزانشیمی ژله و ارتون: جهت بررسی میزان زنده‌مانی و آپاتوز در سلول‌ها پیش از پیوند، مطابق روش‌های استاندارد از کیت انکسین (Annexin kit)

تحقیقات و فناوری دانشگاه علوم پزشکی تهران با شناسه IR.TUMS.VCR.REC.1397.506 دریافت گردید. در طول پژوهش نیز تمامی قوانین بین‌المللی حقوق حیوانات براساس استانداردهای بین‌المللی رعایت شد.^{۳۳}

گردآوری نمونه بافت: در این مطالعه، ۱۰ بافت بندناف از بیمارستان میلاد پس از کسب رضایت از والدین نوزاد، از مادران ۲۰ تا ۴۰ ساله که تحت جراحی سزارین قرار گرفته بودند، دریافت و به آزمایشگاه کشت سلول منتقل شد.^{۲۴}

حیوانات و گروه‌بندی: در این مطالعه موش‌های صحرایی نر نژاد ویستار (Wistar) با میانگین وزنی ۲۵۰-۲۰۰ g از بیمارستان بقیه‌الله تهیه و به مدت یک هفته در در دمای اتاق حدود ۲۲±۲ و شرایط آب و غذایی مناسب نگهداری شدند. حیوانات به دو گروه تقسیم شدند. گروه اول تزریق نرمال سالیین و گروه دوم تزریق سلول‌های بنیادی مزانشیمی ژله و ارتون بود.

جداسازی ژله و ارتون از بندناف: در آزمایشگاه، بندناف به مدت ۳۰ ثانیه در الکل ۷۰٪ قرار گرفت و سه مرتبه در بافر PBS (Gibco) Phosphate buffered saline (Gibco), ThermoFisher scientific, MA, USA) حاوی آنتی‌بیوتیک پنی‌سیلین-استرپتومایسین (Penicillin-streptomycin, Gibco, ThermoFisher scientific, MA, USA) شستشو داده شد. بندناف به قطعات ۲ cm بریده و رگ‌های آن که شامل یک سیاهرگ بزرگ و دو سرخرگ کوچک است جدا شد و بافت ژله و ارتون جدا شد.^{۲۵}

جداسازی سلول‌های بنیادی مزانشیمی ژله و ارتون: مطابق مطالعات پیشین، ژله و ارتون به قطعات ۱-۱/۵ cm قطعه قطعه شد و سپس به مدت دو ساعت در لوله حاوی آنزیم کلاژناز ۰/۱ g/ml (Collagenase-enzyme, Sigma-Aldrich Chemie GmbH, Germany) قرار و به انکوباتور منتقل شد. پس از گذشت این مدت، فعالیت آنزیم با اضافه کردن حجم مساوی از محیط کشت DEME (DEME culture medium Gibco, ThermoFisher scientific, MA, USA) حاوی ۱۰٪ سرم FBS (FBS serum, Gibco, ThermoFisher scientific, MA, USA) خنثی شد. پیتاژ مکانیکی انجام شد و سانتریفوژ (۱۷۵۰ RPM و ۱۰ دقیقه) انجام شد.^{۲۶}

کشت سلول‌های بنیادی مزانشیمی ژله و ارتون: پس از دور ریختن مایع رویی به رسوب ته لوله، محیط کشت DMEM (گلوکز

در شرایط یکسان و استاندارد انجام شد.

ارزیابی ترمیم زخم با استفاده از تصویربرداری امواج فراصوت: جهت بررسی تغییرات ضخامت و چگالی پوست ناحیه زخم، حیوانات در روزهای هفت، ۱۴ و ۲۱ به آزمایشگاه بیومتری پوست منتقل شدند. حیوانات بیهوش و ناحیه زخم تحت بررسی با دستگاه سونوگرافی (Skin scanner ultrasound, Type DUB-USB75, tpm (taberna pro medicum GmbH, Germany) با پروب ۷۵ مگاهرتز (MHZ) قرار گرفتند.

جهت مقایسه ضخامت و چگالی پوست در ناحیه زخم بین گروه‌های کنترل و دریافت‌کننده سلول‌های بنیادی مزانشیمی ژله وارتون در روزهای مختلف به صورت جداگانه از Independent t-test Samples استفاده شد و جهت مقایسه تغییرات در گروه‌های تحت آزمایش طی روزهای صفر، ۷، ۱۴ و ۲۱ از آزمون واریانس (Analysis of variance) درون آزمودنی یک‌طرفه استفاده شد. معناداری اختلاف بین گروه‌ها در سطح $\alpha < 0/05$ در نظر گرفته شد.

یافته‌ها

باتوجه به توزیع طبیعی داده‌ها آزمون آنالیز واریانس درون آزمودنی یک‌طرفه مورد استفاده قرار گرفت و به منظور بررسی تفاوت معنادار بین گروه‌ها از آزمون تعقیبی توکی (Tukey's Test for Post-Hoc Analysis) استفاده شد.

مورفولوژی و رشد سلول‌های بنیادی مزانشیمی ژله وارتون: نتایج نشان داد که در صورتی که پروسه جداسازی بلافاصله پس از عمل سزارین انجام می‌شد، سلول‌های با تکثیر و سلامت بالا حاصل می‌شد. نگهداری نمونه برای روزهای بعد سلول‌های مطلوبی را حاصل نمی‌کرد. چندین بار شستشوی نمونه با PBS و آنتی‌بیوتیک امکان حذف تعداد زیادی از RBCها را امکان‌پذیر کرد. خرد کردن بافت تا حد امکان برای ساده کردن عملکرد آنزیم مناسب بود. انکوباسیون در ۳۷ درجه حداقل ۴۵ دقیقه و حداکثر دو ساعت مناسب بود. تا ۵-۴ روز اول، سلول‌ها به صورت گرد دیده شدند و پس از آن به صورت دوکی و کشیده درآمدند. محیط کشت مناسب برای سلول‌ها، محیط با گلوکز پایین بود. مورفولوژی سلول‌ها به صورت دوکی بود. تکثیر سلول‌ها هر دو یا سه روز انجام شد و

(Sigma-Aldrich, Missouri, United States) استفاده شد.^{۲۶}

۱۰^۶ سلول در پاساژ ۳ و تراکم ۸۰٪ جهت بررسی میزان آپاتوز و نکروز به آزمایشگاه فلوسایتومتری ارسال شد. به سلول‌ها پس از شستشو با PBS و سانتریفوژ (پنج دقیقه و ۳۰۰ دور در دقیقه)، ۱۰۰ μl بافر اتصال انکسین اضافه شد. سپس انکسین ۷ و یدید پروپیدیم (Propidium iodide, PI) اضافه و به مدت ۱۵ دقیقه در دمای اتاق و تاریکی قرار داده شد. سپس به لوله‌ها ۴۰۰ μl بافر اتصال اضافه و خوانش انجام شد.

القای دیابت در حیوان آزمایشگاهی: مطابق با مطالعات پیشین به منظور ایجاد مدل دیابت، با استفاده از تزریق یک دوز ۵۰ mg/kg استرپتوزوتوسین (STZ) (Streptozotocin, Sigma-Aldrich Chemie GmbH, Germany) به صورت داخل صفاقی، دیابت در رت‌ها القا شد.^{۲۷} پس از گذشت سه روز از تزریق، علائم دیابت مانند پرنوشی و پرادراری در رت‌ها ظاهر گردید. سطح گلوکز در نمونه خون گرفته شده از دم با استفاده از گلوکومتر چهار روز پس از تزریق اندازه‌گیری شد. رت‌هایی که میزان گلوکز خون آنها بیش از ۲۴۶ mg/dl بود، به عنوان مدل دیابت در نظر گرفته شدند.

مدل زخم در حیوان دیابتی: مطابق مطالعات پیشین پس از ایجاد دیابت و اندازه‌گیری میزان قند خون، موش‌ها بیهوش و ناحیه پشتی آنها، مرطوب و کاملاً موزدایی شد.^{۲۷} سپس این ناحیه با الکل و بتادین ضدعفونی و پس از آن با استفاده از پانچ استریل، زخمی تمام ضخامت پوست شامل اپیدرم و درم ایجاد شد. آنگاه ناحیه زخم با گاز استریل و نرمال سالین تمیز گردید.

تزریق سلول‌های بنیادی مزانشیمی ژله وارتون: در این مطالعه گروه نرمال سالین به عنوان گروه کنترل و گروه تزریق سلول‌های بنیادی مزانشیمی ژله وارتون به عنوان گروه تست در نظر گرفته شد. در گروه اول، ۱ ml نرمال سالین و در گروه دوم، ۲×۱۰^۶ سلول در ۱ ml نرمال سالین به صورت اینترادرمال تزریق شد. بر روی ناحیه تزریق، گاز وازلین قرار و جهت فیکس کردن آن بر روی حیوان با چسب شفاف پوشانده شد.

ارزیابی ترمیم زخم با فتوگرافی: با هدف بررسی ظاهر و ترمیم زخم، میزان بسته شدن آن در روزهای ۷، ۱۴ و ۲۱ مورد ارزیابی قرار گرفت. با هدف ثبت تصاویر ناحیه زخم در روزهای مختلف، پانسمان‌ها پس از بیهوش شدن حیوانات برداشته شدند و عکسبرداری

زخم بسته شد و آثاری از اسکار مشاهده نشد (شکل ۴). میزان تغییرات ضخامت و چگالی پوست ناحیه زخم در طول ترمیم: نتایج سونوگرافی نشان دادند ضخامت و چگالی پوست در ناحیه زخم در گروه تزریق سلول‌های بنیادی مزانشیمی ژله وارتنون در روزهای ۷، ۱۴ و ۲۱ نسبت به گروه کنترل بیشتر بود (شکل ۵). از سویی بررسی ضخامت و چگالی پوست زخم بین گروه‌های کنترل و تزریق سلول‌های بنیادی مزانشیمی ژله وارتنون در روزهای مختلف نشان‌دهنده آن بود که در روز هفت تفاوت معناداری بین دو گروه وجود نداشت، حال آنکه در حالی‌که ضخامت و چگالی پوست زخم در روزهای ۱۴ و ۲۱ بین دو گروه دارای تفاوت معنادار بوده و در گروه تزریق سلول‌های بنیادی مزانشیمی ژله وارتنون به‌طور معناداری بیشتر از گروه کنترل بود. این امر نشانگر بهبودی سریعتر زخم در گروه تزریق سلول‌های بنیادی مزانشیمی ژله وارتنون نسبت به گروه کنترل بود (جدول ۱ و ۲).

نتایج اندازه‌گیری بیومتریک ضخامت پوست ناحیه زخم در موش‌های صحرائی نشان دادند که ضخامت پوست در روزهای هفت، ۱۴ و ۲۱ در گروه تزریق سلول‌های بنیادی مزانشیمی ژله وارتنون نسبت به گروه کنترل دارای افزایش معناداری بود (جدول ۱). از سویی، چگالی پوست ناحیه زخم در موش‌های صحرائی گروه تزریق سلول‌های بنیادی مزانشیمی ژله وارتنون در تمامی روزهای مورد مطالعه (روزهای هفت، ۱۴ و ۲۱) نسبت به گروه کنترل بیشتر بود (جدول ۲).

نسبت یک به دو مناسب بود. پس از دفریز، حدوداً ۸۰٪ سلول‌ها سلامت بودند و در صورت استفاده از محیط ۲۰٪ در روزهای اولیه پس از دفریز به تراکم مورد نظر رسیدند (شکل ۱).

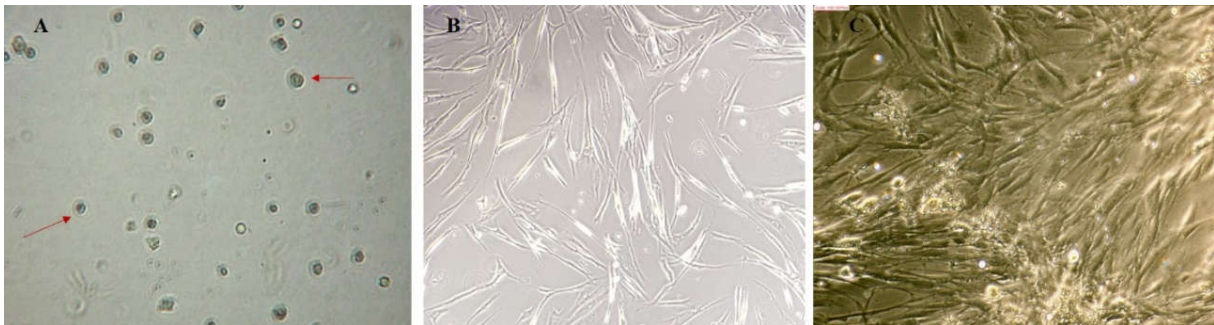
فلوسایتومتری سلول‌های بنیادی مزانشیمی ژله وارتنون: نتایج نشان دادند که سلول‌های جداسازی شده هر یک از مارکرهای CD44، CD73، CD90، CD105 را در سطح بالا (به ترتیب ۹۹/۶، ۹۹/۹، ۱۰۰ و ۱۰۰٪) و مارکرهای CD34 و CD45 را در سطح پایین (به ترتیب ۰/۰۸۹ و صفر درصد) بیان می‌کنند.

نتایج فلوسایتومتری اثبات کننده ماهیت مزانشیمی سلول‌های استخراج شده از ژله وارتنون بودند (شکل ۲).

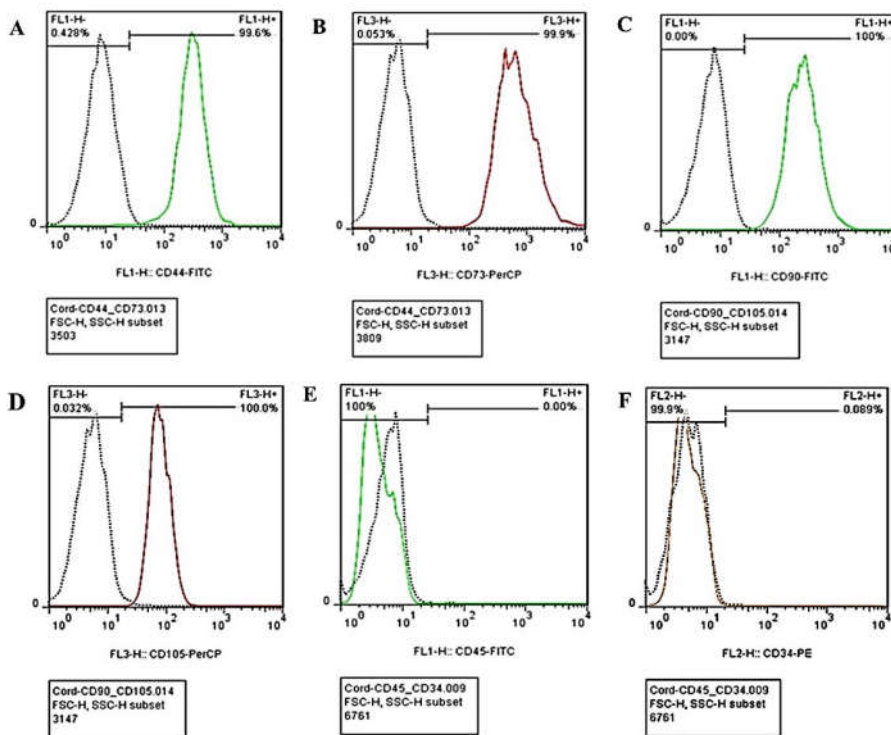
پتانسیل تمایزی سلول‌های بنیادی مزانشیمی ژله وارتنون: نتایج نشان دادند که سلول‌های بنیادی مزانشیمی ژله وارتنون قابلیت تمایز به سلول‌های چربی و استخوان را دارند. نتایج اثبات کننده ماهیت مزانشیمی سلول‌های استخراج شده از ژله وارتنون بود (شکل ۳B و ۳A).

زنده‌مانی سلول‌های بنیادی مزانشیمی ژله وارتنون: نتایج نشان دادند که درصد بالایی از سلول‌های بنیادی مزانشیمی ژله وارتنون، زنده‌مانی بالا (۸۶/۳٪) و آپوپتوز پایین (۷/۴۵٪) داشته و برای کاربرد جهت ترمیم زخم مناسب تشخیص داده شدند (شکل ۳C).

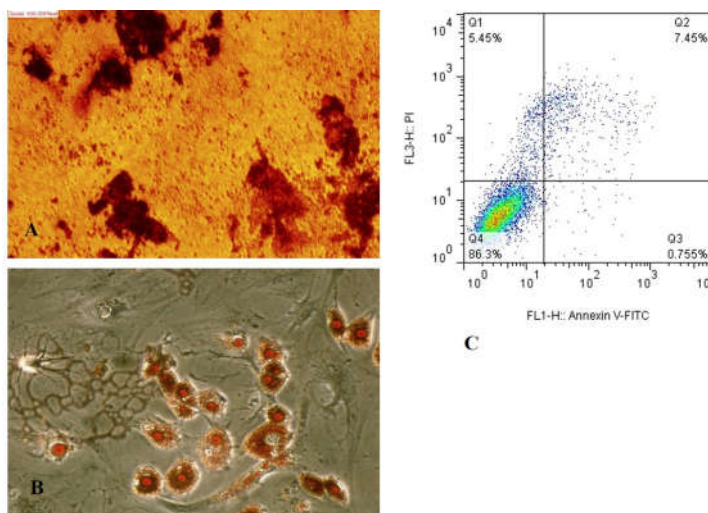
میزان بسته شدن ناحیه زخم در طول ترمیم: ترمیم زخم در گروه تزریق سلول‌های بنیادی مزانشیمی ژله وارتنون نسبت به گروه کنترل با سرعت بالاتری انجام شد. مشاهده شد در گروه تزریق در روز ۱۴،



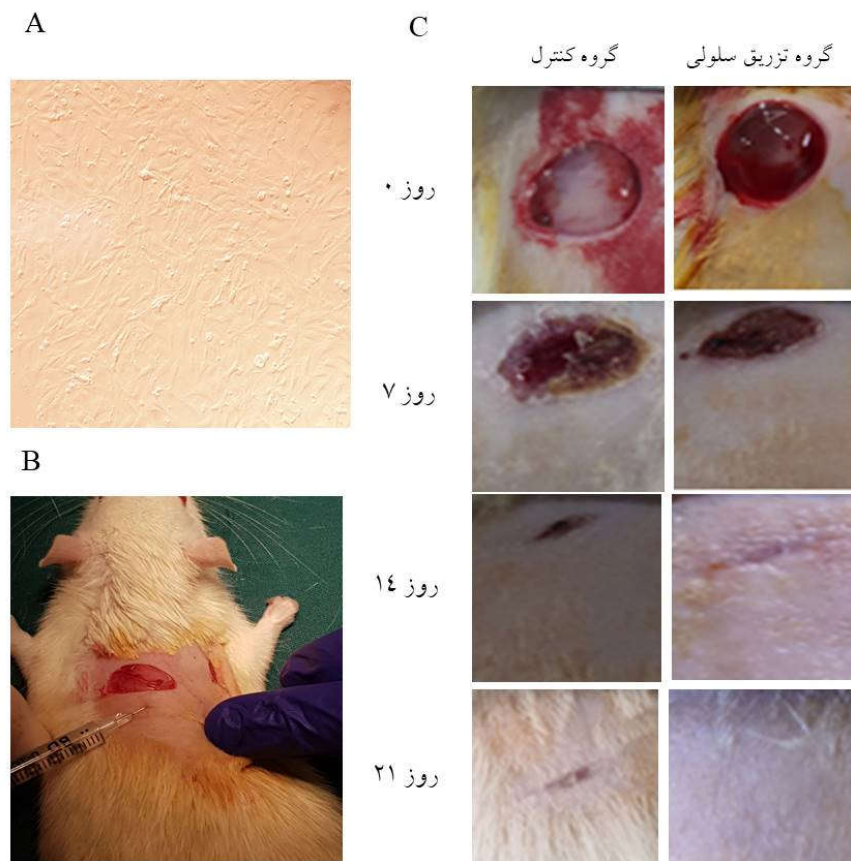
شکل ۱: مورفولوژی سلول‌های بنیادی مزانشیمی ژله وارتنون در روز یک پس از جداسازی (A) (20X)، پنج روز پس از جداسازی (B) و پاساژ اول (20X) (C).



شکل ۲. بررسی مارکرهای مثبت و منفی MSCs در سلول‌های بنیادی مزانشیمی ژله وارتون. مارکرهای مثبت شامل (A) CD44، (B) CD73، (C) CD90 و (D) CD105 و مارکرهای منفی شامل (E) CD45، (F) CD34 است.



شکل ۳. تمایز سلول‌های بنیادی مزانشیمی ژله وارتون به سلول‌های استخوان (A) و چربی (B)، میزان زنده‌مانی (۳/۸۶٪) و آپاتوز (۴۵/۱٪) در سلول‌های بنیادی مزانشیمی ژله وارتون در پاساژ سوم (C).



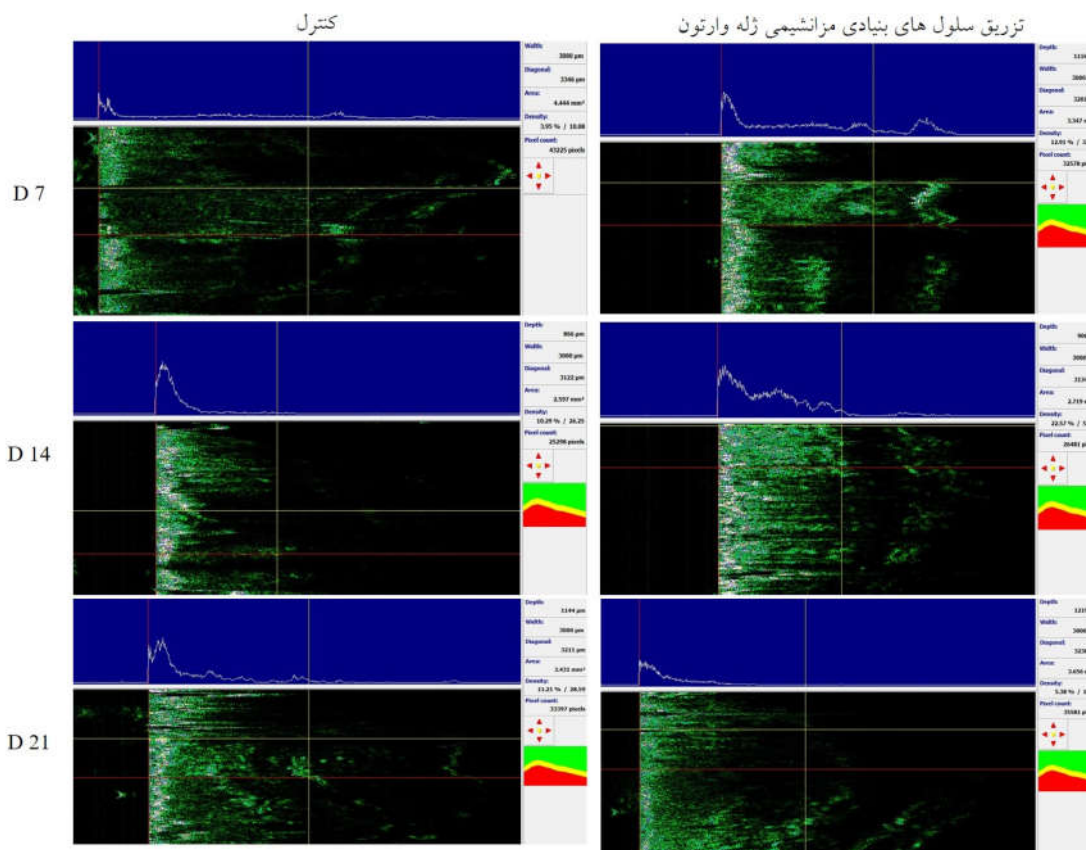
شکل ۴: سلول‌های بنیادی مزانشیمی ژله وارزون جهت تزریق (A)، تزریق اینترادرمال در ناحیه زخم (B)، روند بسته شدن زخم در گروه‌های کنترل و تزریق سلول‌های بنیادی مزانشیمی ژله وارزون در روزهای صفر، هفت، ۱۴ و ۲۱ (C) (در شکل فوق D نشانگر روز است).

مطالعه انجام گرفته در خصوص تاثیر ترشحات سلول‌های بنیادی مزانشیمی مغز استخوان انسان بر التیام زخم‌های دیابتی بیانگر آن است که استفاده از ترشحات این سلول‌ها موجب افزایش استحکام زخم دیابتی می‌شود. نتایج حاصل از مطالعه انجام گرفته در خصوص تاثیر سلول‌های بنیادی مزانشیمی مغز استخوان بیانگر آن است که سلول‌های بنیادی مزانشیمی با افزایش آنژیوژنز، سلولاریتی و تشکیل اپی‌تلیال مجدد باعث تسریع بهبود زخم می‌شوند.^{۲۹} همچنین نتایج مطالعات انجام شده در خصوص استفاده از کشت سلول‌های بنیادی خون بندناف انسانی در کلاژن تیپ ۱ و ۳، روند ترمیم زخم، کاهش

بحث

مطالعات بسیاری نشان داده‌اند که سنتز کلاژن در سلول‌های بنیادی مزانشیمی نسبت به سلول‌های فیبروبلاست درمال بیشتر می‌باشد و این نشان‌دهنده این است که این سلول‌ها می‌توانند در ترمیم زخم نسبت به فیبروبلاست‌ها عملکرد بهتری داشته باشند.^{۲۸} در این راستا، نتایج این مطالعه نیز نشان دادند که سلول‌های بنیادی مزانشیمی ژله وارزون می‌توانند سبب تسریع ترمیم زخم‌های دیابتی و همچنین ترمیم موثر پوست در مدل حیوانی گردند. نتایج حاصل از

التهاب و شکل‌گیری عروق جدید در زخم‌های شدید در مدل حیوانی را نشان داد.^{۳۰} از سوی دیگر بررسی تصاویر آنژیوگرافی پیش و پس از استفاده از سلول‌های بنیادی مغزاستخوان در ترمیم زخم دیابتی نشان داد که سلول‌های بنیادی مغز استخوان افزون‌بر کمک و تقویت



شکل ۵: تصویربرداری اولتراسوند پوست در ناحیه زخم در گروه کنترل و تزریق سلول‌های بنیادی مزانشیمی ژله وارتون در روزهای هفت، ۱۴ و ۲۱.

جدول ۱: بررسی ضخامت پوست ناحیه زخم بین گروه‌های کنترل و تزریق سلول‌های بنیادی مزانشیمی ژله وارتون در روزهای هفت، ۱۴ و ۲۱ در موش‌های صحرایی نر نژاد ویستار

گروه	Mean±SEM	P (روز هفت)	Mean±SEM	P (روز ۱۴)	Mean±SEM	P (روز ۲۱)
کنترل	۶۸۱/۳±۷/۵۴	-	۷۹۸/۷±۲۰/۳۴	-	۸۸۹/۳±۸/۷۴	-
HWJMCSs	۹۸۹/۳±۲۰/۶۷	۰/۰۰۰	۱۰۶۴/۳±۲۶/۷۷	۰/۰۰۱	۱۲۲۴/۳±۱۸/۹۸	۰/۰۰۰
		<۰/۰۰۱		<۰/۰۱		<۰/۰۰۱

* مقادیر P در مقایسه با گروه کنترل بیان شده است.

جدول ۲: بررسی چگالی پوست ناحیه زخم در گروه تزریق سلول‌های بنیادی مزانشیمی ژله وارزون در روزهای هفت، ۱۴ و ۲۱ در مقایسه با گروه کنترل در موش‌های صحرائی نر نژاد ویستار

روز	Mean±SEM	P1 (کنترل)	P2 (کنترل)	Mean±SEM	P1 (HWJMSCs)	P2 (HWJMSCs)
روز ۷	۶۸۱/۳±۷/۵۴	-	-	۹۸۹/۳±۲۰/۶۷	-	-
روز ۱۴	۷۹۸/۷±۲۰/۳۴	<۰/۰۵	-	۱۰۶۴/۳±۲۶/۷۷	۰/۰۲۲	-
روز ۲۱	۸۸۹/۳±۸/۷۴	<۰/۰۱	۰/۰۱۶	۱۲۲۴/۳±۱۸/۹۸	۰/۰۱۲	۰/۰۲۰
		<۰/۰۱	<۰/۰۵		<۰/۰۵	<۰/۰۵

* مقادیر P1 در مقایسه با روز هفت و مقادیر P2 در مقایسه با روز ۱۴ بیان شده است.

تمایز به سمت سلول‌های پروژنیاتور اندوتلیال می‌تواند سبب ایجاد عروق جدید در بستر زخم گردند.^{۳۴} تحقیق حاضر در محدوده بررسی نوع تاثیر تزریق سلول‌های بنیادی مزانشیمی ژله وارزون بر ترمیم زخم دیابتی در موش‌های صحرائی نر انجام گرفته و تفسیر نتایج در این حیطه قابل تبیین می‌باشد. امید است در آینده این موضوع در سطح کلینیکال تریال از نظر تاثیر تزریق سلول‌های بنیادی مزانشیمی مشتق از ژله وارزون بر ترمیم زخم دیابتی در بیماران بررسی گردد. در مجموع نتایج این تحقیق نشان دادند که تزریق ایترادرمال سلول‌های بنیادی مزانشیمی جدا شده از ژله وارزون بندناف انسان در زخم دیابتی می‌تواند به‌طور موثری سبب تسریع ترمیم پوست گردد. بر این مبنا استفاده از این دسته از سلول‌ها می‌تواند در سلول درمانی به‌ویژه در حیطه ترمیم زخم‌های دیابتی و سوختگی بیماران مورد توجه قرار گیرد.

سپاسگزاری: این مقاله حاصل پایان‌نامه دوره دکترای تخصصی سلولی و مولکولی دانشگاه آزاد اسلامی و حد همدان، تحت عنوان "بررسی اثرات سلول‌های بنیادی مزانشیمی جنینی آلوگرافت در ترمیم زخم‌های دیابتی در مدل حیوانی" طی سال‌های ۱۳۹۸ تا ۱۳۹۹ و کد ۱۰۳ می‌باشد و با حمایت مرکز تحقیقات پوست و سلول‌های بنیادی دانشگاه علوم پزشکی تهران انجام شده است.

گردش خون در محل زخم می‌تواند باعث کمک به بهبود صددرد این نوع از زخم‌ها شوند.^{۳۳} همچنین نتایج مطالعات اخیر در خصوص پیوند سلول‌های بنیادی مزانشیمی خون بندناف نشان داد میزان بیان ژن‌های موثر بر ایجاد زخم پای دیابتیک پس از استفاده از سلول‌های بنیادی نسبت به گروه کنترل کاهش می‌یابد.^{۳۲}

همچنین نتایج حاصل از آزمایشات انجام شده در خصوص کاربرد سلول‌های بنیادی به‌دست آمده از ماتریکس بندناف به صورت موضعی در درمان زخم پای دیابتیک مدل موشی نشان داد که سلول‌های بنیادی در محل زخم با تحریک بیان سایتوکراتین ۱۹ (Cytokeratin 19) از کراتینوسیت‌ها و شکل‌گیری ماتریکس خارج سلولی باعث بهبود زخم می‌شوند.^{۳۳} درباره مکانیسم اثرات تزریق سلول‌های بنیادی مزانشیمی بر ترمیم زخم دیابتی باید گفت که این سلول‌ها اثرات ضد فیبروز دارند و این موضوع در مطالعات مختلف از جمله در حمله قلبی حاد، آسیب عضلانی، فیبروز پریتون و فیبروز ریوی نشان داده شده است.^{۳۴} همچنین این سلول‌ها می‌توانند از طریق ارتباط مستقیم سلول به سلول و فعالیت پاراکرین سبب تسریع تکثیر فیبروبلاست‌های پوست انسان و در نتیجه تسریع قابل توجه ترمیم زخم‌های پوستی شوند. از سویی این سلول‌ها از طریق اثرات پاراکرین و ترشح فاکتور رشد اندوتلیال عروقی و همچنین تحریک

References

1. Amini M, Davati A, Piri M. Determination of the resistance pattern of prevalent aerobic bacterial infections of diabetic foot ulcer. *Iran J Pathol* 2013;8(1):21-6.
2. Nather A, Neo SH, Chionh SB, Liew SC, Sim EY, Chew JL. Assessment of sensory neuropathy in diabetic patients without diabetic foot problems. *J Diabetes Complications* 2008;22(2):126-31.

3. Tabatabaei-Malazy O, Mohajeri-Tehrani M, Madani S, Heshmat R, Larijani B. The prevalence of diabetic peripheral neuropathy and related factors. *Iran J public health* 2011;40(3):55.
4. Holmes C, Wrobel JS, MacEachern MP, Boles BR. Collagen-based wound dressings for the treatment of diabetes-related foot ulcers: a systematic review. *Diabetes Metab Syndr Obes* 2013;6:17.
5. Talarico R, Kim J, Lin D. The use of human fibroblast derived dermis on post-surgical wound dehiscence: a report of two cases. *J Diabetic Foot Complications* 2010;2(2):28-32.
6. Braun LR, Fisk WA, Lev-Tov H, Kirsner RS, Isseroff RR. Diabetic foot ulcer: an evidence-based treatment update. *Am J Clin Dermatol* 2014;15(3):267-81.
7. Friedenstein A, Chailakhyan R, Gerasimov U. Bone marrow osteogenic stem cells: in vitro cultivation and transplantation in diffusion chambers. *Cell Prolif* 1987;20(3):263-72.
8. Woodbury D, Reynolds K, Black IB. Adult bone marrow stromal stem cells express germline, ectodermal, endodermal, and mesodermal genes prior to neurogenesis. *J Neurosci Res* 2002;69(6):908-17.
9. Cui HS, Joo SY, Cho YS, Park JH, Kim J-B, Seo CH. Effect of Combining Low Temperature Plasma, Negative Pressure Wound Therapy, and Bone Marrow Mesenchymal Stem Cells on an Acute Skin Wound Healing Mouse Model. *Int J Mol Sci* 2020;21(10):3675.
10. Peng Y, Xuan M, Zou J, Liu H, Zhuo Z, Wan Y, et al. Freeze-dried rat bone marrow mesenchymal stem cell paracrine factors: a simplified novel material for skin wound therapy. *Tissue Eng Part A* 2015;21(5-6):1036-46.
11. Doi H, Kitajima Y, Luo L, Yan C, Tateishi S, Ono Y, et al. Potency of umbilical cord blood-and Wharton's jelly-derived mesenchymal stem cells for scarless wound healing. *Sci Rep* 2016;6:18844.
12. Himal I, Goyal U, Ta M. Evaluating Wharton's jelly-derived mesenchymal stem cell's survival, migration, and expression of wound repair markers under conditions of ischemia-like stress. *Stem Cells Int* 2017;2017.
13. Sobolewski K, Małkowski A, Bańkowski E, Jaworski S. Wharton's jelly as a reservoir of peptide growth factors. *Placenta* 2005;26(10):747-52.
14. Fatemi MJ, Chehroudi S, Bagheri T, Saleh S, Atashi A, Saberi M, et al. Nanofiber poly ether sulfone as adipose derived stem cell holding scaffold with or without growth factor on wound healing in rat. *Tehran Univ Med J* 2017;74(12):843-51.
15. Deng Q, Huang S, Wen J, Jiao Y, Su X, Shi G, et al. PF-127 hydrogel plus sodium ascorbyl phosphate improves Wharton's jelly mesenchymal stem cell-mediated skin wound healing in mice. *Stem Cell Res Ther* 2020;11:1-15.
16. Shahshahani M, Shahshahani S, Dehi M. Diabetes epidemiology and fasting blood sugar disorders in the six areas covered by World Health Organization. *J Diabetes Nurs* 2014; 1(2): 1-11.
17. Mobasser M, Shirmohammadi M, Amiri T, Vahed N, Fard HH, Ghojzadeh M. Prevalence and incidence of type 1 diabetes in the world: a systematic review and meta-analysis. *Health Promot Perspect* 2020;10(2):98.
18. Soltany S, Alavy Toussy J, Malek M, Hemmaty H-R, Maghsoomi Z. Effects of oral pentoxifylline on the healing of foot ulcers in the diabetic patients. *Koomesh* 2014:8-13.
19. Shahrad Bejestani H, Motabar A. Assessment of diabetic foot ulcer's predisposing factors and its outcomes in patients with diabetic foot syndrome hospitalized in Hazrat Rasoul-e-Akram Hospital in Tehran during 1996-2001. *Razi J Med Sci* 2004;11(39):77-83.
20. Doi H, Kitajima Y, Luo L, Yan C, Tateishi S, Ono Y, et al. Potency of umbilical cord blood-and Wharton's jelly-derived mesenchymal stem cells for scarless wound healing. *Sci Rep* 2016;6:18844.
21. Fong CY, Tam K, Cheyyatraivendran S, Gan SU, Gauthaman K, Armugam A, et al. Human Wharton's jelly stem cells and its conditioned medium enhance healing of excisional and diabetic wounds. *J Subcell Biochem* 2014;115(2):290-302.
22. Millán-Rivero JE, Martínez CM, Romecín PA, Aznar-Cervantes SD, Carpes-Ruiz M, Cenis JL, et al. Silk fibroin scaffolds seeded with Wharton's jelly mesenchymal stem cells enhance re-epithelialization and reduce formation of scar tissue after cutaneous wound healing. *Stem Cell Res Ther* 2019;10(1):1-14.
23. Kazemi A, Razmarace N, Rad BS. Animals' rights in biomedical research. *Med Ethics J* 2011;5(15):63-82.
24. Wu M, Zhang R, Zou Q, Chen Y, Zhou M, Li X, et al. Comparison of the biological characteristics of mesenchymal stem cells derived from the human placenta and umbilical cord. *Sci Rep* 2018;8(1):1-9.
25. Barlow S, Brooke G, Chatterjee K, Price G, Pelekanos R, Rossetti T, et al. Comparison of human placenta-and bone marrow-derived multipotent mesenchymal stem cells. *Stem Cells Dev* 2008;17(6):1095-108.
26. Sabapathy V, Sundaram B, Sreelakshmi V, Mankuzhy P, Kumar S. Human Wharton's jelly mesenchymal stem cells plasticity augments scar-free skin wound healing with hair growth. *PLoS one* 2014;9(4):e93726.
27. Kouhbananejad SM, Derakhshani A, Vahidi R, Dabiri S, Fatemi A, Armin F, et al. A fibrinous and allogeneic fibroblast-enriched membrane as a biocompatible material can improve diabetic wound healing. *Biomater Sci* 2019;7(5):1949-61.
28. Hu MS, Borrelli MR, Lorenz HP, Longaker MT, Wan DC. Mesenchymal stromal cells and cutaneous wound healing: a comprehensive review of the background, role, and therapeutic potential. *Stem Cells Int* 2018;2018.
29. Wu Y, Chen L, Scott PG, Tredget EE. Mesenchymal stem cells enhance wound healing through differentiation and angiogenesis. *Stem cells* 2007;25(10):2648-59.
30. Liu L, Yu Y, Hou Y, Chai J, Duan H, Chu W, et al. Human umbilical cord mesenchymal stem cells transplantation promotes cutaneous wound healing of severe burned rats. *PLoS one* 2014;9(2):e88348.
31. Ignatovich I, Kondratenko G, Sergeev G, Kornievich S, Taganovich D, Khrapov I, et al. Effect of revascularization of on therapeutic outcomes of treatment for lower-limb chronic critical ischaemia in neuroischaemic form of diabetic foot syndrome. *Angiol Sosud Khir* 2010;17(1):71-5.
32. Zhou N, Wang Q-P, Jin X-F, Hou Z-L, Peng B-K, Dan Q-Q, et al. Effect of human umbilical mesenchymal stromal cells implantation on the BDNF expression in diabetic foot rats. *Sichuan Da Xue Xue Bao Yi Xue Ban* 2013;44(6):931-4.
33. Zhao Q-S, Xia N, Zhao N, Li M, Bi C-L, Zhu Q, et al. Localization of human mesenchymal stem cells from umbilical cord blood and their role in repair of diabetic foot ulcers in rats. *Int J Biol sci* 2014;10(1):80.
34. Nie C, Yang D, Morris SF. Local delivery of adipose-derived stem cells via acellular dermal matrix as a scaffold: a new promising strategy to accelerate wound healing. *Med Hypotheses* 2009;72(6):679-82.

Evaluation of the effect of an intradermal injection of Wharton's jelly-derived mesenchymal stem cells in diabetic wound healing in animal model

Sona Zare Ph.D.¹
 Rahim Ahmadi Ph.D.^{1*}
 Abdolreza Mohammadnia Ph.D.^{2,3}
 Mohammad Ali Nilforouzadeh M.D.⁴
 Minoo Mahmoodi Ph.D.¹

1- Department of Biology, Faculty of Medical Sciences, Hamedan Branch, Islamic Azad University, Hamedan, Iran.

2- Chronic Respiratory Diseases Research Center, National Research Institute of Tuberculosis and Lung Diseases, Shahid Beheshti University of Medical Sciences, Tehran, Iran.

3- Department of Biotechnology, School of Advanced Technologies in Medicine, Shahid Beheshti University of Medical Sciences, Tehran, Iran.

4- Skin and Stem Cell Research Center, Tehran University of Medical Sciences, Tehran, Iran.

* Corresponding author: Department of Biology, Faculty of Medical Sciences, Hamedan Branch, Islamic Azad University, Prof. Mousivand Blvd., Imam Khomeini Blvd., Hamedan, Iran.
 Tel: +98-81-34481000
 E-mail: drrahmadi@yahoo.com

Abstract

Received: 09 Oct. 2020 Revised: 16 Oct. 2020 Accepted: 11 Feb. 2021 Available online: 19 Feb. 2021

Background: The application of mesenchymal stem cells in the healing of chronic wounds is one of the most challenging issues in cell therapy. The present study investigated the efficacy of intradermal injection of umbilical cord Wharton's Jelly-derived mesenchymal stem cells in diabetic wound healing using ultrasound imaging in an animal model.

Methods: During this experimental laboratory study that was performed in the Skin and Stem Cell Research Center, Tehran University of Medical Sciences between October 2017 and October 2016, mesenchymal stem cells were isolated from umbilical cord Wharton's jelly of 10 neonates. The cells were passage. The differentiation potential of cells to osteocyte and adipose cells was evaluated. The expression of specific markers of mesenchymal stem cells was evaluated using flow cytometry. The viability and quality of cells were evaluated before transplantation. The diabetes model was developed by intraperitoneal injection of streptozotocin in 42 male Wistar rats. The animals were randomly divided into two groups: normal saline injection (control) and cell injection. Cell transplantation was performed intradermally. Skin thickness and density were assessed using ultrasound imaging on days 7, 14 and 21. Finally, the data were analyzed using a t-test and analysis of variance.

Results: Injection of mesenchymal stem cells caused faster closing of the wound. The results of biometric measurement of wound skin in rats showed that skin thickness and density on days 7, 14 and 21 in the Wharton jelly mesenchymal stem cell injection group had a significant increase compared to the control group.

Conclusion: The results of cell analysis showed that the isolated cells are the same as mesenchymal stem cells. The cells were of the required health and quality. Intradermal injection of mesenchymal stem cells in diabetic wound area caused faster healing in diabetic rats, according to which, such stem cells can be considered in cell therapy, especially in the field of chronic wound healing.

Keywords: diabetic ulcer, mesenchymal stem cells, umbilical cord, Wharton's jelly, ultrasonography.