

## متاستاز لنفوم نان هوچکین از نوع T-cell به ناحیه کام و ریج آلوتولار فک بالا: گزارش موردی

### چکیده

دریافت: ۱۳۹۹/۰۷/۳۰ ویرایش: ۱۳۹۹/۰۸/۰۷ پذیرش: ۱۳۹۹/۱۲/۲۳ آنلاین: ۱۴۰۰/۰۱/۰۱

**زمینه و هدف:** لنفوم، بدخیمی سلول‌های لنفوئیدی است. لنفوم T-Cell به صورت خارج نودی بسیار نادر می‌باشد. لنفوم‌های دهانی درصد کمی از بدخیمی‌های سر و گردن را شامل می‌شوند. لنفوم نان‌هوچکین در دهان نادر است و بیشتر در افراد با ضعف سیستم ایمنی ایجاد می‌شود.

**معرفی بیمار:** بیمار خانمی ۶۷ ساله با زخمی در کام که از دو ماه قبل ایجاد شده بود، مراجعه کرد. در نمای بالینی، یک ضایعه اندوفیتیک با سطح گرانولر در سمت چپ کام سخت به سمت کام نرم و ریج آلوتولر مشاهده شد. با تشخیص احتمالی اسکواموس سل کارسینوما تحت بیوپسی قرار گرفت. بررسی میکروسکوپی و ایمونوهیستوشیمی متاستاز لنفوم T-Cell را نشان داد. با توجه به سابقه ابتلای بیمار به لنفوم T-Cell روده کوچک، به انکولوژیست ارجاع گردید.

**نتیجه‌گیری:** متاستاز بدخیمی‌ها به حفره دهان می‌تواند به صورت تورم و زخم بروز یابد. معاینه دقیق و گرفتن تاریخچه کامل در تشخیص زود هنگام و درمان به موقع می‌تواند مفید باشد.

**کلمات کلیدی:** متاستاز، لنفوم، نان‌هوچکین، کام، دهان

زهره دلیرثانی<sup>۱</sup>، آتس سا پاک‌فطرت<sup>۱</sup>، نصرالله ساغروانیان<sup>۱</sup>، نگین سمیعی<sup>۲</sup>، سمانه سالاری<sup>۳\*</sup>

۱- مرکز تحقیقات بیماری‌های دهان و فک و صورت، دانشگاه علوم پزشکی مشهد، مشهد، ایران.

۲- گروه بیماری‌های دهان و فک صورت، دانشکده دندانپزشکی، دانشگاه علوم پزشکی کردستان، سنندج، ایران.

۳- گروه بیماری‌های دهان و فک و صورت، رزیدنت بیماری‌های دهان و فک صورت، دانشکده دندانپزشکی، دانشگاه علوم پزشکی مشهد، مشهد، ایران.

\* نویسنده مسئول: گروه بیماری‌های دهان، فک و صورت، دانشکده دندانپزشکی مشهد، دانشگاه علوم پزشکی مشهد، مشهد، ایران.

تلفن: ۰۵۱-۳۸۴۱۲۴۷۷  
E-mail: salarism971@mums.ac.ir

### مقدمه

التهایی و لنفوما در دهان است.

لنفوم می‌تواند به صورت درد دندان غیرقابل توجه، لقی دندان، افزایش حجم در بافت دهان، زخم، تورم در استخوان آلوتول و یا تغییر استخوانی لیتیک با حدود نامشخص یا مشخص بروز کند.<sup>۱،۳</sup> نان‌هوچکین لنفوما اغلب به صورت داخل نودی اتفاق می‌افتد و تنها ۲۰ تا ۳۰٪ به صورت خارج نودی رخ می‌دهد. انواع خارج نودی به صورت شایع‌تر در راه‌های معده‌ای-روده‌ای، حلقه والدایر (Waldeyer's ring)، استخوان و پوست رخ می‌دهد و درصد خیلی کمی (دو تا پنج درصد) در داخل دهان ایجاد می‌شود.<sup>۴</sup> متاستاز لنفوم به حفره دهان بسیار نادر است و بیشتر در نواحی دیگر مانند مدیاستن و کلیه و غیره ایجاد می‌شود. درگیری داخل دهانی بیشتر با گسترش

لنفوم یک بدخیمی نسبتاً شایع است که به دو گروه هوچکین لنفوما و نان‌هوچکین لنفوما طبقه‌بندی می‌گردد.<sup>۱</sup> لنفوم‌ها به علت رشد نئوپلاستیک لنفوسیت‌ها ایجاد می‌شود و دلایل مختلفی از جمله ویروس اپشتین بار، ویروس نقص ایمنی انسانی، هیپاتیت C و عفونت هیلیکوباکتریلوری در رشد آن می‌تواند دخیل باشد.<sup>۲</sup> شایع‌ترین محل‌های بروز لنفوم در حفره دهان شامل مخاط پالاتال، لثه، زبان، گونه، کف دهان و لب، غده بزاقی و سینوس ماگزایلا می‌باشد. تظاهر اولیه ضایعه دهانی نان‌هوچکین لنفوما ممکن است مشابه فرایند التهایی باشد، بنابراین اولین مرحله در تشخیص، افتراق بین ضایعات

تخریب بافت‌های مجاور عضلانی مشاهده شد. هیپرکروماتیسیم، پلی مورفیسیم و میتوز با هسته‌های بزرگ و دیسپلاستیک بعضاً آتیپیک و حاوی میتوزهای متعدد در سلول‌ها مشاهده شد (شکل ۲). با توجه به بررسی میکروسکوپی درخواست بررسی ایمونوهیستوشیمی داده شد که نتایج آن به شرح زیر می‌باشد: CD3 نشانگر لنفوسیت T می‌باشد و همانطور که در شکل ۳ (الف) مشاهده می‌شود، سلول‌ها به رنگ قهوه‌ای در آمده و این نشان‌گر در آن‌ها مثبت شد. CD20 ماکر، لنفوسیت‌های B می‌باشد و همانطور که در شکل ۳ (ب) مشاهده می‌شود هیچ سلولی رنگ نگرفته و منفی است، که نشانگر عدم حضور لنفوسیت B است.

در لام مربوط به CD30 هیچکدام از هسته‌ها رنگ نگرفته و منفی است که دلالت بر منفی بودن لنفوم هوچکین است (شکل ۳ ج)، همچنین رنگ آمیزی Ki 67 که مارکر سلول‌های میتوتیک با ۵۰ تا ۶۰٪ سلول‌های میتوتیک لنفوئیدی است، نشان داد که لنفوم، از نوع سلول‌های T و مشابه نوع لنفوم روده‌ای بیمار بود (شکل ۳ د). بیمار جهت درمان به انکولوژیست ارجاع شد پس از بررسی‌های انجام گرفته توسط متخصص انکولوژی متاستاز به ریه و کبد هم تایید شد و بیمار بعد از اولین جلسه شیمی‌درمانی به دلیل عدم تحمل دوز بالای شیمی‌درمانی فوت نمود.

## بحث

بعد از اسکواموس سل کارسینوما، سرطان غدد بزاقی دومین، و لنفوم نان‌هوچکین سومین سرطان شایع در حفره دهان است.<sup>۳</sup> سر و گردن دومین مکان شایع لنفوم خارج نودی است.<sup>۸</sup> لنفوم خارج نودی از نوع نان‌هوچکین لنفوما با شیوع ۲۰ تا ۳۰٪ شایع‌تر از هوچکین لنفوما با شیوع یک درصدی است. شایع‌ترین مکان درگیر در داخل دهان حلقه والدایر است.<sup>۹</sup> بیشتر موارد گزارش شده از لنفوم در داخل دهان از فنوتیپ سلول B می‌باشد و لنفوم با فنوتیپ سلول T بسیار نادر است و بیشتر در افراد با ضعف سیستم ایمنی مثل ایدز، بیماران تحت شیمی‌درمانی و رادیوتراپی رخ می‌دهد.<sup>۱۰،۱۱</sup>

در بیماران HIV مثبت نیز، لنفوم نان‌هوچکین دومین سرطان شایع بوده و ریسک ابتلا در این بیماران ۶۰ برابر بیشتر از افراد سالم است.<sup>۹</sup>

لنفوم سینوس و حفره بینی و با پر فورده کردن آن به داخل دهان بروز می‌یابد. Clarke یک مورد لنفوم T Cell اولیه در زبان را گزارش کرده است.<sup>۶</sup> Ramos متاستاز لنفوم killer/T-cell natural از سینوس به ریج آلوئول را گزارش کرده است که با نمای یک آبنه دندان‌ی در دهان نمود پیدا کرده بود.<sup>۷</sup> با توجه به نادر بودن متاستاز به حفره دهان، در این مقاله متاستاز لنفوم T Cell از دستگاه گوارش به حفره دهان گزارش می‌شود.

## معرفی بیمار

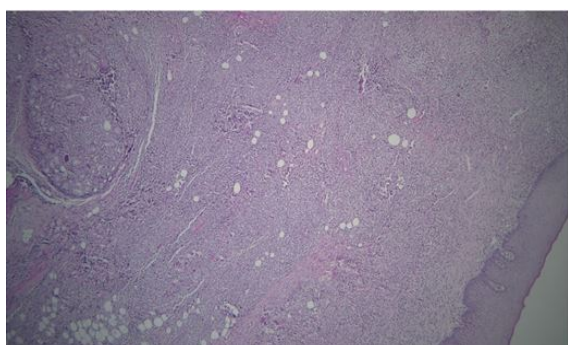
بیمار خانمی ۶۷ ساله ایرانی با سابقه لنفوم T-Cell در روده کوچک، که جهت بررسی ضایعه داخل دهان به دانشکده دندانپزشکی مشهد در آبان ۱۳۹۸ (November 2019) ارجاع شد. شکایت بیمار از درد مبهم در سمت چپ صورت به مدت دو ماه و ناراحتی حین استفاده از دنچر بیشتر موقع غذا خوردن بیان شد. پس از معاینه اولیه خارج دهانی، آسیمتری مختصری در ناحیه گونه چپ در صورت مشاهده شد و در لمس ناحیه گونه تندرینس وجود داشت. در معاینه داخل دهانی یک ضایعه اندوفیتیک با سطح ناصاف گرانولر و بعضی نواحی زخمی با ابعاد ۳×۳ cm در ناحیه بین خلف کام سخت که به سمت کام نرم و ریج آلوئولر، حدود ناحیه بی‌دندانی ۷ و ۸ فک بالا امتداد داشت مشاهده شد (شکل ۱).

در بررسی تاریخچه پزشکی بیمار سابقه مصرف سیگار و قلیان وجود نداشت و بیمار سابقه زخم معده به علت هیلیکوباکتریلوری از یک سال قبل داشت و بعد از چهار ماه لنفوم روده کوچک تشخیص داده شده بود که پس از جراحی، شش جلسه تحت شیمی‌درمانی قرار گرفت. بیمار یک ماه پیش از مراجعه به متخصص بیماری‌های دهان، مبتلا به زونا در ناحیه ساکرال و پهلو شده و سه ماه تحت درمان با آنتی‌ویروس و ضد درد قرار گرفته بود.

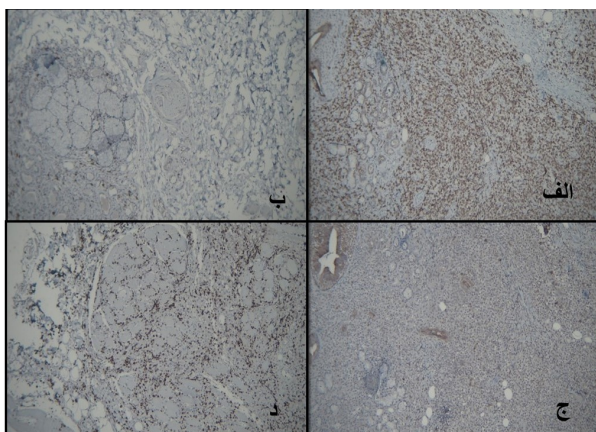
پس از معاینه کلینیکی تصمیم به بیوپسی از ضایعه با عمق کافی به همراه مخاط سالم اطراف با تشخیص‌های احتمالی اسکواموس سل کارسینوما، متاستاز لنفوم و یا عفونت‌های قارچی عمقی داده شد. در بررسی میکروسکوپی با رنگ آمیزی H&E (رنگ آمیزی همانوکسیلین و ائوزین) انتشار سلول‌های بدخیم تک‌هسته‌ای لنفوئیدی با الگوی غالب صفحه‌ای و در عمق، تخریب آسینی‌های بزاقی موکوسی و

لنفوم در دهان به شکل زخم در کام که مانع استفاده از دنچر شده بود بروز کرد. در لنفوم T CELL/NK مارکرهای CD3+, CD43+, CD56+ و در لنفوم از نوع سلولهای B مارکر CD20 مثبت است، در بررسی ایمونوهیستوشیمی بیمار گزارش شده CD20 منفی و CD3 مثبت شد.<sup>۱۲</sup>

درمان رایج برای لنفومهای سر و گردن شیمی درمانی و رادیوتراپی بوده<sup>۱۳</sup> و در مواردی که درگیری وسیع باشد شیمی درمانی ارجح است.<sup>۱۴</sup>



شکل ۲: مربوط به پاتولوژی با رنگ آمیزی H&E. نمای کلی از اپیتلیوم کام و تخریب غده بزاقی مینور و انتشار سلولهای لنفوئیدی بدخیم با بزرگنمایی ۱۰×۴

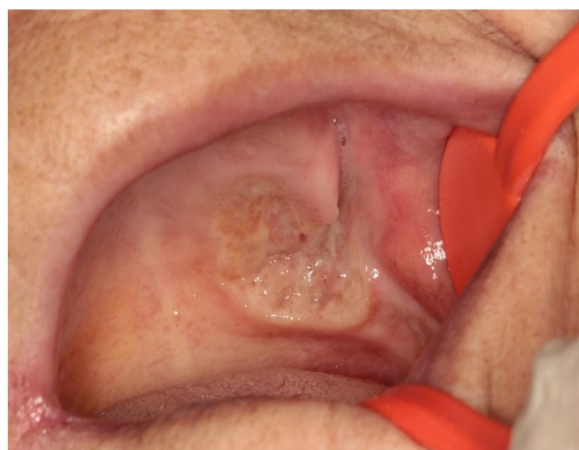

شکل ۳: بررسی ایمونو هیستوشیمی. شکل ۳ الف: سلولهای لنفوسیت رنگ قهوه‌ای گرفته است و CD3 مثبت (بزرگنمایی ۱۰×۱۰). شکل ۳ ب: هیچ سلولی رنگ نگرفته، CD20 منفی (بزرگنمایی ۱۰×۱۰). شکل ۳ ج: هیچکدام از سلولها رنگ نگرفته CD30 منفی. شکل ۳ د: رنگ آمیزی Ki67 ایندکس میتوزی ۵۰ تا ۶۰٪ مثبت (بزرگنمایی ۱۰×۱۰).

بیمار گزارش شده در این مقاله HIV منفی بود و پیش از ابتلا به لنفوم T Cell در روده و شیمی درمانی متعاقب آن، سابقه هیچ گونه بیماری خودایمنی یا ضعف سیستم ایمنی نداشت. بررسی هیستوپاتولوژی، متاستاز لنفوم گوارشی به کام را تایید کرد. اکثر متاستازهای لنفوم به ریه و کبد است و در صورت متاستاز به حفره دهان، حلقه والدایر مکان شایع درگیری محسوب می‌شود و کام مکان ناشایعی برای این گونه متاستاز است (جدول ۱). لنفوم با نماهای مختلف در دهان ظاهر می‌شود. از جمله نمای شایع آن، تورم با یا بدون درد، زخم، تورم لته، لقی دندان است (جدول ۱).

در بررسی ۲۷ مقاله گزارش مورد با کلمات کلیدی لنفوم، کام، دهان و متاستاز، که در پایمده و گوگل اسکولار چاپ شده است، گزارش موردهایی که از ۲۰۱۷ تا ۲۰۲۰ چاپ شده، به صورت جدول گردآوری شد (جدول ۱). اطلاعات به دست آمده از این جدول نشان می‌دهد که اکثر لنفومهای داخل دهان از نوع لنفوسیت B بوده و در این مکان، لنفوم از نوع لنفوسیت T نادر است. متوسط سنی در این افراد بین ۳۰ تا ۷۵ سال بوده و درصد بالایی از بیماران مرد بودند. بیشترین تظاهر لنفوم در کام به صورت زخم بوده است.

در گزارش موردهای مربوط به سروگردن، ۹۰٪ لنفومهای نان هوچکین در سینوس گزارش شده که اکثرا از نوع سلولهای B بودند.<sup>۱۱</sup> در بیمار گزارش شده در این مقاله، اولین تظاهرات متاستاز



شکل ۱: نمای بالینی ضایعه اندوفیتیک با سطح ناصاف و در بعضی نواحی زخم با غشای فیبرینولوکوسیت

جدول ۱: بررسی گزارش موردهای لنفوم در حفره دهان از سال ۲۰۱۷ تا ۲۰۲۰ چاپ شده در pubmed & google schola

| نویسندگان                            | سال انتشار | مجله   | عنوان  |
|--------------------------------------|------------|--|--|
| Delavarian Z و همکاران <sup>۹</sup>  | ۲۰۲۰       | <i>International Journal of Pediatrics</i>               | نان‌هوچکین لنفوما از نوع سلول‌های B در پسر شش ساله به‌طور اولیه در لته، با نمای تورم دوطرفه در متدیل که جهت درمان به انکولوژیست ارجاع شد و با شیمی‌درمانی درمان شد.  |
| Arifin AJ و همکاران <sup>۱۵</sup>    | ۲۰۱۹       | <i>Journal of Otolaryngology-Head &amp; Neck Surgery</i> | لنفوم سلول‌های B بزرگ و منتشر شده به‌طور اولیه در خانم ۶۳ ساله با شکایت درد در زبان و فک پایین گزارش شد. بیمار با شیمی‌درمانی و بعد رادیوتراپی تکمیلی درمان شد.  |
| Bots EM و همکاران <sup>۱۶</sup>      | ۲۰۱۹       | <i>Respiration</i>                                       | لنفوم سلول‌های B به‌طور اولیه در آقای ۴۰ ساله با شکایت تورم در ماگزایلا که بعد کشیدن دندان‌ها، زخم ایجاد شد. بیمار HIV مثبت بود. درمان با آنتی‌ویروس و شیمی‌درمانی انجام شد.   |
| Clarke J و همکاران <sup>۶</sup>      | ۲۰۱۹       | <i>International journal of surgery case reports</i>     | لنفوم سلول T در خانمی ۶۴ ساله با شکایت تورم در ناحیه خلفی طرفی زبان مراجعه نموده بود. که بیمار را جهت درمان به انکولوژیست ارجاع دادند.   |
| Clarke J و همکاران <sup>۶</sup>      | ۲۰۱۹       | <i>International journal of surgery case reports</i>     | لنفوم سلول‌های B بزرگ و منتشر شده را در آقای ۸۵ ساله گزارش کردند که با شکایت بلع دردناک و توده در زبان مراجعه کرده بود. مشخص شد که متاستاز از حنجره بوده و بیمار به هماتولوژیست ارجاع شد.  |
| Ramos EA و همکاران <sup>۷</sup>      | ۲۰۱۹       | <i>Case Reports in Dentistry</i>                         | لنفوم سلول T از نوع سلول‌های کشته طبیعی (Natural killer cell) به‌طور اولیه در خانم ۴۱ ساله با شکایت تورم در گونه و درد در پرمولر و مولر که ابتدا شیمی‌درمانی آغاز شد و بعد رادیوتراپی شد. پنج ماه پس از تشخیص بیمار از دنیا رفت. |
| Sinjari B و همکاران <sup>۱۷</sup>    | ۲۰۱۹       | <i>Otorhinolaryngology</i>                               | لنفوم سلول‌های B بزرگ و منتشر شده به‌طور اولیه در آقای ۳۶ ساله گزارش کردند که لقی دندان‌ها و زخم در لته‌ها داشت. بیمار تحت رادیوتراپی و شیمی‌درمانی قرار گرفت.   |
| Donaduzzi LC و همکاران <sup>۱۸</sup> | ۲۰۱۸       | <i>Case reports in pathology</i>                         | لنفوم سلول‌های B بزرگ و منتشر شده در آقای ۷۲ ساله با نمای تورم ندولار در قدام فک پایین که از پنج سال پیش سابقه بازال سل کارسینوما داشت. بیمار تحت شیمی‌درمانی قرار گرفت و نه ماه بعد فوت شد.                                     |
| Sharma P و همکاران <sup>۱</sup>      | ۲۰۱۸       | <i>Journal of oral and maxillofacial pathology</i>       | لنفوم سلول T بطور اولیه در یک پسر ۱۳ ساله با نمای تورم در صورت و کام همراه با درد، گزارش شد که بیمار را جهت درمان به انکولوژیست ارجاع شد.  |
| Kelly J و همکاران <sup>۱۹</sup>      | ۲۰۱۸       | <i>British dental journal</i>                            | لنفوم سلول‌های B بزرگ و منتشر شده به‌طور اولیه در آقای ۵۴ ساله با شکایت درد و لقی دندان و در نمای رادیوگرافی تحلیل ریشه گزارش شد. بیمار تحت شیمی‌درمانی قرار گرفت.   |
| Zou H و همکاران <sup>۲۰</sup>        | ۲۰۱۸       | <i>Medicine (Baltimore)</i>                              | لنفوم سلول‌های B بزرگ و منتشر بطور اولیه در خانم ۶۷ ساله با شکایت از درد در دندان‌های فک بالا بروز کرد. بیمار جهت درمان، شیمی‌درمانی دریافت کرد.   |
| Deng D و همکاران <sup>۲۱</sup>       | ۲۰۱۷       | <i>Medicine (Baltimore)</i>                              | نان‌هوچکین لنفوما خارج نودی از نوع سلول‌های T به‌طور اولیه در یک مرد ۴۳ ساله در قدام کام که باعث از دست دادن دندان‌های قدامی شده بود. بیمار تحت جراحی و بعد شیمی‌درمانی قرار گرفت که بیماری بعد ۲۴ ماه مجدداً عود کرد.           |
| Varun BR و همکاران <sup>۵</sup>      | ۲۰۱۷       | <i>Iranian Journal of Medical Sciences</i>               | لنفوم سلول‌های B در آقای ۶۵ ساله با متاستاز از مغز که در محل ساکت دندان کشیده شده در فک پایین نمایان شده بود. برای بیمار شیمی‌درمانی تسکینی آغاز شد و بیمار در بیمارستان فوت کرد.  |
| Banerjee R و همکاران <sup>۸</sup>    | ۲۰۱۷       | <i>Saudi Journal of Oral Sciences</i>                    | نان‌هوچکین لنفوما به‌طور اولیه در آقای ۶۰ ساله که با نمای تورم در گونه همراه با درد خفیف مراجعه کرده بود.  |
| Nambiar R و همکاران <sup>۲۲</sup>    | ۲۰۱۷       | <i>Baylor University Medical Center Proceedings</i>      | لنفوم سلول‌های B در آقای ۴۹ ساله که با شکایت تورم در کام مراجعه کرده بود و تحت شیمی‌درمانی قرار گرفت و ضایعه عقب‌نشینی کرد.  |
| Deng D و همکاران <sup>۲۱</sup>       | ۲۰۱۷       | <i>Medicine (Baltimore)</i>                              | لنفوم سلول‌های T در مرد ۷۰ ساله‌ای که با زخم در گوشه لب با گسترش به فک و به‌خصوص لب پایین بیمار مراجعه کرد که پس از بیوپسی لنفوم تایید شد. تحت شیمی‌درمانی قرار گرفت و دو هفته بعد فوت شد.                                       |

بنابراین توصیه می‌شود معاینات دهان با دقت بیشتری صورت گیرد تا با تشخیص به موقع و درست و درمان مناسب، طول عمر بیمار افزایش یابد.

گزارش مورد ما نشان می‌دهد که در بیماران با ضعف سیستم ایمنی و سرطان، معاینات دوره‌ای به جهت بررسی متاستازهای احتمالی به دهان یا بروز اولین علائم متاستاز در دهان، الزامی است.

## References

- Sharma P, Gawande M, Chaudhary M, Ranka R. T-cell lymphoma of oral cavity: A rare entity. *J Oral Maxillofac Pathol* 2018;22(1):104.
- Triantafyllidou K, Dimitrakopoulos J, Iordanidis F, Gkagkalis A. Extranodal non-hodgkin lymphomas of the oral cavity and maxillofacial region: a clinical study of 58 cases and review of the literature. *J Oral Maxillofac Surg* 2012;70(12):2776-85.
- Tseng C-H, Wang W-C, Chen C-Y, Hsu H-J, Chen Y-K. Clinical manifestations of oral lymphomas—Retrospective study of 15 cases in a Taiwanese population and a review of 592 cases from the literature. *J Formos Med Assoc* 2020.
- Guevara-Canales JO, Morales-Vadillo R, Sacaquispe-Contreras SJ, Barrionuevo-Cornejo C, Montes-Gil J, Cava-Vergüi CE, et al. Malignant lymphoma of the oral cavity and the maxillofacial region: Overall survival prognostic factors. *Med Oral Patol Oral Cir Bucal* 2013;18(4):e619.
- Varun BR, Varghese NO, Sivakumar TT, Joseph AP. Extranodal non-hodgkin's lymphoma of the oral cavity: a case report. *Iran J Med Sci* 2017;42(4):407.
- Clarke J, Medford S, Islam S, Ramsingh C, Christopher M. Extranodal lymphoma of the tongue, a very rare entity-report of two cases with literature review. *Int J Surg Case Rep* 2019;54:70-4.
- dos Anjos Ramos EA, Munhoz L, Milani BA, Barrese TZ, Viveiros SK, Arita ES. Maxillary Sinus Natural Killer/T-Cell Extranodal Lymphoma Mimicking a Dentoalveolar Abscess. *Case Rep Dent* 2019;2019.
- Banerjee R, Ghosh AK, Misra M, Kabiraj A. Non-Hodgkin's lymphoma of the maxilla: A rare case report and review. *Saudi J Oral Sci* 2017;4(1):51.
- Delavarian Z, Pakfetrat A, Badiee Z, Ghazi A, Taghizadeh A. Extranodal Non-Hodgkin's Lymphoma of the Oral Cavity Presenting as Gingival Swelling: A Case Report. *Int J Pediatrics* 2020;8(7):11537-42.
- Azarpira N, Ashraf MJ, Khademi B. Non-Hodgkin's Lymphoma of the Tongue Presenting as an Ulcerative Lesion. 2011.
- Nadendla LK, Meduri V, Paramkusam G. Imaging characteristics of diffuse large cell extra nodal non-Hodgkin's lymphoma involving the palate and maxillary sinus: a case report. *Imaging Sci Dent* 2012;42(2):111.
- Yin H-F, Jamlikhanova V, Okada N, Takagi M. Primary natural killer/T-cell lymphomas of the oral cavity are aggressive neoplasms. *Virchows Arch* 1999;435(4):400-6.
- Petrarolha SMP, Martins UK, Borlotti FM, Dedivitis RA, Petrarolha SB. B-cell non-Hodgkin's lymphoma presenting as tongue tumor. *Arch Head Neck Surg* 2019;47(3):0-.
- Pontes HAR, Pontes FSC, Silva BSdF, Fonseca FP, Andrade BABd, Rizo VHT, et al. Extranodal nasal NK/T-cell lymphoma: a rare oral presentation and FASN, CD44 and GLUT-1 expression. *Braz Dent J* 2013;24(3):284-8.
- Arifin AJ, Lam S, MacNeil SD. A case report of a primary lymphoma of the tongue presenting as trigeminal neuralgia. *J Otolaryngol Head Neck Surg* 2019;48(1):1-3.
- Bots EM, Opperman J, Bassa F, Koegelenberg CF. An Endotracheal Plasmablastic Lymphoma. *Respiration* 2019;98(6):546-50.
- Sinjari B, D'Addazio G, Perfetti F, Caputi S, Murrura G. The usefulness of CBCT in early diagnosis of primary extra-nodal non-Hodgkin's lymphoma in the mandible: A.
- Donaduzzi LC, Reinheimer A, da Silva MAR, de Noronha L, Johann ACBR, Franco A, et al. Primary diffuse large B cell lymphoma mimicking hyperplastic reactive lesion (lymphoma of the oral cavity). *Case Rep Pathol* 2018;2018.
- Kelly J, Ho M, Suida I. Oral cancer: B-cell lymphoma. *Br Dent J* 2018;224(5):285-6.
- Zou H, Yang H, Zou Y, Lei L, Song L. Primary diffuse large B-cell lymphoma in the maxilla: a case report. *Medicine* 2018;97(20).
- Deng D, Wang Y, Liu W, Qian Y. Oral and maxillofacial non-Hodgkin lymphomas: Case report with review of literature. *Medicine* 2017;96(35).
- Nambar R, Narayanan G, Soman LV, Devi N. Lymphoblastic lymphoma of the palate. *Proc Bayl Univ Med Cent* 2017;30(4):445-446.

## Metastasis of Non-Hodgkin's T-cell lymphoma to the palate and maxillary alveolar ridge: case report

Zohreh Dalirsani D.D.S., M.Sc.<sup>1</sup>  
 Atessa Pakfetrat D.D.S., M.Sc.<sup>1</sup>  
 Nasrollah Saghravani D.D.S., M.Sc.<sup>1</sup>  
 Negin Samiee D.D.S., M.Sc.<sup>2</sup>  
 Samaneh Salari M.Sc.<sup>3\*</sup>

1- Oral and Maxillofacial Diseases Research Center, Mashhad University of Medical Sciences, Mashhad, Iran.

2- Department of Oral and Maxillofacial Medicine, Faculty of Dentistry, Kurdistan University of Medical Sciences, Sanandaj, Iran.

3- Postgraduate Student of Oral and Maxillofacial Medicine, Faculty of Dentistry, Mashhad University of Medical Sciences, Mashhad, Iran.

\*Corresponding author: Department of Oral Medicine, School of Dentistry, Mashhad University of Medical Sciences, Mashhad, Iran.  
 Tel: +98-513-8412477  
 E-mail: Salarism971@mums.ac.ir

### Abstract

Received: 21 Oct. 2020 Revised: 28 Oct. 2020 Accepted: 13 Mar. 2021 Available online: 21 Mar. 2021

**Background:** Lymphoma is a malignant proliferation of lymphoid cells. External T-cell lymphoma is very rare. Lymphomas are neoplastic growth of lymphocytes caused by organisms like EBV, HIV, etc. This malignancy is classified as Hodgkin's lymphoma and non-Hodgkin's lymphoma. Oral lymphomas account for a small percentage of head and neck malignancies, and intraoral lymphoma is rare and mostly seen in Waldeyer's ring of immunocompromised patients.

**Case presentation:** A 67-year-old female was referred with a palatal wound that developed within two months. In medical history, she had a peptic ulcer since last year, and intestine lymphoma was diagnosed 4 months later. After that, her gastrointestinal lymphoma was treated with surgery and chemotherapy for 6 sessions. The oral examination revealed an endophytic ulcer with a granular surface in the left posterior part of the hard and soft palate and maxillary alveolar ridge. The lesion was under biopsy with clinical differential diagnosis of squamous cell carcinoma or metastatic lymphoma or deep fungal infection. Microscopic examination with hematoxylin and eosin (H&E) staining revealed malignant mononucleated lymphocytes and hyperchromatic, polymorphic, dysplastic cells. Also, acinic cells and muscular cells were destructed. Moreover, immunohistochemistry (IHC) analysis was positive for CD3, showing the presence of T lymphocytes. Therefore, diagnosis of metastasis of intestinal T-cell lymphoma to oral cavity was established. Because the patient had a history of intestinal lymphoma, she was referred to the oncologist for treatment. In further examinations, lung and liver metastasis were detected and the patient died on the second session of chemotherapy.

**Conclusion:** Malignant metastases to the oral cavity can occur in various forms, including swelling and ulcer, periodontal lesion and tooth luxation. Since, metastatic lesions in the oral cavity, could imitate the feature of inflammatory lesions, a thorough examination and taking history can be helpful in the early diagnosis and appropriate treatment planning to increase patients' survival.

**Key words:** metastasis, lymphoma, non-hodgkin, palate, mouth.