



گزارش مورد

پنوموسفال شدید پس از عمل جراحی آندوسکوپی پولیپکتومی سینوس ماگیلاری از طریق بینی: گزارش مورد

تاریخ دریافت: ۹۸/۰۸/۰۲ - تاریخ پذیرش: ۹۹/۰۳/۳۰

چکیده

مقدمه: بروز پنوموسفال در نتیجه تروما، مداخلات جراحی، عفونت‌ها و بدخیمی‌ها امکان پذیر بوده که می‌تواند علائم بالینی متفاوتی بر حسب میزان حجم هوا داشته باشند. در این مطالعه بیماری با پنوموسفال شدید پس از اقدام جراحی آندوسکوپی بینی معرفی می‌شود.

گزارش مورد: بیمار آقای ۴۷ ساله‌ای است که با سردرد شدید و تهوع استفراغ به اورژانس مراجعه نموده است. این سردرد به تدریج طی ۲ روز اخیر تشدید یافته که پاسخی به درمان‌های ضد درد نیز نداشته است. بیمار سابقه عمل جراحی آندوسکوپی پولیپکتومی سینوس ماگیلاری از طریق بینی را می‌دهد که پس از ارزیابی تصویربرداری سی تی اسکن مغزی بیمار پنوموسفال شدید به دنبال این عمل جراحی نشان داد که با درمان‌های حمایتی و عمل جراحی ترمیمی علائم بیمار برطرف و بیمار ترخیص گردید.

نتیجه گیری: در بیماران با سابقه مداخله جراحی در نواحی سینوس حتماً به بروز تظاهرات نورولوژیک و بروز پنوموسفال توجه ویژه داشته باشید.

کلمات کلیدی: پنوموسفال، عمل جراحی آندوسکوپی، سردرد

بی‌نوشت: این مطالعه فاقد تضاد منافع می‌باشد.

سید رضا حبیب زاده^{۱*}

مهدی فروغیان^۱

حمید اشراقی^۲

^۱ گروه طب اورژانس، دانشکده پزشکی، دانشگاه علوم پزشکی مشهد، مشهد، ایران.

^۲ گروه نفرولوژی، بیمارستان قائم، دانشگاه علوم پزشکی مشهد، مشهد، ایران.

Email: foroughianmh@mums.ac.ir

مقدمه

بهتری داشته است. بیمار بیان می‌داشت که سردرد وی به داروهای مسکن غیر استروئیدی پاسخ تسکینی مناسبی نداده است.

در سابقه پزشکی بیمار عمل جراحی آندوسکوپی سینوس ماگزیلاری چپ به علت پولیپ حدود یک هفته قبل وجود داشت. غیر از فشار خون بالای کنترل شده تحت دارو و سابقه سینوزیت‌های مکرر مقاوم به درمان، سابقه پزشکی دیگری نداشت. بیمار قرص خوراکی دیلتیازم ۳۰ میلی گرم دو بار در روز جهت کنترل فشار خون بالا به مدت ۵ سال مصرف می‌کرد. سابقه‌ای از اعتیاد و سوء مصرف مواد نداشت.

در معاینه بالینی آقای ۴۷ ساله بود که به علت سردرد مختصر آژیته بود اما هوشیار بود و پاسخ کلامی مناسب داشت. آگاهی به زمان، مکان و اشخاص داشت و حافظه و تمرکز طبیعی بود. در معاینه نورولوژیک اورژانس، نقص اعصاب کرانیال، نقص حسی و یا حرکتی نداشت. تست‌های تعادل مخچه‌ای و رفلکس‌های وتری قرینه و نرمال بودند و بیمار اختلال در حرکت نداشت. معاینه ته چشم مختصر ادم هر دو پایی رویت شد. هیچ شواهدی از ردور و یا علائم تحریک منژ در معاینه بالینی به دست نیامد. چشم‌های بیمار از لحاظ شواهد گلوکوم بررسی شد که موردی نداشت. در معاینه گوش، حلق و بینی به جز اریتم مختصر و بدون افیوژن پرده صماخ سمت چپ، نکته پاتولوژیک دیگری بدست نیامد. سایر معاینات در سرحد نرمال بود. با توجه به شرح حال، سوابق بیمار و معاینه بالینی با احتمال خونریزی ساب آراکنوئید و یا سایر نقایص داخل جمجمه‌ای برای بیمار درخواست سی تی اسکن بدون حاجب مغز شد (شکل ۱).

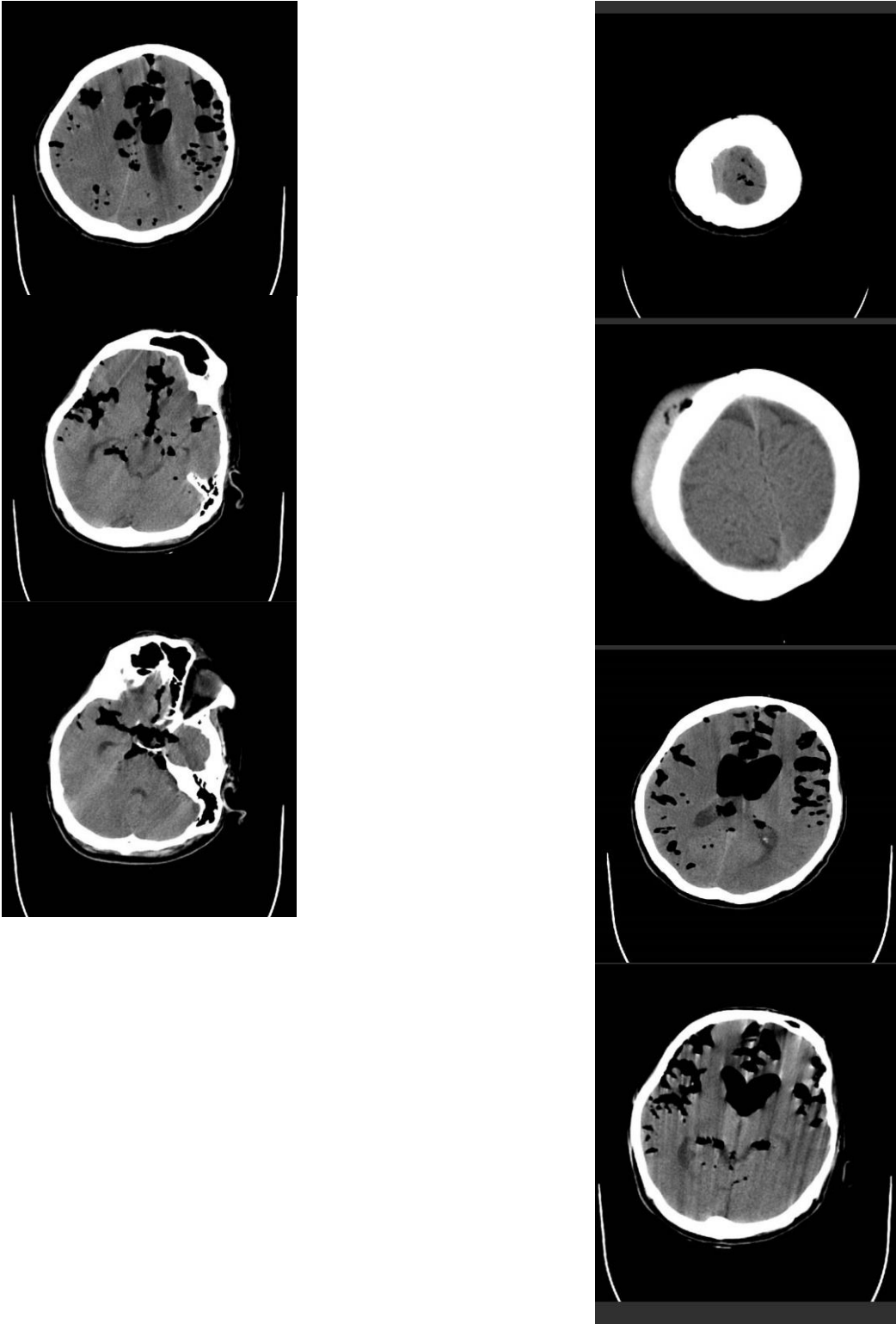
پنوموسفال به ورود هوا به حفره جمجمه اطلاق می‌شود. علل متعددی می‌توانند عامل ایجاد این عارضه باشند و اپیدمیولوژی این بیماری به علت بستگی دارد و تقریباً در همه موارد پس از کرایوتومی مشاهده می‌شود. بروز پنوموسفال پس از آسیب ضربه به سر بین ۱ تا ۲٪ متغیر است (۱). تروما و ضربه به سر، مداخلات جراحی، عفونت‌ها و بدخیمی‌ها از جمله علل شایع بروز پنوموسفال هستند. علائم بالینی بیمار به دنبال نشت هوا در جمجمه، بسته به محل و حجم هوا متفاوت است. سردرد، تهوع و استفراغ، رینوره، علائم مرتبط با تحریک منژ، اختلال عملکرد مغزی و ادم پایی از جمله علائم بالینی شایع هستند. نکته مهم این است که در بخش اورژانس باید به تظاهرات نورولوژیک جدی فرد به ویژه زمانی که همزمانی علائم با یک مداخله جراحی در نواحی سینوس و صورت وجود دارد توجه جدی کرد. برای درمان پنوموسفال از درمان محافظه کارانه و جراحی، بسته به نوع، علت و میزان هوای وارد شده به جمجمه استفاده می‌شود.

گزارش بیمار

آقای ۴۷ ساله با شکایت سردرد شدید و تهوع و استفراغ از دو روز قبل و تشدید آن در چند ساعت اخیر به بخش اورژانس ما مراجعه کرد. در بدو ورود هوشیار بود و علائم حیاتی اولیه ایشان به شرح ذیل بود:

BP:130/75mmHg HR:88/min RR:18/min T:37 c
SPO2:98%RA GCS:14/15 BS:146mg/dl

بیمار بیان می‌کرد که از دو روز قبل سردرد بیمار به تدریج آغاز شده است و به تدریج کل سر بیمار درد گرفته است. درد بیمار به جایی تیر نمی‌کشید. از چند ساعت قبل از مراجعه به اورژانس سردرد ایشان تشدید شده است، بطوریکه نمره ۸ از ۱۰ به شدت سردرد خود می‌داد و بیان می‌داشت که تا کنون چنین سردردی را تجربه نکرده است. دو نوبت تهوع و استفراغ غیرخونی حاوی مواد غذایی خورده شده داشته است. سردرد بیمار با خوابیدن بدتر می‌شده و در حالت نیمه نشسته احساس



شکل ۱- نمای سی تی اسکن بیمار که نشانه‌دهنده پنوموسفالوس شدید می باشد.

وجود دارد، یکی درمان محافظه کارانه که بر اساس صبر و انتظار استوار است و در این روش سر بیمار مختصر بالا نگه داشته می‌شود، ضد درد و اکسیژن تجویز می‌شود و منتظر جذب هوای داخل مغز می‌شویم. این روش در بسیاری از گزارشات موثر بوده است. راه دوم که بر اساس مداخله جراحی ترمیمی نقصی است که موجب نشت هوا به داخل بافت مغز شده است. اینکه کدام روش و یا ترکیب هر دو روش انتخاب شود به معیارهای متفاوتی مانند شدت علائم، حجم و گستره هوا در بافت مغز و میزان نقص موجود در جمجمه بستگی دارد (۷و۵). همانند روند درمانی که ما در دستور کار قرار دادیم، وبر جونز^۱ و همکاران (۸) استفاده از اکسیژن صد درصد را موثر دانست؛ همچنین آنها تجویز اکسیژن را با ترمیم نقص استخوانی و حفره‌ای مرتبط دانستند. با این حال روش‌های دیگری مانند سوند بینی نیز در مطالعات دیگر استفاده شده است. مطالعه گور^۲ و همکاران نتیجه گیری شد که استفاده از ماسک اکسیژن باعث بازجذب بهتر پنوموسفالوس در مقایسه با سوند بینی می‌شود (۹).

نتیجه گیری

نکته جالب توجه در بیمار ما وجود سردرد، تهوع و استفراغ پس از عمل جراحی سینوس بدون وجود لیک مایع مغزی نخاعی از بینی (رینوره) بود. ما با توجه به شدت علائم، سوابق پزشکی و معاینه بالینی دو تشخیص مهم خونریزی ساب آراکنوئید و ضایعات داخل جمجمه‌ای منجر به افزایش فشار داخل مغز را مطرح کردیم که پس از انجام سی اسکن مغز، تشخیص پنوموسفال تایید شد. این مطالعه اهمیت در نظر داشتن تشخیص افتراقی پنوموسفال را در بیمارانی که بعد از عمل جراحی دچار علائمی مانند سردرد و تهوع می‌شوند، گوش زد می‌کند.

تقدیر و تشکر:

از واحد توسعه تحقیقات بالینی بیمارستان پیمانیه شهرستان جهرم بابت کمک به همکاری در اصلاح این مقاله سپاسگزاری می‌شود.

در سی تی اسکن شواهد پنوموسفال گسترده مغزی بدون شیفت میدلاین رویت شد. با توجه به سابقه عمل جراحی آندوسکوپیک سینوس، ضمن انجام اقدامات حمایتی اولیه شامل بالابردن سر، تجویز اکسیژن و ضد درد، مشورت جراحی اعصاب و جراح سر و گردن خواسته شد. بیمار تحت عمل جراحی ترمیمی نقص سینوس اسفنویید به روش آندوسکوپیک قرار گرفت و سه روز پس از عمل با بهبود حال عمومی از بیمارستان ترخیص شد.

بحث

یکی از شایع‌ترین تظاهرات نورولوژیک بیمارانی که مراجعه کننده به اورژانس‌ها، سردرد است. نکته بسیار مهم برای یک متخصص طب اورژانس، توجه به علل تهدیدکننده حیات سردرد، تلاش برای شناسایی زودرس آنها، کاهش درد بیمار و مدیریت و درمان موثر علل زمینه‌ای بروز سردرد است (۲).

هنگامی که سردرد با علائمی مانند تهوع، استفراغ، دوبینی و یا هر نقص نورولوژیک دیگر همراه باشد، علل جدی تری را مطرح می‌سازد. سوابق پزشکی و دارویی بیمار از جمله سابقه تروما، عمل جراحی فک، صورت، سینوس و دندان، سابقه عفونت‌های مغزی و نیز مصرف داروهای آنتی‌گواگولان سرخ‌های تشخیصی مهمی در اختیار ما می‌گذارند. اصولاً پنج موقعیت پرخطر در تشخیص افتراقی علل سردردهای پرخطر در اورژانس باید مد نظر باشد: عفونت‌های مغز و مننژ، افزایش فشار داخل مغز به هر علتی، افزایش فشار داخل چشم، مسمومیت با منوکسید کربن و آرتیریت ژانت سل. پزشک اورژانس باید در برخورد با سردرد این علل جدی را در ابتدا رد کند (۲).

یکی از عوارض نادر در اعمال جراحی آندوسکوپیک سینوس‌ها، ایجاد نقص در سینوس اسفنویید و به دنبال آن رینوره و ایجاد پنوموسفال است که می‌تواند در صورت شدید بودن با سردرد و نقایص عصبی خود را نشان دهد (۳). شدت و زمان بروز علائم رابطه مستقیمی با شدت و حجم هوای جمع شده در جمجمه دارد. سی تی اسکن بدون ماده حاجب سر، به راحتی می‌تواند پنوموسفال را در ویندوی استخوانی نمایان سازد (۳و۴). توجه به شواهد شیفت میدلاین برای رد کردن شواهد پنوموسفال تشن ضروری است (۵). پس از تشخیص، دو درمان اصلی

1 Webber-Jones

2 Gore

References

- 1- Marx J, Hockberger R, Walls R. Rosen's Emergency Medicine-Concepts and Clinical Practice E-Book: 2-Volume Set. Elsevier Health Sciences; 2013 Aug 1.
- 2- Das JM, Bajaj J. Pneumocephalus. InStatPearls [Internet] 2019 Dec 3. StatPearls Publishing. Available at <https://www.ncbi.nlm.nih.gov/books/NBK535412/>.
- 3- Pishbin E, Azarfardian N, Salarirad M, Ganjeifar B. Spontaneous nontraumatic pneumocephalus: a case report. Iranian Red Crescent Medical Journal. 2015 Jul;17(7).
- 4- Baba M, Tarar O, Syed A. A rare case of spontaneous pneumocephalus associated with nontraumatic cerebrospinal fluid leak. Case reports in neurological medicine. 2016 Jan 1;2016.
- 5- Shete M. MD; Sandeep Samant, MD A Case of Pneumocephalus Secondary to Sphenoid Sinus Barotrauma After Air Travel and Review of Literature. Poster Design & Printing by Genigraphics. 2012.
- 6- Kankane VK, Jaiswal G, Gupta TK delayed tension. Posttraumatic pneumocephalus: Rare case with review of literature. Asian journal of neurosurgery. 2016;11(4):343.
- 7- Captains DN, Lopatin AS, Potapov AA. Endoscopic diagnosis and treatment of nasal liquorrrhea. M Practical Medicine. 2015:186-90.
- 8- Webber-Jones JE. Tension pneumocephalus. Journal of Neuroscience Nursing. 2005 1;37(5):272-276.
- 9- Gore PA, Maan H, Chang S, Pitt AM, Spetzler RF, Nakaji P. Normobaric oxygen therapy strategies in the treatment of postcraniotomy pneumocephalus. Journal of neurosurgery. 2008 1;108(5):926-9.

Case Report

Severe pneumocephalus after nasal endoscopic maxillary sinus polypectomy: A case report

Received:24/10/2019 –Accept:19/05/2020

Seyed Reza Habibzadeh¹
Mahdi Foroughian¹
Hamid Eshraghi²

¹ Department of Emergency Medicine,
Faculty of Medicine, Mashhad
University of Medical sciences,
Mashhad, Iran.

² Department of Nephrology, Ghaem
Hospital, Mashhad University of
Medical Sciences, Mashhad, Iran.

Email: foroughianmh@mums.ac.ir

Abstract

Introduction

Pneumocephalus may be the result of trauma, surgical interventions, infections, and malignancies that can have different clinical symptoms depending on the volume of Pneumocephalus. In this study, a patient with severe pneumocephalus after nasal endoscopic surgery is introduced.

Material and Methods

The patient is a 47-year-old male who has referred to the emergency department with severe headache and nausea. The headache has gradually worsened over the recent 2 days, with no response to analgesic treatments. The patient had a history of nasal endoscopic maxillary sinus polypectomy surgery. After imaging studies, brain CT scan showed severe Pneumocephalus following the surgery. The patient's symptoms were resolved with supportive and restorative surgery and he was discharged.

Conclusion

In patients with a history of surgical intervention in the sinus, particular attention should be paid to neurologic manifestations and pneumocephalus.

Keywords

Endoscopic surgery, Headache, Pneumocephalus

Acknowledgement: There is no conflict of interest.