

## بررسی فراوانی و ویژگی پنوماتیزاسیون برجستگی مفصلی و حفره ی گلوئوئید در تصاویر پانورامیک و توموگرافی کامپیوتری با اشعه مخروطی

بهاره حکمت<sup>۱\*</sup>، نیما معتمد<sup>۲</sup>، مریم گلزاری<sup>۳</sup>

<sup>۱</sup> استادیار، گروه رادیولوژی فک و صورت، دانشکده دندان پزشکی، دانشگاه علوم پزشکی زنجان، زنجان، ایران

<sup>۲</sup> دانشیار، گروه پزشکی اجتماعی، دانشکده پزشکی، دانشگاه علوم پزشکی زنجان، زنجان، ایران

<sup>۳</sup> دندان پزشک، زنجان، ایران

تاریخ ارائه مقاله: ۹۹/۱۱/۴ - تاریخ پذیرش: ۱۴۰۰/۳/۳۱

### Prevalence and Characteristics of Pneumatized Articular Tubercle and Glenoid Fossa in Panoramic Radiography and Cone Beam Computed Tomography

Bahareh Hekmat<sup>1\*</sup>, Nima Motamed<sup>2</sup>, Maryam Golzari<sup>3</sup>

<sup>1</sup> Assistant Professor, Department of Oral and Maxillofacial Radiology, School of Dentistry, Zanjan University of Medical Sciences, Zanjan, Iran.

<sup>2</sup> Associate Professor, Department of Community Medicine, School of Medicine, Zanjan University of Medical Sciences, Zanjan, Iran.

<sup>3</sup> Dentist, Zanjan, Iran

Received: 23 January 2021; Accepted: 21 June 2021

**Introduction:** The diagnosis of pneumatization nearby the temporomandibular joint (TMJ) is of utmost importance since it may facilitate the spread of pathologies into the joint and complicate TMJ surgery. The present study aimed to assess the prevalence and characteristics of pneumatized articular tubercle (PAT) and glenoid fossa (PGF) in panoramic radiography and cone-beam computed tomography (CBCT).

**Materials and Methods:** This cross-sectional study was conducted on panoramic and CBCT images in the archives of a specialized center for maxillofacial radiology in Zanjan, Iran, within 2017-2020. Panoramic and CBCT images of 220 patients were selected. The presence of pneumatization was recorded at the articular eminence and the glenoid fossa. The prevalence of pneumatization was determined by gender, age, location, and laterality. Data were analyzed in SPSS software (version 22) using the chi-square test ( $P < 0.05$ ).

**Results:** In panoramic and CBCT images, the prevalence rates of PAT were 7.3% and 19.5%, and the prevalence rates of PGF were obtained at 11.4% and 35%, respectively. The frequency of PAT and PGF was higher in females and subjects younger than 40 years, as compared to males and older cases. Unilateral cases were higher than bilateral cases for both pneumatizations. The most prevalent type was unilocular in PAT cases and multilocular in PGF cases.

**Conclusion:** As evidenced by the obtained results, PAT and PGF were relatively common in the study population. Furthermore, PAT and PGF can be examined more accurately on CBCT images, as compared to panoramic radiographs.

**Key words:** Glenoid cavity, Temporomandibular joint, Cone-beam computed tomography

**Corresponding Author:** Bahar\_Hekmat70@yahoo.com

*J Mash Dent Sch 2021; 45(3): 237-46.*

#### چکیده

**مقدمه:** تشخیص پنوماتیزاسیون در مفصل گیجگاهی فکی مهم می باشد؛ زیرا ممکن است گسترش آسیب ها به درون مفصل را تسهیل کرده و جراحی مفصل گیجگاهی فکی را پیچیده کند. هدف از این مطالعه؛ ارزیابی فراوانی و ویژگی پنوماتیزاسیون برجستگی مفصلی و حفره گلوئوئید در تصاویر پانورامیک و CBCT بود.

**مواد و روش ها:** این مطالعه مقطعی بر روی تصاویر پانورامیک و CBCT موجود در آرشیو یک مرکز تخصصی رادیولوژی فک و صورت در زنجان (۹۹-۱۳۹۶) انجام شد. تصاویر CBCT و پانورامیک ۲۲۰ بیمار انتخاب شدند. حضور پنوماتیزاسیون در برجستگی مفصلی و حفره گلوئوئید ثبت گردید. فراوانی پنوماتیزاسیون بر اساس جنس، سن، تعداد حفره و سمت درگیر تعیین شد. داده ها توسط SPSS با ویرایش ۲۲ با استفاده از آزمون کای - اسکور مورد تجزیه و تحلیل قرار گرفت ( $P < 0.05$ ).

\* مولف مسؤول، نشانی: زنجان، بلوار گاوزنگ، دانشکده دندانپزشکی، گروه رادیولوژی فک و صورت، کد پستی: ۶۵۱۶۶۴۷۴۴۸ تلفن: ۰۲۴-۳۳۰۱۸۱۰۰

E-mail: Bahar\_Hekmat70@yahoo.com

**یافته ها:** در تصاویر پانورامیک و CBCT، فراوانی پنوماتیزاسیون برجستگی مفصلی به ترتیب ۷/۳٪ و ۱۹/۵٪ و فراوانی پنوماتیزاسیون حفره گلوئید به ترتیب ۱۱/۴٪ و ۳۵٪ بود. فراوانی پنوماتیزاسیون برجستگی مفصلی و حفره گلوئید در زن ها بالاتر از مردها و در افراد زیر ۴۰ سال بالاتر از افراد بالای ۴۰ سال بود. برای هر دو پنوماتیزاسیون، موارد یک طرفه بالاتر از موارد دو طرفه بود. شایعترین نوع در موارد پنوماتیزاسیون برجستگی مفصلی تک- حفره و در موارد پنوماتیزاسیون حفره گلوئید چند- حفره بود.

**نتیجه گیری:** این مطالعه نشان داد که پنوماتیزاسیون برجستگی مفصلی و حفره گلوئید در جمعیت مورد مطالعه فراوانی نسبتاً بالایی داشته و دقت تصاویر CBCT نسبت به پانورامیک در تشخیص پنوماتیزاسیون برجستگی مفصلی و حفره گلوئید بالاتر می باشد.

**کلمات کلیدی:** حفره گلوئید، مفصل گیجگاهی فکی، توموگرافی کامپیوتری با اشعه مخروطی  
مجله دانشکده دندانپزشکی مشهد / سال ۱۴۰۰ دوره ۴۵ / شماره ۳: ۴۶-۲۳۷.

## مقدمه

شدت پنوماتیزاسیون در افراد متفاوت است. در بعضی افراد، گسترش سلول های هوایی به سقف مفصل تمپورومندیولار محدود هستند. اما در برخی دیگر، گسترش سلول های هوایی تا برجستگی مفصلی ادامه دارد.<sup>(۷)</sup> بر اساس مطالعات انجام شده، پنوماتیزاسیون استخوان گیجگاهی طی سه مرحله شامل نوزادی (تولد تا ۲ سالگی)، انتقالی (۲ سالگی به بعد) و بزرگسالی انجام می شود.<sup>(۸)</sup> برجستگی های مفصلی پنوماتیک استخوان گیجگاهی چند ویژگی عمومی دارند: الف) وجود نقص رادیولوسنت بدون علامت بالینی در زائده زایگوماتیک استخوان گیجگاهی که از نظر ظاهری مشابه سلول های هوایی ماستوئید می باشد. ب) این نقص در جهت قدامی تا برجستگی مفصلی گسترش می یابد و حداکثر گسترش آن تا درز گیجگاهی- فکی است و از این محدوده فراتر نمی رود. ج) در این پنوماتیزاسیون، اتساع زایگوما و یا تخریب استخوان کورتیکال رخ نمی دهد و نشان داده شده است که حضور و میزان پنوماتیزاسیون بر مورفولوژی اجزای استخوان گیجگاهی تأثیر ندارد.<sup>(۹،۱۰)</sup> پنوماتیزاسیون برجستگی مفصلی و حفره گلوئید می تواند به صورت تک حفره یا چند حفره باشد و باید از سایر رادیولوسنسی های داخل قوس زایگوماتیک از جمله آنوریسمال بون کیست، همانژیوم، ژانت سل گرانولوم مرکزی دیسپلازی فیبروزه و ضایعات حاصل از تومور متاستاتیک تمایز داده شود. پنوماتیزاسیون برجستگی مفصلی

به وجود یک حفره هوایی مفروش از اپی تلیوم در استخوان که در طول تکامل استخوان به دلیل نفوذ اپیتلیوم ایجاد شده است، پنوماتیزه شدن می گویند. این حفره ها می توانند در استخوان های مختلف مشاهده شوند اما بطور شایع در استخوان های مجامه یافت می شوند. استخوان گیجگاهی، بخشی از مجموعه مفصل گیجگاهی فکی است که استخوان مهمی در دندانپزشکی به شمار می رود. پنوماتیزه شدن در ناحیه های مختلف استخوان گیجگاهی، شامل قوس گونه، حفره ی گلوئید و برجستگی مفصلی، گزارش شده است.<sup>(۱،۲)</sup> سلول های هوایی ماستوئید گاهی تمام استخوان گیجگاهی تا درز گونه ای گیجگاهی را پنوماتیزه می کنند و نمای رادیولوسنسی تک حفره یا چند حفره در حفره ی گلوئید و برجستگی مفصلی ایجاد می کنند که نمای نرمال است. این حالت در برجستگی مفصلی ۲ درصد بیماران مشاهده می شود.<sup>(۳،۴)</sup>

پنوماتیزه شدن اطراف مفصل گیجگاهی فکی ممکن است خطر گسترش عفونت مثل آرتریت سپتیک، عفونت سلول های هوایی ماستوئید، تومور و شکستگی مربوط به مقاومت پایین استخوان را افزایش دهد. هنگامی که مداخله جراحی در ناحیه مفصل تمپورومندیولار انجام می شود، حضور سلول های هوایی به منظور جلوگیری از نفوذ ناخواسته به بافت اطراف باید مورد توجه قرار بگیرد.<sup>(۵)</sup>

هدف از مطالعه حاضر، ارزیابی فراوانی و ویژگی پنوماتیزاسیون برجستگی مفصلی و حفره گلنوئید در تصاویر پانورامیک و CBCT و بررسی ارتباط فراوانی این ضایعه در تصاویر پانورامیک و CBCT در بیماران مراجعه کننده به یکی از مراکز تخصصی رادیولوژی فک و صورت شهر زنجان بود.

### مواد و روش ها

در این مطالعه مقطعی، تصاویر پانورامیک و CBCT بیماران موجود در آرشیو یکی از مراکز تخصصی رادیولوژی فک و صورت شهر زنجان در سال ۹۹-۱۳۹۶ بررسی شد. تمامی تصاویر CBCT بوسیله دستگاه Cranex 3D (Sordex, Tusula, Finland) تحت شرایط (FOV: ) پانورامیک بوسیله دستگاه Planmeca (Promax, Helsinki, Finland) تهیه شده بودند. تصاویر پانورامیک و CBCT مربوط به یک بیمار بوده که در نهایت تصاویر ۲۲۰ بیمار شامل ۱۱۶ زن و ۱۰۴ مرد که در بازه سنی ۱۷ تا ۶۵ سال بودند، وارد مطالعه شدند.

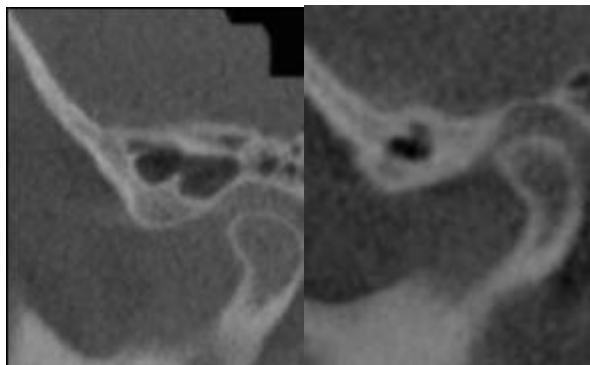
تصاویر بیمارانی با سابقه ی هرگونه جراحی در ناحیه مورد مطالعه، که موجب تغییر در آناتومی ناحیه مفصل گیجگاهی-فکی شود، تومورهای خوش خیم و بدخیم ناحیه مفصل گیجگاهی فکی، تروماهای صورتی و ناهنجاری های فک و صورت، از مطالعه خارج شدند. تصاویر CBCT در هر سه پلن اگزیال، کروئال، ساژیتال و تصاویر پانورامیک هر بیمار توسط یک متخصص رادیولوژی فک و صورت برای تعیین فراوانی پنوماتیزاسیون برجستگی مفصلی و حفره گلنوئید و ویژگی های آن شامل تک حفره ای یا چند حفره ای بودن، یک طرفه یا دو طرفه بودن مورد بررسی قرار گرفتند و اطلاعات در یک چک لیست وارد شد. (شکل ۱ و ۲).

ممکن است به طور تصادفی در تصاویر رادیوگرافی به شکل یک رادیولوسنسی شناسایی شود. عدم وجود علائم بالینی همراه با عدم تورم استخوان به نفع تشخیص پنوماتیزاسیون برجستگی مفصلی می باشد. اما سایر پاتولوژی هایی که در تشخیص افتراقی پنوماتیزاسیون برجستگی مفصلی مطرح می باشند، می تواند موجب تورم دردناک گونه شده و در تصاویر رادیوگرافی، شواهد تخریب و تورم استخوان دیده شود.<sup>(۱۱)</sup>

اکثر دندانپزشکان با تصاویر دو بعدی ناحیه فک و صورت (پری اپیکال و پانورامیک) آشنا هستند. پانورامیک تکنیکی مفید جهت تهیه نمای کلی از مفصل گیجگاهی فکی و ساختارهای اطراف بوده و امکان رد کردن بیماری های شدید را فراهم می کند و گاهی تنها تکنیک مورد نیاز قبل از شروع درمان های محافظه کارانه بوده و امکان مشاهده تغییرات استخوانی شدید در کندیل ها و پنوماتیزه شدن برجستگی مفصلی و حفره گلنوئید را مهیا می کند؛ ولی تغییرات استخوانی خفیف ممکن است پنهان بماند که به علت سوپرایمپوز شدن قاعده جمجمه و قوس گونه ای می باشد.<sup>(۳و۴)</sup>

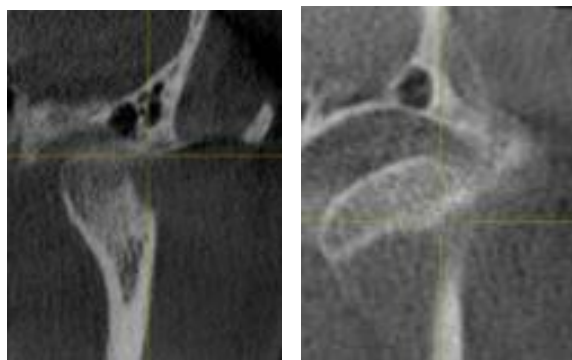
دستگاه توموگرافی با اشعه ی مخروطی برای اولین بار در سال ۲۰۰۱ معرفی شد و پس از آن محققین بر روی توانایی این روش در تشخیص مشکلات ناحیه فک و صورت متمرکز شدند.<sup>(۱۲)</sup>

امروزه CBCT به صورت گسترده ای در دندان پزشکی برای به دست آوردن تصاویر سه بعدی از فکین استفاده می شود. CBCT برای بررسی پنوماتیزه شدن حفره گلنوئید و برجستگی مفصلی (شکل ۲و۱) مفید است زیرا توانایی تهیه تصاویر با وضوح بالا و اسکن های دقیق در سه بعد کروئال، ساژیتال و اگزیال را دارد.<sup>(۱)</sup>



الف ب

شکل ۱ : تصاویر CBCT کراس سکشنال از برجستگی مفصلی پنوماتیک تک- حفره (الف) و چند- حفره ای (ب)



الف ب

شکل ۲ : تصاویر CBCT کراس سکشنال از حفره گلوئید پنوماتیک تک- حفره (الف) و چند- حفره ای (ب)

داده ها با استفاده از نرم افزار آماری SPSS نسخه ۲۲ تجزیه و تحلیل شدند. داده های کیفی و اسمی با درصد و فراوانی در قالب جدول گزارش شدند. به منظور تعیین ارتباط بین فراوانی پنوماتیزاسیون با متغیر های کیفی اسمی (جنس و گروه سنی) از آزمون کا-اسکوئر استفاده شد. در این مطالعه سطح معنی داری (۰/۰۵) در نظر گرفته شد.

**یافته ها**

ضریب Kappa برای تایید میزان توافق بین پانورامیک و CBCT برای برجستگی مفصلی و حفره گلوئید در جدول ۱ نشان داده شده است. ضریب Kappa برای تایید میزان توافق بین پانورامیک و CBCT برای برجستگی مفصلی برابر ۰/۴۸۸ بود که از نظر آماری معنی دار بود ( $P < 0/001$ ). ضریب Kappa برای تایید میزان توافق بین پانورامیک و CBCT برای حفره گلوئید برابر ۰/۳۸۵ بود که از نظر آماری معنی دار بود. ( $P < 0/001$ )

جدول ۱ : میزان توافق بین تصاویر پانورامیک و CBCT برای برجستگی مفصلی و حفره گلوئید

نتیجه آزمون کاپا	پانورامیک		نوع گرافی	
	پانورامیک منفی	پانورامیک مثبت		
$K=0/488$	۲۷ (۱۲/۳)	۱۶ (۷/۳)	مثبت	برجستگی مفصلی CBCT
$P<0/001$	۱۷۷ (۸۰/۵)	۰ (۰)	منفی	
$K=0/385$	۵۲ (۲۳/۶)	۲۵ (۱۱/۴)	مثبت	حفره گلوئید CBCT
$P<0/001$	۱۴۳ (۰/۶۵)	۰ (۰)	منفی	

داده ها بوسیله (درصد) تعداد توصیف شده اند.

گروه سنی زیر ۴۰ سال، پنوماتیزاسیون حفره گلوئید در تصاویر پانورامیک ۱۹ نفر (۷۶ درصد) و در CBCT ۵۳ نفر (۶۸/۸ درصد) مشاهده شد. در گروه سنی بالای ۴۰ سال، پنوماتیزاسیون حفره گلوئید در تصاویر پانورامیک ۶ نفر (۲۴ درصد) و در تصاویر CBCT ۲۴ نفر (۳۱/۱ درصد) مشاهده شد. پنوماتیزاسیون حفره گلوئید در تصاویر پانورامیک ۷ نفر (۲۸ درصد) دو طرفه و ۱۸ نفر (۷۲ درصد) یکطرفه بود و در تصاویر CBCT ۲۷ نفر (۳۵/۱ درصد) دو طرفه و ۵۰ نفر (۶۴/۹ درصد) یکطرفه بود. پنوماتیزاسیون حفره گلوئید در تصاویر پانورامیک ۹ نفر (۳۶ درصد) تک-حفره، ۱۶ نفر (۶۴ درصد) چند حفره و در تصاویر CBCT ۳۵ نفر (۴۵/۵ درصد) تک حفره و ۴۲ نفر (۵۴/۵ درصد) چند حفره یافت شد.

جدول ۲: توزیع فراوانی پنوماتیزاسیون برجستگی مفصلی در

تصاویر پانورامیک و CBCT\*

	پانورامیک (درصد) تعداد	CBCT (درصد) تعداد	
جنس	زن	۱۱ (۶۸/۷)	۲۵ (۵۸/۱)
	مرد	۵ (۳۱/۲)	۱۸ (۴۱/۸)
سن (سال)	> ۴۰	۱۲ (۷۵/۰)	۳۳ (۷۶/۷)
	< ۴۰	۴ (۲۵/۰)	۱۰ (۲۳/۲)
مکان	دو طرفه	۴ (۲۵/۰)	۱۲ (۲۷/۹)
	یکطرفه راست	۸ (۵۰/۰)	۲۰ (۴۶/۵)
	یکطرفه چپ	۴ (۲۵/۰)	۱۱ (۲۵/۵)
حفره	تک حفره	۱۰ (۶۲/۵)	۲۹ (۶۷/۴)
	چند حفره	۶ (۳۷/۵)	۱۴ (۳۲/۵)

\* Cone beam computed tomography

در جدول ۲ فراوانی و ویژگی های پنوماتیزاسیون برجستگی مفصلی در ۲۲۰ تصویر پانورامیک و CBCT نشان داده شده است: فراوانی پنوماتیزاسیون برجستگی مفصلی در تصاویر پانورامیک ۱۶ مورد (۷/۳ درصد) و در تصاویر CBCT ۴۳ مورد (۱۹/۵ درصد) بود. پنوماتیزاسیون برجستگی مفصلی در تصاویر پانورامیک و CBCT زنان به ترتیب در ۱۱ (۶۸/۷ درصد) و ۲۵ (۵۸/۱ درصد) مورد مردها به ترتیب در ۵ (۳۱/۲ درصد) و ۱۸ (۴۱/۸ درصد) مورد مشاهده شد. در گروه سنی زیر ۴۰ سال، پنوماتیزاسیون برجستگی مفصلی در تصاویر پانورامیک ۱۲ نفر (۷۵ درصد) و در CBCT ۳۳ نفر (۷۶/۷ درصد) وجود داشت. در گروه سنی بالای ۴۰ سال، پنوماتیزاسیون برجستگی مفصلی در تصاویر پانورامیک ۴ نفر (۲۵ درصد) و در CBCT ۱۰ نفر (۲۳/۲ درصد) مشاهده شد. در تصاویر پانورامیک، پنوماتیزاسیون برجستگی مفصلی ۴ نفر (۲۵ درصد) دو طرفه و ۱۲ نفر (۷۵ درصد) یکطرفه بود و در تصاویر CBCT، ۱۲ نفر (۲۷/۹ درصد) دو طرفه و ۳۱ نفر (۷۲/۱ درصد) یکطرفه بود. پنوماتیزاسیون برجستگی مفصلی در تصاویر پانورامیک ۱۰ نفر (۶۲/۵ درصد) تک حفره و ۶ نفر (۳۷/۵ درصد) چند حفره و در تصاویر CBCT ۲۹ نفر (۶۷/۴ درصد) تک حفره و ۱۴ نفر (۳۲/۵ درصد) چند حفره شناسایی شد.

در جدول ۳ فراوانی و ویژگی های پنوماتیزاسیون حفره گلوئید در ۲۲۰ تصویر پانورامیک و CBCT نشان داده شده است. فراوانی پنوماتیزاسیون حفره گلوئید در تصاویر پانورامیک، ۲۵ مورد (۱۱/۴ درصد) و در تصاویر CBCT، ۷۷ مورد (۳۵ درصد) بود. پنوماتیزاسیون حفره گلوئید در تصاویر پانورامیک و CBCT زنان به ترتیب در ۱۴ (۵۶ درصد) و ۴۲ (۵۴/۵ درصد) مورد و در مردها به ترتیب ۱۱ (۴۴ درصد) و ۳۵ (۴۵/۴ درصد) مورد مشاهده شد. در

ارزیابی حفرات هوایی استخوان گیجگاهی نسبت به رادیوگرافی پانورامیک دقت تشخیصی بالاتری دارد. (۱۳ و ۱۴)

شناسایی پنوماتیزاسیون در نواحی مختلف استخوان گیجگاهی حائز اهمیت است زیرا علاوه بر تسهیل انتشار فرآیندهای پاتولوژیک یا تروماتیک، ممکن است بر تفسیر تصاویر رادیولوژیک تأثیر منفی داشته باشد. همچنین، پیش از مداخلات جراحی در این ناحیه، وجود پنوماتیزاسیون باید در نظر گرفته شود. (۱۵)

در مطالعه حاضر، موارد شناسایی شده پنوماتیزاسیون برجستگی مفصلی و حفره گلوئید در تصاویر پانورامیک کمتر از تصاویر CBCT بود. این یافته با نتایج مطالعه Bhalchim و همکاران<sup>(۴)</sup> مشابه می باشد. در توضیح تفاوت نتایج حاصل از این دو تکنیک، de Rezende Barbosa و همکاران<sup>(۱۶)</sup> نشان دادند که دقت رادیوگرافی پانورامیک در تشخیص برجستگی مفصلی پنوماتیک کمتر از CBCT می باشد. همچنین سوپرایمپوزیشن اجزای قاعده جمجمه بر روی حفره گلوئید و برجستگی مفصلی موجب کاهش دقت رادیوگرافی پانورامیک نسبت به CBCT می شود. (۳)

در مطالعه حاضر، فراوانی پنوماتیزاسیون برجستگی مفصلی بر روی تصاویر پانورامیک ۰/۰۷ درصد بدست آمد. این میزان کمتر از مقادیر بدست آمده در مطالعات پیشین است که با ارزیابی تصاویر پانورامیک، فراوانی پنوماتیزاسیون برجستگی مفصلی را از ۱/۸۸ درصد تا ۶/۲ درصد گزارش کردند. (۱۷ و ۱۸)

در این مطالعه، بررسی تصاویر CBCT، فراوانی پنوماتیزاسیون برجستگی مفصلی را ۱۹/۵ درصد نشان داد. فراوانی پنوماتیزاسیون برجستگی مفصلی با ارزیابی تصاویر CBCT در مطالعات Salli و همکاران<sup>(۱)</sup>، ۱۴/۷ درصد، Bhalchim و همکاران<sup>(۴)</sup>، ۱۲/۵ درصد و شکری و همکاران<sup>(۱۳)</sup>، ۱۵/۶ درصد گزارش شده است که در مقایسه با فراوانی گزارش شده در مطالعه ما

جدول ۳: توزیع فراوانی پنوماتیزاسیون حفره گلوئید در تصاویر

#### پانورامیک و CBCT\*

	پانورامیک تعداد (درصد)	CBCT تعداد (درصد)	
جنس			
زن	۱۴ (۵۶/۰)	۴۲ (۵۴/۵)	
مرد	۱۱ (۴۴/۰)	۳۵ (۴۵/۴)	
سن (سال)			
> ۴۰	۱۹ (۷۶/۰)	۵۳ (۶۸/۸)	
< ۴۰	۶ (۲۴/۰)	۲۴ (۳۱/۱)	
مکان			
دو طرفه	۷ (۲۸/۰)	۲۷ (۳۵/۱)	
یکطرفه راست	۱۱ (۴۴/۰)	۲۹ (۳۷/۶)	
یکطرفه چپ	۷ (۲۸/۰)	۲۱ (۲۷/۳)	
تک حفره	۹ (۳۶/۰)	۳۵ (۴۵/۵)	
چند حفره	۱۶ (۶۴/۰)	۴۲ (۵۴/۵)	

\* Cone beam computed tomography

#### بحث

تکامل سلول های هوایی پیش از تشکیل حفره های استخوانی یک روند طبیعی فیزیولوژیک مرتبط با فعالیت پروستتال می باشد. پنوماتیزاسیون استخوان گیجگاهی را می توان به پنج ناحیه شامل گوش میانی، ماستوئید، پری لایبرینتین، اپکس پتروس تقسیم کرد. (۱۳)

رادیوگرافی پانورامیک یک تکنیک مناسب برای تشخیص پنوماتیزاسیون برجستگی مفصلی است. اما سایر تکنیک های رادیوگرافی مانند نمای ساب-منتو-ورتکس، تکنیک تاون و یا نمای واترز تصویر مطلوبی از برجستگی مفصلی فراهم نمی کنند. CBCT یک روش تصویربرداری سه بعدی دندانپزشکی است که در سال های اخیر توسعه یافته است. CBCT بدلیل نداشتن سوپرایمپوزیشن، در

معنی‌داری بین دو جنس مشاهده نشد. پنوماتیزاسیون طی بلوغ یا رشد پس از تولد شروع می‌شود. بلوغ زنان زودتر از مردان رخ می‌دهد، بنابراین، پنوماتیزاسیون در زنان نسبت به مردهای همسن از نظر بیولوژیک در مرحله پیشرفته‌تری قرار دارد. به همین دلیل فراوانی پنوماتیزاسیون برجستگی مفصلی و احتمال تشخیص آن در زنان بیشتر از مردان می‌باشد.<sup>(۱۳و۲۴)</sup>

طبق یافته‌های مطالعه حاضر، پنوماتیزاسیون برجستگی مفصلی و حفره گلوئید در افراد جوان ( $< 40$ ) در مقایسه با افراد مسن ( $\leq 40$ ) فراوانی بالاتری را نشان داد. بر خلاف مطالعه ما، در مطالعات Şallı و همکاران<sup>(۱)</sup> و خجسته پور و همکاران<sup>(۱۹)</sup> از نظر آماری ارتباط معنی‌داری بین وقوع پنوماتیزاسیون برجستگی مفصلی و سن یافت نشد. Şallı و همکاران<sup>(۱)</sup> نیز گزارش کردند که از نظر فراوانی پنوماتیزاسیون حفره گلوئید اختلاف معنی‌داری بین گروه‌های سنی وجود نداشت. پنوماتیزاسیون زائده ماستوئید معمولاً در ۵ سالگی کامل می‌شود و پنوماتیزاسیون زائده زایگوماتیک ماگزینا تا پیش از ۹ سالگی شروع نمی‌شود. اما سن شروع تکامل سلولهای هوایی درون برجستگی مفصلی نامعلوم است.<sup>(۱۳)</sup> در مطالعه حاضر، جوان‌ترین بیمار دارای پنوماتیزاسیون برجستگی مفصلی، ۱۸ ساله بود. مطالعه حاضر، فراوان‌ترین پنوماتیزاسیون برجستگی مفصلی را یکطرفه و اغلب در سمت راست نشان داد. Şallı و همکاران<sup>(۱)</sup>، Büyük و همکاران<sup>(۱۸)</sup> و خجسته پور و همکاران<sup>(۱۷)</sup> نیز پنوماتیزاسیون برجستگی مفصلی یک طرفه را بیش از موارد دو طرفه گزارش کردند.<sup>(۱۷و۱۸)</sup> در مغایرت با مطالعه حاضر، خجسته پور و همکاران، İlgüy و همکاران<sup>(۷)</sup> و Shamshad و همکاران<sup>(۳۳)</sup> فراوان‌تر بودن پنوماتیزاسیون برجستگی مفصلی دو طرفه را گزارش کردند.<sup>(۷و۱۹و۲۳)</sup>

کمتر است. در حالی که میزان فراوانی پنوماتیزاسیون برجستگی مفصلی بر اساس تصاویر CBCT در مطالعات Büyük و همکاران<sup>(۱۸)</sup>، ۲۸/۴ درصد، Borahan و همکاران<sup>(۹)</sup>، ۳۲ درصد و خجسته پور و همکاران<sup>(۱۹)</sup>، ۷۶/۷ درصد گزارش شد که نسبت به فراوانی بدست آمده در مطالعه ما بیشتر می‌باشد. اختلاف بین نتایج مطالعات را می‌توان به تفاوت‌های ذاتی بین نژادهای مختلف و یا تفاوت در روش مطالعه نسبت داد. به عنوان یک عامل مهم، نمونه‌گیری از میان افراد با علائم بالینی در نواحی مفصل تمپورومندیولار یا افراد بدون اختلال مفصل تمپورومندیولار و نیز نمونه‌گیری از کلینیک‌های جراحی فک و صورت و یا از مراکز درمان ارتودنسیک می‌تواند بر میزان فراوانی پنوماتیزاسیون نقش داشته باشد.

بر اساس نتایج مطالعه حاضر، فراوانی پنوماتیزاسیون برجستگی مفصلی و حفره گلوئید در زنان بیشتر از مردها بود. İlgüy و همکاران<sup>(۷)</sup> نیز نتیجه گرفتند که فراوانی پنوماتیزاسیون برجستگی مفصلی در زنان (۷۳/۶ درصد) بیشتر از مردها (۵۱/۳ درصد) بود. همچنین، طبق مطالعه Nadaes و همکاران<sup>(۱۰)</sup>، برخی انواع پنوماتیزاسیون برجستگی مفصلی در زنان نسبت به مردها فراوانی بیشتری دارد. متا-آنالیز انجام شده توسط Orhan و همکاران<sup>(۱۳)</sup> نشان داد که از ۱۱۵ فرد دارای پنوماتیزاسیون برجستگی مفصلی، درصد زنان (۵۶/۵ درصد) نسبت به مردها (۴۳/۵ درصد) بیشتر بود. در مغایرت با مطالعه ما، Ladeira و همکاران<sup>(۲۱)</sup> مشاهده کردند که پنوماتیزاسیون برجستگی مفصلی در مردها (۶۳ درصد) نسبت به زنان (۳۷ درصد) فراوان‌تر بود. بعلاوه، برخی مطالعات گزارش کردند که بین وقوع پنوماتیزاسیون برجستگی مفصلی و جنس ارتباط معنی‌داری وجود نداشت.<sup>(۲۲و۲۳)</sup> در مطالعه Şallı و همکاران<sup>(۱)</sup> از نظر پنوماتیزاسیون حفره گلوئید، اختلاف

مطالعه حاضر نشان داد که پنوماتیزاسیون حفره گلوئید چند-حفره‌ای شایع‌تر از نوع تک-حفره‌ای بود که با مطالعه Buyuk و همکاران<sup>(۱۸)</sup> مشابه می باشد. همچنین، Şallı و همکاران<sup>(۱)</sup> انواع چند-حفره ای (۹۵/۵ درصد) را فراوان تر از انواع تک-حفره ای (۴/۵ درصد) گزارش کردند. از محدودیت های پژوهش حاضر می توان به دشوار بودن یافتن تصاویر پانورامیک و CBCT مربوط به یک بیمار اشاره کرد که موجب محدودیت در تعداد نمونه ها گردید. به عنوان نقطه قوت، در مطالعه حاضر از دو تکنیک رادیوگرافی دو بعدی و سه بعدی استفاده گردید. در حالی که در تعداد اندکی از مطالعات؛ هر دو روش بکار رفته است.<sup>(۴)</sup> اغلب در مطالعات پیشین تنها از رادیوگرافی پانورامیک، CT و یا CBCT استفاده شده است.

#### نتیجه گیری

مطالعه حاضر نشان داد که در جمعیت مورد بررسی، فراوانی نسبتاً بالایی از پنوماتیزاسیون برجستگی مفصلی و پنوماتیزاسیون حفره گلوئید وجود داشت در نتیجه هنگامی که مداخله ی جراحی در ناحیه مفصل تمپورومندیولار انجام می شود، حضور سلول های هوایی به منظور جلوگیری از نفوذ ناخواسته به بافت اطراف باید مورد توجه قرار بگیرد. هم چنین دقت تصاویر CBCT در تشخیص پنوماتیزاسیون برجستگی مفصلی و حفره گلوئید بالاتر از تصاویر پانورامیک می باشد.

#### تشکر و قدردانی

از زحمات سرکار خانم دکتر الهام امامی میبیدی که ما را در مراحل انجام این مقاله یاری کرده اند تشکر و قدردانی می کنیم.

نتایج مطالعه حاضر نشان داد که پنوماتیزاسیون برجستگی مفصلی در حدود دو سوم موارد تک-حفره و در یک سوم موارد چند-حفره بود. خجسته پور و همکاران<sup>(۱۷)</sup>، پنوماتیزاسیون برجستگی مفصلی را در اغلب موارد تک-حفره‌ای گزارش کردند که با مطالعه حاضر مشابهت دارد. در مغایرت با مطالعه ما، فراوانی پنوماتیزاسیون تک-حفره در مطالعات Şallı و همکاران<sup>(۱)</sup>، ۱۴/۳ درصد، خجسته پور و همکاران<sup>(۱۹)</sup>، ۷ درصد و شکری و همکاران<sup>(۱۳)</sup>، ۱۵/۳ درصد گزارش شد که کمتر از انواع چند حفره‌ای می باشد. در مطالعه Borahan و همکاران<sup>(۹)</sup>، فراوانی انواع تک-حفره (۵۱ درصد) تقریباً با موارد چند-حفره (۴۹ درصد) همسان بود.

در مطالعه حاضر، فراوانی پنوماتیزاسیون حفره گلوئید بر اساس تصاویر پانورامیک ۱۱/۴ درصد و در تصاویر CBCT، ۳۵ درصد بدست آمد. Şallı و همکاران<sup>(۱)</sup> با ارزیابی تصاویر CBCT، پنوماتیزاسیون حفره گلوئید را ۴۷/۱ درصد گزارش کردند که در مقایسه با مطالعه حاضر بالاتر است. در حالی که فراوانی پنوماتیزاسیون حفره گلوئید در مطالعات Buyuk و همکاران<sup>(۱۸)</sup> (۲۹/۶ درصد) و İlgüy و همکاران<sup>(۷)</sup> (۱۱/۷ درصد) کمتر از فراوانی بدست آمده در مطالعه ما می باشد. اختلاف بین نتایج مطالعات را می توان به تفاوت در دستگاه های CBCT مورد استفاده نسبت داد.

مطالعه حاضر نشان داد که فراوان ترین پنوماتیزاسیون حفره گلوئید، نوع یکطرفه در سمت راست بود. در مطالعه İlgüy و همکاران<sup>(۷)</sup> فراوانی پنوماتیزاسیون حفره گلوئید یک طرفه (۹۷/۳ درصد) بیشتر از دو طرفه (۲/۷ درصد) بود که در توافق با نتایج مطالعه حاضر می باشد.



## منابع

1. Şallı GA, Özcan İ, Pekiner FN. Prevalence of pneumatization of the articular eminence and glenoid fossa viewed on cone-beam computed tomography examinations in a Turkish sample. *Oral Radiol* 2020; 36(1):40-6.
2. Yavuz MS, Aras MH, Güngör H, Büyükkurt MC. Prevalence of the pneumatized articular eminence in the temporal bone. *J Craniomaxillofac Surg* 2009; 37(3):137-9.
3. White SC, Pharoah MJ. White and Pharoah's oral radiology e-book: principles and interpretation. New York: Elsevier Health Sciences; 2019.
4. Bhalchim SG, Jugade SC, Ramaswami E, Gogri AA, Kadam SG, Umarji HR. Prevalence of Pneumatized articular tubercle using panoramic radiography and cone beam-computed tomography: a retrospective study. *Contemp Clin Dent* 2018; 9(Suppl 2):S221-6.
5. Laçın N, Yalçın M. Evaluation of pneumatic cavities surrounding temporomandibular joint by cone beam computed tomography. *J Stomatol Oral Maxillofac Surg* 2020; 121(3):238-41.
6. Shokri A, Noruzi-Gangachin M, Baharvand M, Mortazavi H. Prevalence and characteristics of pneumatized articular tubercle: First large series in Iranian people. *Imaging Sci Dent* 2013; 43(4):283-7.
7. İlgüy M, Dölekoğlu S, Fisekçioğlu E, Ersan N, İlgüy D. Evaluation of Pneumatization in the articular eminence and roof of the Glenoid Fossa with cone-beam computed tomography. *Balkan Med J* 2015; 32(1):64-8.
8. Bichir C, Rusu MC, Vrapciu AD, Măru N. The temporomandibular joint: pneumatic temporal cells open into the articular and extradural spaces. *Folia Morphol (Warsz)* 2019; 78(3):630-6.
9. Borahan M, Yildiz Sadikoglu A, Ulay G, Namdar Pekiner F. A preliminary study of prevalence and characteristics of Pneumatization of articular Eminence on cone beam computed tomography. *Eur J Res Dent* 2018; 2(1):6-11.
10. Nadaes MR, Lagos de Melo LP, Haiter Neto F, Freitas DQ. Correlation between temporomandibular joint temporal component pneumatization and morphology: analysis by cone beam computed tomography. *Int J Oral Maxillofac Surg* 2019; 48(6):779-86.
11. Miloglu O, Yilmaz AB, Yildirim E, Akgul HM. Pneumatization of the articular eminence on cone beam computed tomography: prevalence, characteristics and a review of the literature. *Dentomaxillofac Radiol* 2011; 40(2):110-4.
12. Shokri A, Faradmal MJ, Hekmat B. Correlations between anatomical variations of the nasal cavity and ethmoidal sinuses on cone-beam computed tomography scans. *Imaging Sci Dent* 2019; 49(2):103-13.
13. Shokri A, Safi Y, Mortazavi H, Baharvand M, Fallah-Koshki S. Cone beam-computed tomography evaluation of pneumatized articular tubercle. *Int J Clin Dent* 2015; 8(1):63-71.
14. Zadavec D, Badel T, Smoljan M, Čimić S, Katavić N, Savić Pavičin I. Zygomatic air cell defect - magnetic resonance imaging of the temporomandibular joint compared with panoramic radiographs. *Acta Clin Croat* 2018; 57(2):227-34.
15. Johari M, Moudi E. Dental students' and residents' knowledge and attitudes towards application of cone-beam computed tomography in Babol University of Medical Sciences, Babol, Iran. *J Mashhad Dent Sch* 2020; 44(2):174-83.
16. de Rezende Barbosa GL, Nascimento Mdo C, Ladeira DB, Bomtorim VV, da Cruz AD, Almeida SM. Accuracy of digital panoramic radiography in the diagnosis of temporal bone pneumatization: a study in vivo using cone-beam-computed tomography. *J Craniomaxillofac Surg* 2014; 42(5):477-81.
17. Khojastepour L, Mirbeigi S, Ezoddini F, Zeighami N. Pneumatized articular eminence and assessment of its prevalence and features on panoramic radiographs. *J Dent (Tehran)* 2015; 12(4):235-42.
18. Buyuk C, Gunduz K, Avsever H. Prevalence and characteristics of pneumatizations of the articular eminence and roof of the glenoid fossa on cone-beam computed tomography. *Oral Radiol* 2019; 35(2):171-6.
19. Khojastepour L, Paknahad M, Abdalipur V, Paknahad M. Prevalence and characteristics of articular eminence Pneumatization: a cone-beam computed tomographic study. *J Maxillofac Oral Surg* 2018; 17(3):339-44.
20. Orhan K, Delilbasi C, Cebeci I, Paksoy C. Prevalence and variations of pneumatized articular eminence: a study from Turkey. *Oral Surg Oral Med Oral Pathol Oral Radiol Endod* 2005; 99(3):349-54.

21. Ladeira DB, Barbosa GL, Nascimento MC, Cruz AD, Freitas DQ, Almeida SM. Prevalence and characteristics of pneumatization of the temporal bone evaluated by cone beam computed tomography. *Int J Oral Maxillofac Surg* 2013; 42(6):771-5.
22. Serindere G, Belgin CA. Prevalence and characteristics of pneumatized articular eminence on panoramic radiographs: a retrospective study and literature review. *J Kırıkkale Univ Facul Med* 2019; 21(3):332-9.
23. Shamshad MP, Kamath G, Babshet M, Srikanth HS, Doddamani L. Prevalence of temporal bone pneumatization in relation to temporomandibular joint - A computed tomographic study. *J Stomatol Oral Maxillofac Surg* 2018; 119(2):118-21.
24. Orhan K, Oz U, Orhan AI, Ulker AE, Delilbasi C, Akcam O. Investigation of pneumatized articular eminence in orthodontic malocclusions. *Orthod Craniofac Res* 2010; 13(1):56-60.