

گزارش یک مورد درمان ریشه موفق با سرامیک سرد

جلیل مدرسی^۱، زهرا المودرسی^۲، راحله موسوی^۲، علیرضا میرزاییان^{۲*}^۱ دانشیار گروه اندودانتیکس، دانشکده دندانپزشکی، دانشگاه علوم پزشکی یزد، یزد، ایران^۲ دانشجوی دندانپزشکی، عضو کمیته تحقیقات دانشجویی، دانشکده دندانپزشکی، دانشگاه علوم پزشکی یزد، یزد، ایران

تاریخ ارائه مقاله: ۹۹/۷/۲۱ - تاریخ پذیرش: ۱۴۰۰/۳/۱۹

Successful Root Canal Treatment with Cold Ceramic: A Case Report

Jalil Modaresi¹, Zahra Almodaresi², Rahele Mousavi², Alireza Mirzaeeian^{2*}¹ Associate Professor, Department of Endodontics, School of Dentistry, Yazd University of Medical Sciences, Yazd, Iran² Dental Student, Student Research Committee, School of Dentistry, Yazd University of Medical Sciences, Yazd, Iran

Received: 12 October 2020; Accepted: 9 June 2021

Introduction: The primary goal of endodontics is to prevent the spread of bacteria from the root canal to periapical space; therefore, the sealing ability of root canal filling material is of utmost importance. Cold ceramic is a relatively new retrofilling material which has demonstrated good sealing ability and acceptable criteria as root canal filler in previously conducted studies.

Case Report: This case report describes the treatment and 2-year follow-up of a mandibular first molar which was filled with cold ceramic in a 42-year-old man. The treated teeth were asymptomatic, and the lesion was resolved after two years.

Conclusion: As evidenced by the obtained results, cold ceramic can be considered an effective material to promote the regeneration of apical tissue and root canal treatment.

Key words: Root canal therapy, Ceramics, Root canal filling materials, Dental seal

Corresponding Author: mirzaeeianalireza@gmail.com

J Mash Dent Sch 2021; 45(3): 309-13.

چکیده

مقدمه: هدف اولیه ی درمان ریشه دندان، جلوگیری از گسترش باکتری ها از کانال ریشه به فضای پری اپیکال می باشد. با توجه به این هدف، قابلیت سیل کنندگی ماده پر کننده کانال ریشه خیلی مهم است. سرامیک سرد، ماده نسبتاً جدیدی است که قابلیت سیل کنندگی مناسب و خواص مطلوب برای استفاده به عنوان ماده پر کننده کانال ریشه را در مطالعات قبلی، نشان داده است.

گزارش مورد: این گزارش مورد، درمان ریشه و فالوآپ ۲ ساله دندان مولر اول فک پایین یک مرد ۴۲ ساله را که با سرامیک سرد پر شده است، توصیف می کند. دندان درمان شده فاقد علامت بود، ضایعه بعد از ۲ سال بهبود یافت.

نتیجه گیری: سرامیک سرد می تواند به عنوان یک ماده موثر برای تقویت بازسازی بافت اپیکال و درمان ریشه دندان در نظر گرفته شود.

کلمات کلیدی: درمان کانال ریشه، سرامیک ها، مواد پرکننده کانال ریشه، سیل دندانی

مجله دانشکده دندانپزشکی مشهد / سال ۱۴۰۰ / دوره ۴۵ / شماره ۳: ۳۰۹-۱۳.

مقدمه

نیز می توان به حضور علایم بالینی و از نظر رادیوگرافیک

به ایجاد یا افزایش اندازه ضایعه ی پری اپیکال و یا عدم

کاهش سایز آن و همچنین به از بین رفتن تداوم لامینا دورا

اشاره کرد.^(۱)

دندانپزشک پس از پاکسازی مناسب و ایجاد کانال های

مخروطی شکل باید به طور مناسب کانال ریشه را پر کند.^(۲)

ماده اصلی پرکننده کانال به طور ایده آل باید دارای

درمان ریشه دندان با هدف پیشگیری و یا از بین بردن

ضایعه پری اپیکال و رفع علائم بیمار صورت می گیرد،

طبق معیار های Strindberg موفقیت درمان ریشه شامل رفع

علایم بالینی نظیر درد و تورم و وجود لامینای دورای

یکنواخت و سالم و کانتور و عرض نرمال لیگامان پریودنتال

از نظر رادیو گرافیک می باشد. از معیارهای شکست درمان

* مولف مسؤول، نشانی: یزد، خیابان امام خمینی، ابتدای بلوار امام رضا، دانشکده دندانپزشکی یزد، کمیته تحقیقات دانشجویی، تلفن: ۰۹۱۳۲۷۳۷۶۸۳

E-mail: mirzaeeianalireza@gmail.com

بیمار داروی خاصی نیز مصرف نمی کرد. تست های حرارتی و الکتریکی حیات پالپ انجام شد و پاسخ تست ها منفی بود و با توجه به وجود ضایعه رادیوگرافیک در انتهای ریشه مزایا و تحلیل خفیف ریشه ها و گشادی لیگامان پربودنتال، دندان نکروز تشخیص داده شد و در تشخیص وضعیت پربودنتال دندان، پاکت یا لقی مشاهده نشد. در رادیوگرافی پانورامیک بیمار مشاهده شد که کانال ها بیش از حد گشاد شده است. بعد از ایجاد بی حسی موضعی به روش بلاک عصب اینفرا آلوئولار با کارپول لیدوکائین ۲ درصد و اپی نفرین ۱/۸۰۰۰۰ حفره دسترسی تهیه شد. سپس دندان ایزوله شد و تعیین طول بوسیله رادیوگرافی انجام شد. برای پاکسازی کانال ها به دلیل گشاد بودن بیش از حد آن ها و عدم کارایی فایل روتاری از روش استاندارد Step back با فایل دستی (Mani, Japan) استفاده گردید. از نرمال سالین در تمام مراحل درمان جهت شستشو استفاده گردید و در تمام کانال ها به علت آماده سازی بیش از حد در درمان قبلی، فایل ۵۵ به عنوان فایل نهایی انتخاب گردید. بعلت بدست نیامدن استاپ مناسب و با توجه زمان کم سخت شدن اولیه سرامیک سرد، هزینه مناسب و در دسترس بودن آن، این ماده نسبت به MTA ترجیح داده شد و تصمیم گرفته شد از سرامیک سرد بجای گوتاپرکا یا ماده دیگر برای پر کردن کانال استفاده شود. سرامیک سرد ماده ای مبتنی بر هیدروکسید کلسیم است. پودر حاوی ذرات ریز آب دوست است که با وجود رطوبت مراحل سخت شدن آن شروع می شود. از روش های مختلفی برای بررسی ترکیب سرامیک سرد استفاده شده است از جمله پراش اشعه X، تجزیه و تحلیل و طیف سنجی فلورسانس اشعه X. اجزای اصلی سرامیک سرد شامل اکسید کلسیم، اکسید سیلیسیم، اکسید باریم و تری اکسید گوگرد است که این عناصر ۹۳ درصد از اجزای آن را تشکیل می دهند. دیگر

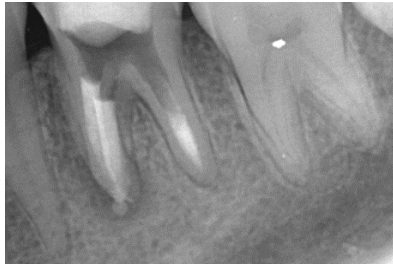
خواصی همچون راحتی انتقال به داخل کانال، عدم انقباض پس از قرار گرفتن در کانال، ایجاد سیل کافی، نفوذ ناپذیری در برابر رطوبت، باکتریو سید بودن، رادیو اپک بودن، عدم تغییر رنگ دندان، زیست سازگاری، قابل ضد عفونی و راحتی خروج از کانال ریشه باشد. مواد مختلفی به عنوان ماده اصلی پرکننده کانال ریشه معرفی شده اند که از میان آن ها فقط گوتا پرکا به عنوان رایج ترین ماده اصلی پرکننده ریشه می باشد. از معایب گوتا پرکا حضور الزامی سیلر در کانال و فقدان چسبندگی به عاج و الاستیسته کم می باشد که باعث برگشت گوتا پرکا از دیواره های کانال و نیز انقباض گوتا پرکا هنگام سرد شدن می شود.^(۳)

سرامیک سرد بیوسرامیکی با خواص مطلوب است که برای پر کردن انتهای کانال ریشه در جراحی و بستن پرفوریشن ریشه معرفی شده است، پایه اصلی این ماده کلسیم هیدروکساید می باشد، زمان سخت شدن اولیه آن در حضور رطوبت حدود ۱۵ دقیقه بوده و در طی ۲۴ ساعت کاملا سخت می شود.^(۴) توانایی سیل این ماده بیش از گلس آینومر و آمالگام گزارش شده است.^(۶-۴) در یک تحقیق سیل مشابه با Mineral trioxide aggregate (MTA) را نشان داده است^(۷) و رادیوآپسیتی ی قابل قبولی داشته و زیست سازگار می باشد.^(۸) در این مطالعه گزارش یک مورد درمان موفق ریشه با سرامیک سرد در دندان مولر اول فک پایین مورد بررسی قرار گرفته است.

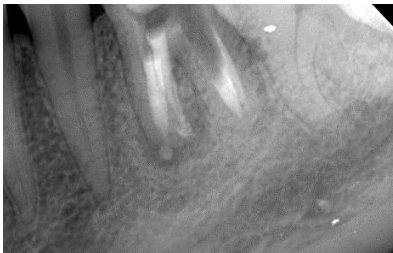شرح مورد

بیمار آقای ۴۲ ساله با شکایت اصلی درد شدید دندان مولر اول پایین سمت چپ مراجعه نمود. براساس گفته ی بیمار، دندان قبلا بوسیله ی یک متخصص درمان ریشه، درمان مجدد شده بود. پس از تشکیل پرونده و اخذ تاریخچه پزشکی و بررسی سابقه خانوادگی بیمار، هیچگونه بیماری سیستمیک و زمینه ای خاصی مشاهده نگردید و

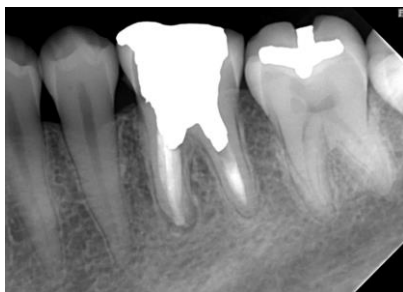
قسمت عمده ضایعه ریشه مزایل مشاهده گردید. در کنترل دو ساله، دندان همچنان بدون علائم بالینی بود و در رادیوگرافی مجدد (تصویر ۴) بهبود کامل ضایعه و لیگامان پرپودنتال سالم در اطراف ریشه دندان مشاهده شد.



تصویر ۱: رادیوگرافی مستقیم پس از درمان



تصویر ۲: رادیوگرافی پس از درمان با زاویه دیستالی (مقداری از سرامیک سرد از اپیکال خارج شده و وارد فضای پری اپیکال گردید.



تصویر ۳: فالو آپ یک ساله پس از درمان

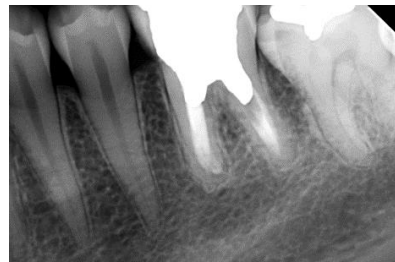اجزای آن شامل K_2O ، Na_2O ، Fe_2O_3 ، MnO ، MgO و Ti_2O است.^(۹) پس از توضیح وضعیت دندان برای بیمار و اخذ رضایت وی و موافقت بیمار با طرح درمان جدید، اقدام به درمان ریشه دندان و پر کردن کانال ها با سرامیک سرد برای بیمار شد. سرامیک سرد به صورت پودر در بسته بندی های آماده تهیه شد. کانال مجدداً با نرمال سالین شستشو داده شد اما با توجه به سازگاری سرامیک سرد با رطوبت، خشک کردن کانال ضروری نبود. سپس سرامیک سرد (SJM.Co, IRAN) در شرایط آسپتیک طبق دستور سازنده با نسبت مناسب پودر با نرمال سالین مخلوط شد. تا قوام خمیری پیدا کند. برای پر کردن کانال از یک پلاگر ظرف شماره ۲۰ (Maillefer, Dentsply, Switzerland) استفاده شد. مقدار مناسبی از سرامیک سرد بوسیله کریر MTA (Maillefer, Dentsply, Switzerland) در اریفیس کانال ها قرار گرفت و با توجه به طول، در کانال بوسیله پلاگر تراکم گردید تا کانال کاملاً پر شود. در کانال های دیستالی فضای پست یا پین داخل کانال پیش بینی شد و فقط انتهای کانال با سرامیک سرد پر گردید، اما بقیه ی کانال ها با توجه به سیل مناسب سرامیک سرد و عدم نیاز به پست یا پین کاملاً با این ماده پر شد. جهت کنترل کیفیت درمان دو رادیوگرافی از دو زاویه از بیمار تهیه شد (تصاویر ۱ و ۲) و برای بیمار مسکن (Tab Ibuprofen 400 mg) تجویز گردید. پس از یک هفته از درمان بیمار کنترل شد و بعد از اطمینان از فقدان علائم بالینی بیمار جهت ترمیم به متخصص ترمیمی ارجاع شد که با توجه به نظر متخصص ترمیمی از پست یا پین داخل کانال استفاده نگردید و دندان ترمیم شد. بیمار اظهار نمود که پس از جلسه درمان تاکنون هیچگونه دردی نداشته است.

در کنترل یک ساله، بیمار فاقد علائم از جمله حساسیت به لمس و دق بود و در رادیوگرافی کنترل (تصویر ۳) بهبود

طولانی مدت کم می شود و بالقوه ماده ی مناسبی جهت پر کردن کانال بنظر می رسد.

در این مورد با توجه به تشخیص نکرور بودن دندان تصمیم به درمان ریشه گرفته شد، همچنین در رادیوگرافی در اطراف ریشه ی مزایا رادیولوستی دیده میشد که درمان دقیق باید باعث حذف آن شود. تعیین طول در این مطالعه با کمک رادیوگرافی انجام شد. با انتخاب محل رفرنس دقیقی در سطح اکلوزال، طول کانال در رادیوگرافی تعیین گردید.^(۳) روش انتخابی پاکسازی کانال ها در این دندان استپ بک بود که با فایل های دستی انجام شد.

در مورد پر کردن کانال ریشه تامین سیل اپیکالی مناسب یکی از مهمترین عوامل موفقیت درمان ریشه ی دندان است. ماده مورد استفاده باید در زمان کوتاه سخت شود و زیست سازگاری مناسبی داشته باشد.^(۳) سرامیک سرد با توجه به زمان سخت شدن کوتاه آن، قابلیت سخت شدن در محیط مرطوب و آلوده به خون و همچنین زیست سازگاری آن، برای موارد درمانی با تامین سیل اپیکالی دشوار، مناسب است. در مطالعه ای که توسط مختاری و همکاران^(۷) با هدف بررسی قدرت سیل کنندگی سرامیک سرد و مقایسه با MTA انجام شد، به این نتیجه رسیدند که قدرت سیل کنندگی سرامیک سرد در محیط آلوده به خون نسبت به MTA بیشتر میباشد و در محیط خشک و مرطوب نیز قدرت سیل کنندگی آن تفاوتی با MTA ندارد. همچنین تطابق مارژینال سرامیک سرد در طولانی مدت نسبت به MTA بیشتر نشان داده شد. علاوه بر این طی مطالعه ای که توسط مدرسی و همکاران^(۱۱) انجام شد گزارش مورد موفقی از اپکسیفیکاسیون و پر کردن کانال ریشه دندان سانترال سمت راست ماگزیلای کودکی ده ساله ارائه شد که در جلسات پیگیری یک و دو ساله، بهبود علائم بالینی ضایعه و تشکیل لیگمان پرپودنتال جدید و بازسازی استخوان تحلیل رفته



تصویر ۴: فالو آپ ۲ ساله پس از درمان دندان (سرامیک سرد موجود در فضای پری اپیکال جذب گردید و ضایعه کاملاً بهبود پیدا کرد)

بحث و نتیجه گیری

سیستم کانال های دندانی بسیار پیچیده می باشند و دندانپزشک ماهر پس از پاکسازی و شکل دهی کانال ها نیازمند استفاده از ماده ی مناسب جهت پر کردن کانال ها می باشد؛ عدم توجه کافی به مرحله ی پرکردن کانال می تواند از عوامل شکست درمان ریشه باشد و هدف اصلی از پرکردن کانال ایجاد سیل مناسب (اپیکالی و کروئالی) جهت عدم نفوذ میکروارگانیسم ها به سیستم کانال های دندانی می باشد.^(۳) صرف نظر از روش و میزان مهارت دندانپزشک، خواص ماده ی پر کننده ی کانال بسیار حائز اهمیت می باشد؛ گوتا پرکا که در حال حاضر به طور رایج جهت پرکردن کانال استفاده می شود، نقایصی نظیر انقباض در اثر سرد شدن و فقدان چسبندگی کافی به عاج را دارد.^(۳) سرامیک سرد جهت پرکردن انتهای کانال، بستن پرفوریشن ها و سد اپیکالی دندان هایی با اپکس باز به کار رفته است^(۹) و تطابق مارژینال مشابه MTA را در مطالعات آزمایشگاهی نشان داده است^(۷) همچنین رادیوپااسته ی مناسب^(۸)، خاصیت مهر وموم کنندگی خوب^(۴) و سایتوتوکسیسیته ی پایین^(۱۰) دارد و با توجه به این که ستینگ اولیه ی این ماده در ۱۵ دقیقه ی اول رخ می دهد^(۷)؛ احتمال از دست رفتن تطابق مناسب در طی واکنش ستینگ

ضایعه ی پری اپیکال در فالوآپ دوم و سلامت لیگامان پرپودنتال می باشد. همچنین دندان فاقد لقی یا حساسیت به لمس و دق بود، که با توجه به این موارد درمان ریشه موفق در نظر گرفته می شود.

سرامیک سرد با وجود پایه کلسیم هیدروکساید و داشتن مزایای سخت شدن اولیه مناسب و امکان متراکم کردن در کانال ریشه و سمیت سلولی پایین، قابل استفاده جهت پر کردن کانال می باشد. در شرایطی که انتهای ریشه دندان گشاد شده و نمی توان سیل مناسبی از گوتاپرکا انتظار داشت، استفاده از این ماده مناسب بنظر می رسد. مطالعات بیشتری در جهت تایید نتایج لازم می باشد.

تشکر و قدردانی

بدینوسیله از مرکز تحقیقات دانشکده دندانپزشکی دانشگاه علوم پزشکی یزد تقدیر و تشکر می گردد.

مشاهده شده بود. پس از پاکسازی و شکل دهی کانال به منظور تامین سیل اپیکالی مناسب و جلوگیری از نشت میکروارگانیسم ها به داخل کانال گوتا پرکای انتخاب شده باید استاپ اندکی داشته باشد که در این مطالعه با توجه به عدم فراهم شدن استاپ مناسب گوتا و اهمیت سیل مناسب جهت بهبود ضایعه ی پری اپیکال ریشه برای بدست آوردن سیل بهتر کانال ها توسط سرامیک سرد پر شد.

معیارهای قضاوت درمان ریشه ی موفق بر اساس رادیوگرافی و همچنین تظاهرات بالینی بیمار هستند؛ در صورتی که رادیوگرافی کنترل پس از گذشت یکسال نشان دهنده ی حذف یا کوچکتر شدن ضایعه و ایجاد لیگامان پرپودنتال سالم باشد، و نیز در صورتیکه دندان علائمی از درد در لمس یا حساسیت به دق نشان ندهد، موفق بودن درمان ریشه تایید می گردد.^(۳) در این مورد رادیوگرافی فالوآپ دو سال (تصاویر ۳ و ۴)، نشان دهنده ی بهبود کامل

منابع

1. Chugal N, Mallya SM, Kahler B, Lin LM. Endodontic treatment outcomes. Dent Clin North Am 2017; 61(1):59-80.
2. Kratchman SI. Obturation of the root canal system. Dent Clin North Am 2004; 48(1):203-15.
3. Torabinejad M, Walton RE, Fouad A. Endodontics-e-book: principles and practice. New York: Elsevier Health Sciences; 2014.
4. Modaresi J. Perforation repair comparing experimental new material " cold ceramic" and amalgam. Asian Dent 2004; 11:6-7.
5. Modaresi J, Aghili H. Sealing ability of a new experimental " cold ceramic" material compared to glass ionomer. J Clin Dent 2006; 17(3):64-6.
6. Modaresi G, Mozayyani M, Asna AM. A comparison on microleakage between a new experimental material called cold ceramic and glass ionomer. J Islam Dent Assoc Iran 2004; 16(1):56-60.
7. Mokhtari F, Koopaei K, Modaresi J, Hemati HR, Zandi H. Experimental evaluation of the sealing ability of MTA and cold ceramic by using bacterial leakage method. J Dent Med 2017; 30(3):150-5.
8. Akhavan A, Rad ES, Mehdizadeh M, Mousavi SB, Modaresi J. Radiopacity evaluation of a new root-end filling material (NREFM) with two types of radiopacifiers in comparison to pro-root MTA and Portland cement. J Isfahan Dent Sch 2012; 8(3):221-8.
9. Modaresi J, Hemati HR. The cold ceramic material. Dent Res J 2018; 15(2):85-8.
10. Mozayeni MA, Milani AS, Marvasti LA, Abbas FM, Modaresi SJ. Cytotoxicity of cold ceramic compared with MTA and IRM. Iran Endod J 2009; 4(3):106-11.
11. Modaresi J, Mirzaeeian A, Almodaresi Z, Mousavi R. Apexification of an immature tooth with cold ceramic: a case report. J Isfahan Dent Sch 2020; 16(3):345-51.