

فعالیت حفاظت کبدی اسانس زیره سیاه (*Carum carvi* L.) بر مسمومیت القایی نانو ذرات اکسید آهن در رت‌های نژاد ویستار

ابوالفضل دادخواه^{۱*}، فائزه فاطمی^۲، محمدرضا محمدی ملایری^۳، فاطمه ترابی^۴، مصطفی سربازی^۳ و سالمه دینی^۵

^۱ ایران، قم، دانشگاه آزاد اسلامی، واحد قم، دانشکده پزشکی، گروه پزشکی

^۲ ایران، تهران، پژوهشگاه علوم و فنون هسته‌ای، پژوهشکده مواد و سوخت هسته‌ای

^۳ ایران، گرمسار، دانشگاه آزاد اسلامی واحد گرمسار، دانشکده دامپزشکی، گروه پاتوبیولوژی

^۴ ایران، قم، دانشگاه آزاد اسلامی، واحد قم، دانشکده پزشکی، گروه فیزیولوژی

^۵ ایران، کرج، دانشگاه آزاد اسلامی واحد کرج، باشگاه پژوهشگران و نخبگان جوان

^۶ چین، هوانگجو، دانشگاه ژجیانگ، مرکز تحقیق و طراحی تکنولوژی غذایی ژجیانگ

تاریخ پذیرش: ۹۷/۹/۲۰

تاریخ دریافت: ۹۷/۴/۲۵



چکیده

بررسی توان محافظت کبدی اسانس زیره سیاه در برابر آسیب کبدی القا شده توسط نانو ذرات اکسید آهن در رت‌های نژاد ویستار طراحی شده است. در این مطالعه تجربی از ۲۰ سر رت نژاد ویستار استفاده شد که به طور تصادفی به چهار گروه تقسیم شدند. گروه شاهد، محلول DMSO، گروه تیمار نشده، نانو ذرات اکسید آهن (Fe_2O_3)، گروه پیش درمانی، نانو ذرات اکسید آهن به همراه اسانس زیره سیاه در دو دُز متفاوت ۱۰۰ و ۲۰۰ میلی‌گرم بر کیلوگرم وزن بدن (E.O100 و E.O200) دریافت کردند. ۷۲ ساعت پس از تزریق، بافت کبد و خون رت‌ها جدا گردید. آسیب‌های کبدی توسط شاخص‌های بیوشیمیایی همچون گلوکاتینون (GSH)، پراکسیداسیون لیپیدها (LP) و میزان آنتی‌اکسیدان کل پلازما توسط تست FRAP و همچنین فعالیت آنزیم‌های آنتی‌اکسیدان سوپراکسید دیسموتاز و کاتالاز (SOD و CAT اندازه‌گیری شدند. بررسی‌های آسیب‌شناسی نیز جهت ارزیابی درجات مختلف آسیب کبد انجام شد. تزریق نانو ذرات اکسید آهن، سطوح FRAP و GSH را به صورت معنی‌داری کاهش داده ولی میزان LP را به طور قابل توجهی افزایش داده است. در مقابل، پیش‌درمانی رت‌ها با اسانس زیره سیاه، سطوح تغییر یافته GSH و LP را به صورت معنی‌داری تا حد طبیعی بهبود داده است. همچنین نتایج پاتولوژی، کاهش میزان نکروز سلول‌های کبدی را نشان داده است. اسانس زیره سیاه، کبد را در برابر آسیب اکسیداتیو القاء شده توسط نانو ذرات اکسید آهن محافظت می‌نماید و این تأثیر محافظتی با خواص آنتی‌اکسیدانی اسانس ارتباط دارد.

واژه‌های کلیدی: زیره سیاه، نانو ذرات اکسید آهن، مسمومیت کبدی محافظت کبدی، رت

* نویسنده مسئول، تلفن: ۰۹۱۲۲۴۹۰۶۲۰، پست الکترونیکی: Dadkhah_bio@yahoo.com

مقدمه

به طوری که تنظیم مواد لازم در تأمین انرژی و تغذیه بافت‌ها همچون لیپیدها، پروتئین‌ها و کربوهیدرات‌ها را بر عهده دارد و هنگام ایجاد اختلال در بدن، آنزیم‌های بیوشیمیایی موجود در سلول‌های کبدی تغییر می‌کنند (۱۲).

کبد بزرگترین اندام در بدن، وظیفه بسیاری از عملکردهای متابولیکی بدن که شامل تجزیه مواد سمی و زائد و دفع مواد مضر از بدن می‌باشد، را بر عهده دارد (۳ و ۲۸). این عضو، در ایجاد تعادل در بدن نقش حیاتی ایفا می‌کند،

داروهای شیمیایی رایج در بازار می‌باشد. زیره سیاه بانام علمی (*Carum carvi* L.) گیاهی چندساله از خانواده چتریان (Apiaceae)، بومی آسیای غربی، اروپا و شمال آفریقا می‌باشد (۳۰). زیره سیاه علاوه بر اینکه یکی از قدیمی‌ترین ادویه‌جات جهان به شمار می‌آید، به‌طور گسترده در طب سنتی به‌عنوان بادشکن، قاعده‌آور، ازدیادکننده شیرمادر و نیرودهنده استفاده می‌شود (۱۰ و ۱۷). خواص فارماکولوژیکی همچون ضد میکروبی، آنتی‌اکسیدانی، ضد اسپاسمی و ضد سرطانی این گیاه ثابت‌شده است (۱). مطالعه پیشین ما نشان داده است که اسانس این گیاه حاوی ترکیبات اصلی γ -terpinene، γ -terpinene-7-al و p-cymene است و دارای خواص ضد میکروبی و آنتی‌اکسیدانی چشمگیری بوده که قابل مقایسه با آنتی‌اکسیدان و آنتی‌بیوتیک‌های استاندارد می‌باشد (۱۱). همچنین، خاصیت محافظت کبدی اسانس و عصاره این گیاه در شرایط سپسیس و *in vivo* ثابت شده است (۷). مطالعه‌ای نشان داد که اسانس زیره سیاه دارای خواص آنتی‌اکسیدانی قابل توجهی می‌باشد و می‌تواند به‌عنوان آنتی‌اکسیدان طبیعی در کاهش سطح استرس اکسیداتیو و افزایش سطح فاکتورهای آنتی‌اکسیدانی به کار گرفته شود (۲۹).

با صنعتی شدن نانو تکنولوژی، در معرض قرارگیری عموم با نانو ذرات در آینده نزدیک غیرقابل اجتناب می‌باشد، لذا بررسی اثرات دزهای مختلف این نانو ذرات و اثرات آن‌ها بر سلامتی حائز اهمیت است. بافت کبد نقش مهمی در سوخت‌وساز، متابولیسم و دفع مواد زائد دارد. اما کبد در معرض قرارگیری دزهای بالای نانو ذرات آهن، آسیب‌پذیر شناخته شده است. بنابراین، می‌توان از آن به کمک آنتی‌اکسیدان‌های طبیعی موجود در گیاهان دارویی مانند زیره سیاه تا حدود زیادی محافظت کرد. در این راستا، این مطالعه تا جایی که ما بررسی کردیم برای اولین بار، تأثیر محافظتی اسانس حاصل از دانه‌های زیره سیاه در جلوگیری از آسیب کبدی ناشی از نانو ذرات اکسید آهن را به کمک

آهن یکی از فراوان‌ترین فلزات موجود در بدن است. این عنصر به‌عنوان جزئی از میوگلوبین، هموگلوبین، کاتالاز، سیتوکروم، پراکسیداز، گزانتین اکسیداز و آلفا گلیسرو فسفو هیدروژناز شناخته شده است. فعال شدن آهن فرو با پراکسید هیدروژن یا پراکسیدهای لیپیدی منجر به تولید آهن فریک، OH و رادیکال بسیار فعال هیدروکسیل یا رادیکال‌های لیپیدی می‌گردد. این رادیکال‌ها منجر به صدمه به غشای لیپیدی اسیدنوکلئیک و پروتئین‌ها می‌شود (۱۹). از طرف دیگر، آهن آزاد به دلیل توانایی اکسیدکنندگی بالا و همچنین توانایی تولید رادیکال‌های آزاد با غشای پروتئین‌ها، پیوند محکمی تشکیل داده که در طولانی‌مدت، تجمع یافته و به سلول‌ها آسیب می‌رساند. هنگامی که ذخایر آهن بیش‌ازحد باشد منجر به آسیب اکسیداتیو کبدی می‌شود. مصرف بیش‌ازحد آهن به‌عنوان یک عنصر سمی می‌تواند باعث اختلالات مختلفی در ارتباط با استرس اکسیداتیو و ضعف سیستم ایمنی بدن شود (۱۴ و ۲۷). نانو ذرات آهن در حوزه پزشکی، برای درمان سرطان، تحویل دارو، عکس‌برداری پزشکی و تشخیص بیماری‌ها کاربرد فراوانی دارد (۲). هرچه قدر ذرات کوچک‌تر باشند نسبت سطح به حجم آن بیشتر شده و در نتیجه واکنش‌های بیوشیمیایی و بیولوژیکی آن بیشتر می‌شود (۱۵). واکنش‌های بیوشیمیایی بیشتر نانو مواد منجر به افزایش تولید رادیکال‌های آزاد از جمله رادیکال‌های واکنش‌گر اکسیژن (ROS) می‌شود. این رادیکال‌های آزاد به غشای سلول آسیب رسانده و با افزایش اکسیداسیون لیپیدها و شاخص‌های استرس اکسیداتیو منجر به التهاب بافت و مرگ سلول‌ها می‌شوند (۹، ۲۰). همچنین نانو ذرات اکسید آهن می‌توانند فعالیت آنزیم‌های کبدی را افزایش داده و منجر به ایجاد التهاب و تغییرات بافتی در کبد شوند (۲۳).

امروزه علاقه‌مندی محققین در پیدا کردن گیاهان حاوی ترکیبات آنتی‌اکسیدانی مؤثر در برابر آسیب کبدی ناشی از سموم و داروها رو به فزونی است. مهمترین مزیت این ترکیبات طبیعی، حداقل عوارض جانبی آن در مقایسه با

بدن حل‌شده در DMSO را روزانه به مدت ۳ روز به صورت تزریق درون صفاقی دریافت کردند. در روز سوم پس از تزریق (۷۲ ساعت بعد از تزریق)، حیوانات توسط دی ایتیل اتر بیهوش شده و از قلب آنها توسط سرنگ هیپارینه، خونگیری انجام شد و به مدت ۱۰ دقیقه با دور ۳۰۰۰ سانتریفوژ گردیده و پلاسما بدست آمد. همچنین، مقداری بافت کبد رت‌ها نیز به منظور بررسی‌های پاتولوژیکی و تست‌های بیوشیمیایی برداشته شد.

آزمایشات بیوشیمیایی: ابتدا از بافت کبد هموژن ۲۰ درصد وزنی/حجمی در بافر فسفات سرد (100 mM, pH=7.0) تهیه شد.

تعیین میزان LP: بخشی از بافت کبد برای اندازه‌گیری سطح مواد واکنش‌دهنده تیوباربتوریک اسید (TBARS) به عنوان شاخص پر اکسیداسیون لیپید در بافر فسفات (100 mM, pH=7.0) هموژنیزه شد. غلظت TBARS با استفاده از اسپکتروفتومتری با استفاده از واکنش TBA بر اساس روش گزارش‌شده توسط بوج و آست در سال ۱۹۸۷ انجام شد (۵).

تعیین غلظت GSH: گلووتاتیون با استفاده از معرف Ellman's و بر اساس روش لیندزی و سلداک (۱۹۸۶) در هموژن بافت کبد اندازه‌گیری شد. در این روش، گلووتاتیون با ترکیبی به نام دی تیو نیترو بنزوئیک اسید (DTNB) کمپلکسی را تشکیل می‌دهد که طول‌موج آن توسط دستگاه اسپکتروفتومتر اندازه‌گیری شد. در نهایت، میزان گلووتاتیون به کمک منحنی استاندارد محاسبه شد (۲۵).

تعیین ظرفیت آنتی‌اکسیدانی کل پلاسما (آزمون FRAP): اندازه‌گیری ظرفیت آنتی‌اکسیدانی تام پلاسما با استفاده از روش FRAP که توسط بنزی و استرین در سال ۱۹۹۶ معرفی گردیده است، انجام شد. اساس این روش، توانایی سرم در احیای یون‌های فریک Fe^{3+} به فرو Fe^{2+} در حضور معرف (TPTZ (2,4,6-tripyridyl-s-triazine) می‌باشد. میزان

شاخص‌های بیوشیمیایی استاندارد نظیر گلووتاتیون (GSH)، لیپید پر اکسیداسیون (LP)، آنتی‌اکسیدان کل (FRAP) و همچنین آنزیم‌های آنتی‌اکسیدانی سوپر اکسید دیسموتاز (SOD) و کاتالاز (CAT) و نیز یافته‌های آسیب‌شناسی، مورد مطالعه قرار داده است.

مواد و روشها

تهیه اسانس زیره سیاه: اسانس زیره سیاه به وسیله دستگاه کلونجر استخراج شد. در این روش، ۵۰ گرم از دانه‌های پودر شده با افزودن ۷۰۰ میلی‌لیتر آب مقطر به مدت ۹۰ دقیقه در یک بالن یک لیتری جوشانده شد. حیوانات آزمایشگاهی در این مطالعه ۲۰ سررت نر نژاد ویستار (۳ تا ۴ ماهه) با میانگین وزن ۱۵۰ گرم با رعایت کلیه ملاحظات اخلاقی استفاده شد.

این کمیته اخلاق مبتنی بر اعلامیه انجمن پزشکی جهانی هلسینکی (تصویب‌شده توسط هیجدهمین مجمع پزشکی جهانی، هلسینک، فنلاند، ژوئن ۱۹۶۴) بود. حیوانات از موسسه پاستور ایران خریداری شده و در اتاق حیوانات در قفسه‌های مخصوص نگهداری شده و دسترسی آزاد به غذا و آب آشامیدنی از طریق بطری داشتند، که تحت تأثیر ۱۲ ساعت روشنایی و ۱۲ ساعت تاریکی قرار گرفتند.

تیمار حیوانات و نمونه‌گیری: حیوانات به طور تصادفی به چهار گروه تقسیم شدند. گروه شاهد، حیوانات روزانه به مدت سه روز، نرمال سالین (حلال نانو ذرات اکسید آهن) به همراه DMSO (حلال اسانس) را به صورت تزریق درون صفاقی (i.p) دریافت کردند. گروه تیمار نشده، ۲۰۰ میلی‌گرم بر کیلوگرم وزن بدن نانو ذرات اکسید آهن (Fe_2O_3) به همراه سالین (حلال نانو ذرات اکسید آهن) را روزانه به مدت ۳ روز به صورت تزریق درون صفاقی دریافت کردند. گروه پیش‌درمانی، نانو ذرات اکسید آهن به همراه اسانس زیره سیاه در دو دُز متفاوت ۱۰۰ (E.O100) و ۲۰۰ (E.O200) میلی‌گرم بر کیلوگرم وزن

انحراف معیار گزارش شده و مقایسه میانگین داده‌ها (برای هر آزمون ۳ تکرار در نظر گرفته شد) در سطح آماری $P < 0.05$ معنی‌دار در نظر گرفته شد. $P < 0.05$ * بیانگر تفاوت معنی‌دار گروه کنترل شاهد نسبت به گروه تیمار نشده و $P < 0.05$ ** بیانگر تفاوت معنی‌دار گروه تیمار نشده نسبت به گروه‌های پیش‌درمانی (اسانس زیره سیاه) می‌باشد.

نتایج

تأثیر اسانس زیره سیاه بر روی پارامترهای استرس اکسیداتیو / آنتی‌اکسیدانت (GSH, LP, FRAP): نتایج اندازه‌گیری LP حاکی از آن است که تزریق نانو ذرات اکسید آهن با دز ۲۰۰ میلی‌گرم در کیلوگرم وزن بدن، ۷۲ ساعت پس از تزریق، این شاخص از مقدار 1.39 ± 0.17 n mol/mg protein در گروه شاهد به 2.53 ± 0.11 n mol/mg protein در گروه تیمار نشده افزایش یافت ($P < 0.05$). اما، میزان آن به‌طور قابل‌توجهی ($P < 0.05$) با مصرف اسانس زیره سیاه در دو گروه E.O200 (1.60 ± 0.19 n mol/mg protein) و E.O100 (1.52 ± 0.13 n mol/mg protein) کاهش معنی‌داری پیدا کرد (جدول ۱). تزریق نانو ذرات اکسید آهن پس از سه روز، باعث کاهش قابل توجه میزان گلوپروتئین کبدی از 460.4 ± 13.03 n mol/mg protein در گروه شاهد به 342.4 ± 19.2 n mol/mg protein در حالی‌که در گروه‌های پیش‌درمانی با اسانس زیره سیاه در دو گروه E.O200 (423 ± 23.16 n mol/mg protein) و E.O100 (428 ± 25.28 n mol/mg protein) میزان GSH افزایش چشمگیری ($P < 0.05$) پیدا کرده است (جدول ۱). تیمار رت‌ها با ۲۰۰ میلی‌گرم در کیلوگرم وزن بدن نانو ذرات اکسید آهن منجر به کاهش معنی‌دار ظرفیت آنتی‌اکسیدانی کل پلاسما از 631.60 ± 40.37 $\mu\text{mol/L}$ به 436.40 ± 17.45 $\mu\text{mol/L}$ پس از سه روز شد ($P < 0.05$). اما این پارامتر پس از پیش‌درمانی با اسانس زیره سیاه در

قدرت احیاکنندگی سرم، با کمک منحنی استاندارد جذب در مقابل غلظت محلول Fe^{2+} ، توسط دستگاه اسپکتروفتومتری محاسبه می‌شود.

تعیین فعالیت آنزیم‌های SOD و CAT: فعالیت‌های آنزیم‌های آنتی‌اکسیدان SOD و CAT در کبد با استفاده از کیت‌های تجاری (Abcam, Inc., USA) براساس دستورالعمل‌های شرکت، برآورد شد.

مطالعات هیستوپاتولوژی: پس از سه روز رت‌ها کشته شده و بافت کبد برای بررسی هیستوپاتولوژیک برداشته شد و در بافر فرمالین ۱۰ درصد فیکس شدند. برش‌های نازکی به ضخامت ۵-۶ میکرون از بافت بلوک شده در پارافین تهیه و به روش هماتوکسیلین و ائوزین (H&E) رنگ‌آمیزی می‌شوند، سپس لام‌ها به‌منظور مقایسه تغییرات بافتی توسط میکروسکوپ نوری با مشخصات Olympus cx21 و دوربین Olympus e510 مورد بررسی قرار گرفته و عکس‌برداری می‌شوند (۱۸). در رنگ‌آمیزی آهن به روش Lillie's، نانوذره ما در تحقیق Fe_2O_3 بود. بنابراین آهن ۳ ظرفیتی داشته که با سه ظرف گزیلول پارافین زدایی کرده و با درجات الکل نزولی و آب مقطر آبدهی کردیم و برای رنگ‌آمیزی آهن فریک (Fe^{3+}) برش‌ها را یک ساعت در محلول پتاسیم فروسیانید قرارداداده و بعد برش‌ها را بخوبی در محلول آبی ۱ درصد اسید استیک گلاسیال شستشو دادیم و بعد برش‌ها را برای ده دقیقه در محلول Basic Fuchsin قرارداداده و بعد در آب مقطر شستشو دادیم و با الکل‌های ۶۶ درصد و الکل مطلق آبگیری کرده و در گزیلول شفاف‌سازی کرده و بعد لامل روی آن قراردادادیم، آهن به‌صورت آبی پروس تیره دیده شد.

تجزیه و تحلیل آماری: برای تجزیه و تحلیل داده‌ها از نرم‌افزار SPSS ویرایش ۱۵ استفاده گردید. نتایج به‌دست‌آمده از این تحقیق توسط آزمون واریانس یک‌طرفه (One way-ANOVA) و به دنبال آن با استفاده از آزمون تعقیبی توکی مقایسه شدند. نتایج به‌صورت میانگین \pm

دو دُز ۱۰۰ و ۲۰۰ میلی‌گرم بر کیلوگرم وزن بدن تأثیری در میزان فعالیت آنتی‌اکسیدانی پلازما نداشته است ($P > 0.05$) (جدول ۱).

جدول ۱- تأثیر اسانس زیره سیاه بر روی پارامترهای استرس اکسیداتیو/ آنتی‌اکسیدان (FRAP و LP.GSH)

Groups	LP (n mol/mg protein)	GSH (n mol/mg protein)	FRAP ($\mu\text{mol/L}$)
NC	1.39±0.17	460.4±13.03	631.60±40.37
C	2.53±0.11*	342.4±19.2*	436.40±17.45*
E.O100	1.60±0.19**	423±23.16**	425.5±15.67
E.O200	1.52±0.13**	428±25.28**	386±20.87

NC: گروه شاهد، C: گروه تیمار نشده، E.O100: گروه پیش‌درمان شده با اسانس زیره سیاه با دز ۱۰۰ mg/kg b.w و E.O200: اسانس زیره سیاه با دز ۲۰۰ mg/kg b.w. تفاوت معنی‌دار گروه شاهد (C) نسبت به گروه تیمار نشده (NC) و $P < 0.05$ تفاوت معنی‌دار تیمار نشده (NC) نسبت به گروه‌های پیش‌درمانی (E.O100 و E.O200) را نشان می‌دهد.

تأثیر اسانس زیره سیاه بر روی آنزیم‌های آنتی‌اکسیدان SOD و CAT: براساس داده‌های جدول ۲، فعالیت آنزیم‌های SOD و CAT تحت تأثیر نانو ذرات اکسید آهن قرار نگرفت. همچنین تیمار پیش‌درمانی حیوانات با اسانس زیره سیاه در دو گروه E.O100 و E.O200 منجر به ایجاد تغییر در سطح این دو آنزیم نشده است ($P > 0.05$) (جدول ۲).

جدول ۲- تأثیر اسانس زیره سیاه بر روی فعالیت آنزیم‌های آنتی‌اکسیدانی SOD و CAT

Groups	SOD (mU/min/mg protein)	CAT (mU/min/mg protein)
NC	12.06±0.75	7.26±0.35
C	11.79±0.61	6.63±0.27
E.O100	11.94±0.70	6.94±0.32
E.O200	11.66±0.84	7±0.27

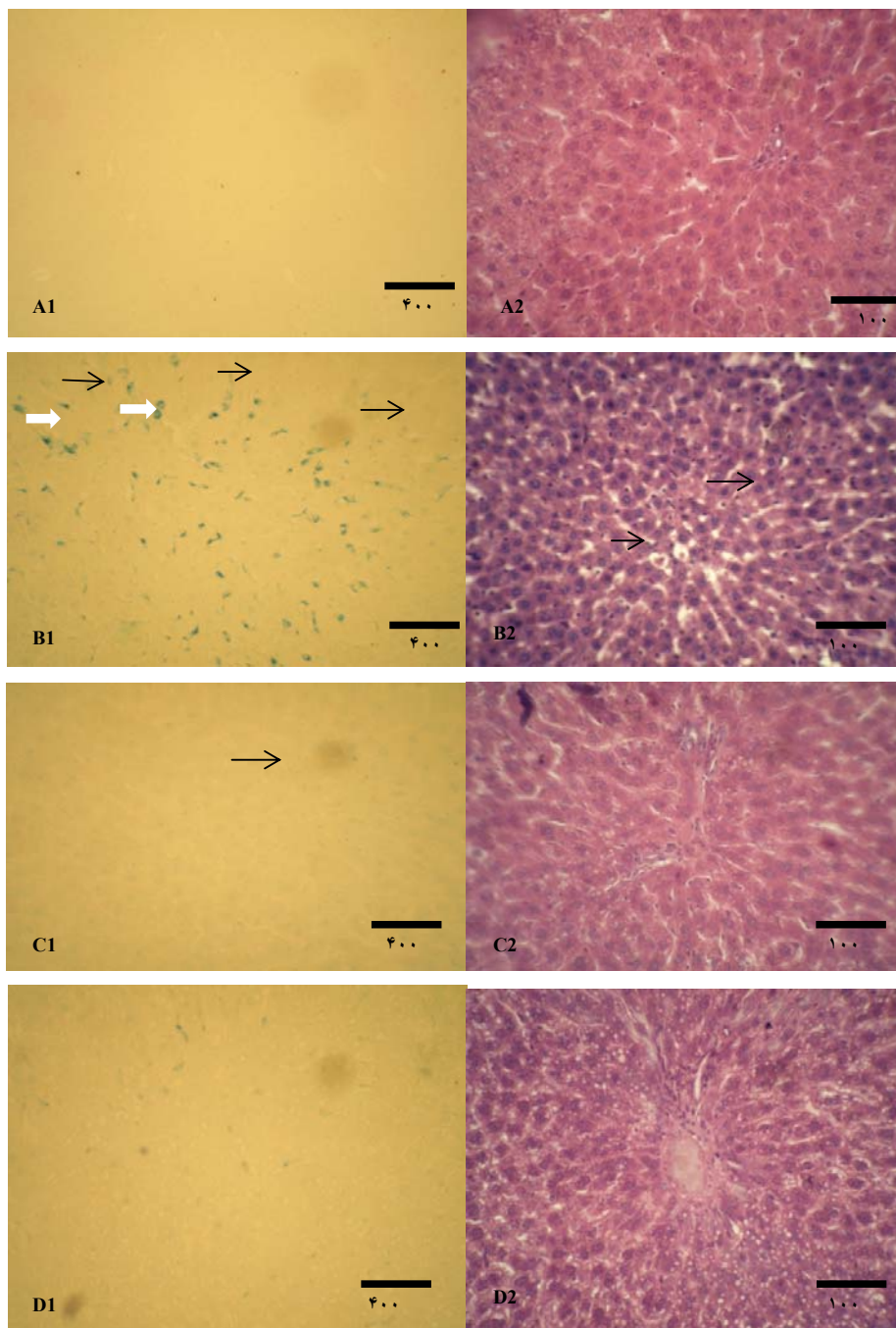
NC: گروه شاهد، C: گروه تیمار نشده، E.O100: گروه پیش‌درمان شده با اسانس زیره سیاه با دز ۱۰۰ mg/kg b.w و E.O200: اسانس زیره سیاه با دز ۲۰۰ mg/kg b.w. تفاوت معنی‌دار گروه شاهد (C) نسبت به گروه تیمار نشده (NC) و $P < 0.05$ تفاوت معنی‌دار تیمار نشده (NC) نسبت به گروه‌های پیش‌درمانی (E.O100 و E.O200) را نشان می‌دهد.

گروه‌های پیش‌درمانی با اسانس زیره سیاه E.O100 و E.O200، ناحیه نکروز کوچک‌تر شده را نشان داده و نیز از آسیب هپاتوسلولار در این ناحیه تا حدی کاسته شده است، ولی تخریب واکوئل‌ها همچنان مشهود است (شکل ۱، C1 و C2) (شکل ۱، D1 و D2)

بحث

در مطالعه حاضر اثر سمیت نانو ذرات اکسید آهن به علت کاربرد زیاد آن در صنایع مختلف بررسی شده است. سم‌زدایی مواد سمی یکی از اعمال مهم کبد است و آسیب این عضو منجر به ضررهای جبران‌ناپذیری در بدن می‌شود.

مطالعه هیستوپاتولوژی: تصاویری از مقاطع بافتی رنگ‌آمیزی شده به روش H&E در شکل‌های زیر ارائه شده است. نتایج بررسی‌های بافت‌شناسی نشان دادند که کبد حیوانات گروه شاهد طبیعی بوده و تخریب واکوئل، آسیب هپاتوسلولار و هیچ نکروزی به چشم نخورد و ساختار هسته، سیتوپلاسم، هپاتوسیت‌ها و همچنین، بافت پارانشیم و لوپول‌ها در بافت کبد نرمال است (شکل ۱، A1 و A2). درعین‌حال، چنانچه تصاویر نشان می‌دهند، دریافت ۲۰۰ میلی‌گرم بر کیلوگرم وزن بدن نانو ذرات اکسید آهن، القای نکروز گسترده هپاتوسلولار و تخریب واکوئل‌ها را موجب شده است (شکل ۱، B1 و B2). درحالی‌که تصاویر



شکل ۱- اثر اسانس زیره سیاه در دو دز ۱۰۰ و ۲۰۰ میلی‌گرم بر کیلوگرم وزن بدن بر روی تغییرات پاتولوژی بافت کبد بعد از ۷۲ ساعت از تزریق نانو ذرات اکسید آهن. A: گروه شاهد، B: گروه تیمار نشده، C B2: گروه پیش‌درمانی با اسانس زیره با دز ۱۰۰ میلی‌گرم بر کیلوگرم وزن بدن (E.O200) D: گروه پیش‌درمانی با اسانس زیره با دز ۲۰۰ میلی‌گرم بر کیلوگرم وزن بدن (E.O100)

بنابراین، گیاهان دارویی همچون زیره سیاه، گیاه پرکاربرد در طب سنتی ایران حاوی آنتی‌اکسیدان‌های طبیعی با حداقل عوارض جانبی می‌تواند از بافت کبد در برابر استرس اکسیداتیو محافظت کند. بنابراین، بررسی اثر اسانس زیره سیاه برای اولین بار در کاهش آسیب‌های کبدی ناشی از نانو ذرات اکسید آهن بوده است. در این

بنابراین، گیاهان دارویی همچون زیره سیاه، گیاه پرکاربرد در طب سنتی ایران حاوی آنتی‌اکسیدان‌های طبیعی با حداقل عوارض جانبی می‌تواند از بافت کبد در برابر

به‌صورت درون صفاقی به رت‌ها، کاهش قابل‌توجهی ($P < 0/05$) در ظرفیت آنتی‌اکسیدانی توتال پلاسما (FRAP) مشاهده شد. آزمون FRAP مجموعه عوامل الکترون دهنده را به‌عنوان ظرفیت کل آنتی‌اکسیدانی اندازه‌گیری کرده و بنابراین این احتمال وجود دارد که نانو ذرات اکسید آهن با ایجاد رادیکال‌های آزاد منجر به کاهش سطح عوامل الکترون دهنده در پلاسما و در نتیجه کاهش FRAP شوند (۲۴). همچنین در نتایج هیستوپاتولوژی کبد، در گروه‌های مسموم شده با نانو ذرات اکسید آهن، آسیب و التهاب کبدی پدید آمده نتایج بیوشیمیایی را تأیید می‌کند (شکل ۱). اما هیچ‌گونه تغییر قابل‌ملاحظه‌ای ($P < 0/05$) در میزان فعالیت آنزیم‌های آنتی‌اکسیدانی بافت کبدی در اثر تزریق ذرات نانو ذرات اکسید آهن مشاهده نشد (جدول ۲). در مطالعه‌ای بررسی سمیت نانو ذرات اکسید روی آنزیم‌های کبدی در موش صحرایی نر نشان داد که با افزایش غلظت نانو ذرات اکسید روی، بافت کبد آسیب‌دیده باعث افزایش سطح آنزیم‌ها کبدی در پلاسما می‌شود (۱۶). همچنین در جریان مسمومیت ناشی از نانو ذرات اکسید تیتانیوم پیش‌بینی می‌شود واکنش‌های استرس اکسیداتیو و فعالیت گلوکوتایون در سلول‌های افزایش یابد (۲۶). اگرچه مکانیسم‌های محافظتی درون‌سلولی به میزان زیادی آسیب‌های ناشی از ROS را کاهش می‌دهند اما به علت فراوانی تولید این رادیکال‌های آزاد وجود راه‌های محافظتی دیگری به‌ویژه آنتی‌اکسیدان‌های مواد غذایی برای سلامت انسان بسیار مهم می‌باشد. وجود ترکیبات طبیعی به‌ویژه نمونه‌های گیاهی که خاصیت آنتی‌اکسیدانی دارند دارای این ویژگی می‌باشند (۲۷). ترکیبات فنلی که به دلیل خاصیت احیاء‌کنندگی دارای خاصیت آنتی‌اکسیدانی می‌باشند به‌عنوان مواد احیاء‌کننده، دهنده هیدروژن و غیرفعال‌کننده اکسیژن عمل می‌کنند (۲۲). فعالیت آنتی‌اکسیدانی اسانس حاصل از زیره سیاه در مطالعات پیشین ثابت شده است و این خاصیت را به ترکیباتی چون کومین آلدئید، گاما تریپنن و بتاپینن نسبت

راستا، در این تحقیق بعد از تیمار حیوانات با ذرات نانو ذرات اکسید آهن و پیش‌درمانی آن‌ها با اسانس زیره سیاه، توانایی محافظتی این ترکیب طبیعی در برابر آسیب‌های رادیکال‌های آزاد ناشی از تزریق نانو ذرات اکسید آهن، با اندازه‌گیری پارامترهای استرس اکسیداتیو، سطح آنزیم‌های آنتی‌اکسیدان و مطالعه هیستوپاتولوژی مورد آزمایش قرار گرفت.

به‌طور کلی، واکنش شیمیایی بیشتر نانو مواد منجر به افزایش تولید رادیکال‌های آزاد از جمله رادیکال‌های واکنش‌گر اکسیژن (ROS) می‌شود. تولید ROS در محدوده متنوعی از نانو مواد شامل فولرن، نانو لوله‌های کربنی و نانو ذرات اکسید فلزی مشاهده شده است (۲۱ و ۲۲). رادیکال‌های آزاد به غشای سلول آسیب رسانده و با افزایش پر اکسیداسیون لیپیدها و شاخص‌های استرس اکسیداتیو منجر به التهاب بافت و مرگ سلول‌ها می‌شوند (۹ و ۲۰). نتایج حاصل از این تحقیق نیز نشان می‌دهد که تزریق نانو ذرات اکسید آهن با ذرات ۲۰۰ میلی‌گرم بر کیلوگرم وزن بدن باعث افزایش میزان MDA به‌عنوان شاخص پر اکسیداسیون لیپیدها و کاهش میزان گلوکوتایون کبدی می‌گردد (جدول ۱). کبد جایگاه اصلی سنتز، ذخیره و صادرکننده پلاسماپی گلوکوتایون به‌حساب می‌آید. غلظت و پتانسیل اکسیداسیون / احیای بالای گلوکوتایون باعث شده است که به‌عنوان یک آنتی‌اکسیدان قوی و اولین خط دفاعی علیه رادیکال‌های آزاد در سلول‌ها محسوب گردد. در واکنش‌های شیمیایی گلوکوتایون با ترکیبات زئوبیوتیک، گلوکوتایون به‌طور مستقیم با این ترکیبات وارد واکنش شده و با افزایش حلالیت، آنها را به خارج سلول انتقال می‌دهد. وجود مقادیر زیاد ترکیبات سمی با تهی ساختن منابع گلوکوتایون، سلول‌ها را در مقابل صدمات استرس اکسیداتیو ثانویه بسیار آسیب‌پذیر می‌گرداند (۱۳).

باتوجه به نتایج جدول ۱، پس از ۷۲ ساعت از تزریق ۲۰۰ میلی‌گرم بر کیلوگرم وزن بدن نانو ذرات اکسید آهن

که اسانس گلپر و آویشن شیرازی می‌تواند بر روند آسیب کبدی ناشی از غلظت سمی استامینوفن با مهار کردن پارامترهای استرس اکسیداتیو و تعدیل فعالیت آنزیم‌های کبدی مؤثر واقع شود (۸ و ۲۱).

نتیجه‌گیری

نتایج این تحقیق نشان می‌دهد که تیمار حیوانات با اسانس زیره سیاه، از طریق تعدیل پارامترهای دخیل در استرس اکسیداتیو و آنتی‌اکسیدان نظیر پراکسیداسیون لیپیدها و گلوکوتیون احیاء منجر به کاهش آسیب‌های بافتی کبد ناشی از مسمومیت نانو ذرات اکسید آهن شده است و میزان نکرور سلول‌های کبدی را کاهش داده است. این اثرات احتمالاً با قابلیت آنتی‌اکسیدانی ترکیبات مؤثر موجود در اسانس زیره سیاه ارتباط دارد.

داده‌اند (۲۳). در مطالعه حاضر، میزان سطوح فاکتورهای GSH و LP به صورت معنی‌داری در رت‌هایی که اسانس زیره سیاه را با دو دُز مختلف ۱۰۰ و ۲۰۰ میلی‌گرم بر کیلوگرم وزن بدن به صورت صفاقی دریافت کرده‌اند، تعدیل پیدا کرده است (جدول ۱). در مطالعه پیشین ما، اثر محافظت کبدی اسانس زیره سیاه در شرایط القای مسمومیت به‌صورت سپسیس، با اندازه‌گیری پارامترهای بیوشیمیایی چون پر اکسیداسیون لیپید و گلوکوتیون ثابت شده است (۷). علاوه بر این در یافته‌های پاتولوژی، التهاب موجود در بافت کبد بعد از پیش‌درمانی رت‌ها با اسانس زیره سیاه با دُز ۲۰۰ میلی‌گرم بر کیلوگرم وزن بدن به‌طور قابل‌توجهی کاهش یافته است (شکل ۱). در مطالعه دیگری نیز، سیلی مارین با قابلیت آنتی‌اکسیدانی بالا اثر محافظتی کبدی قابل‌توجهی، با کاهش معنی‌داری در آنزیم‌های کبدی، در مقابل آسیب کبدی ناشی از دُز بالای آهن از خود نشان داده است (۱۹). مطالعات پیشین نیز ثابت کرد

منابع

- 1- Agrahari, P., and Singh, D. K., 2014. A review on the pharmacological aspects of *Carum carv*, *J Biol Earth Sci*, Vol. 4, PP: M1-M1 3.
- 2-Babadi, V. Y., Najafī, L., Najafī, A., Gholami, H., Beigi Zarji, M. E., and Golzadeh, J., 2013. Evaluation of iron oxide nanoparticles effects on tissue and enzymes of liver in rats, *Elixir Appl Chem*. Vol. 55, PP: 13226-29.
- 3-Bell, A. W., 1979. Lipid metabolism in liver and selected tissues and in the whole body of ruminant animals, *Prog Lipid Res*, Vol. 18, PP: 117-164.
- 4- Benzie, I. F. F., and Strain, J. J., 1996. The ferric reducing ability of plasma (FRAP) as a measure of antioxidant power: the FRAP assay. *Anal Biochem*, Vol.239, PP: 70-76.
- 5- Buege, J. A., and Aust, S. D., 1978. Microsomal lipid peroxidation, *Methods Enzymol*, Vol. 52, PP: 302-10.
- 6- Chen, Z., Meng, H., Xing, G., Chen, C., Zhao, Y., Jia, G., and et al., 2006. Acute toxicological effects of copper nanoparticles *in vivo*, *Toxicology Letters*, Vol. 163, PP: 109-20.
- 7- Dadkhah, A., and Fatemi, F., 2011. Heart and kidney oxidative stress status in septic rats treated with caraway extracts, *Pharm Biol*, Vol. 49, PP: 679-686.
- 8- Dadkhah, A., Khalaj, G. H., Fatemi, F., Dini, S., Naege, S., and Fadaee Monfared, M., 2016. Considering the effect of Golpar (*Heracleum Persicum*) essential oils on the acute hepatotoxicity induced by acetaminophen in Wistar rats, *Journal of Animal Researches*, Vol. 29, PP: 292-306.
- 9-Droge, W., 2002. Free radicals in physiological control of cell function, *Physiol Rev*, Vol.82, PP: 47-95.
- 10-Eddouks, M., Lemhadri, A., and Michel, J. B., 2004. Caraway and caper: potential anti-hyperglycaemic plants in diabetic rats. *J Ethnopharmacol*, Vol. 94, PP: 143-148.
- 11- Fatemi, F., Allameh, A., Khalafī, H., Rajaei, R., and Rezaei, M. B., 2011. Biochemical properties of γ -irradiated caraway essential oils, *J Food Bio chem*. Vol. 35, PP: 650-62.
- 12-Guyton, C., and Hall John, E., 2000. *Medical Physiology*, Farokh Shadan, Tehran Chehr, No. 2, PP: 866-867.

- 13- Handy, R. D., and Shaw, B. J., 2007. Toxic effects of nanoparticles and nanomaterials: Implications for public health, risk assessment and the public perception of nanotechnology, *Health Risk & Society*. Vol.9, PP: 125-144.
- 14-Hanini, A., Schmitt, A., Kacem, K., Chau, F., Ammar, S., and Gavard, J., 2011. Evaluation of iron oxide nanoparticle biocompatibility, *Inter J Nanomed*, Vol.6, PP: 787– 94.
- 15-Jain, T. K., Reddy, M. K., Morales, M. A., Leslie-Pelecky, D. L., and Labhasetwar, V., 2008. Biodistribution, clearance, and biocompatibility of iron oxide magnetic nanoparticles in rats, *Molecular Pharmaceutics*, Vol. 5, PP: 316-327.
- 16- Jani, P., and Halbert, G. W., Langridge, J., and Florence, A. T., 1990. Nanoparticle uptake by the rat gastrointestinal mucosa: quantitation and particle size dependency, *J Pharm Pharmacol*, Vol.42, PP: 821- 826.
- 17- Lemhadri, A., Hajji, L., Michel, J. B., and Eddouks, M., 2006. Cholesterol and triglycerides lowering activities of caraway fruits in normal and streptozotocin diabetic rats, *J Ethnopharmacol*, Vol.106, PP: 321–326.
- 18- Lillie, R. D., 1965. *Histopathologic technic and practical histochemistry*, 3rd ed, New York, McGraw-Hill Book Co.
- 19-Najafzadeh, H., Razijalali, M., Morovvati, H., and Taravati, F., 2010. Comparison prophylactic effect of silymarin and deferoxamine on iron overloadinduced hepatotoxicity in rat, *J Med Toxicol*, Vol.6, PP: 22–6.
- 20-Puntarulo, S., 2005. Iron, Oxidative stress and Human Health, *Mole Aspe Med*, Vol. 26, PP: 299-312.
- 21- Rasooli, A., and Hajhosseini, R., 2018. Considering the *Zataria multiflora* essential oil effect on the xenobiotic metabolism in acute toxicity induced by iron nanoparticle, *Journal of Animal Researches*, Vol. 31, PP: 172-182.
- 22- Rice-Evans, C. A., Miller, N. J., and Paganga, G., 1996. Structure-antioxidant activity relationships of flavonoids and phenolic acids, *Free Radical Biology and Medicine*, Vol. 20, PP: 933-956.
- 23-Sadeghi, L., Yousefi Babadi, V., and Espanani, H. R., 2015. Toxic effects of the Fe₂O₃ nanoparticles on the liver and lung tissue, *Bratisl Lek Listy*, Vol.116, PP: 373-8.
- 24-Scott, E., 2011. Characterization of nanoparticles intended for drug delivery, *Methods Mole Biol*, Vol. 697, PP: 3-5.
- 25- Seldak, J., and Lindsay, R. H., 1968. Estimation of total protein bound and non-protein sulfidryl groups in tissue with Elman's reagent, *Anal Biochem*, Vol. 25, PP: 192-205.
- 26- Shi, J. W., Zhang, F., Zhao, Y. L., and Chai, Z. F., 2006. Acute toxicity of nano- and micro-scale zinc powder in healthy adult mice, *Toxicology Lett*, Vol. 161, PP: 115-23.
- 27- Ulicna, O., Greksak, M., Vancova, O., Zlatos, L., Galbavy, S., Bozek, P., and Nakano, M., 2003. Hepatoprotective Effect of Rooibos Tea (*Aspalathus linearis*) on CCl₄-Induced Liver Damage in Rats, *Physiol Res*, Vol. 52, PP: 461-466.
- 28-Wolf, P. L., 1999. Biochemical diagnosis of liver disease, *Ind J ClinBiochem*. Vol. 14, PP: 59-64.
- 29- Yu, L. L., Zhou, K. K., and Parry, J., 2005. Antioxidant properties of cold-pressed black caraway, carrot, cranberry, and hemp seed oils. *Food Chem*. Vol. 91, PP: 723–29.
- 30-Zargari, A., 1996. *Medicinal plants*. Tehran: Tehran University Publications, Vol. 3, P. 513-514. 1996.

The hepatoprotective activity of caraway essential oil (*Carum carvi* L.) Against iron oxide nanoparticles induced toxicity in Wistar rats

Dadkhah A.¹, Fatemi F.², Mohammadi Malayeri M.R.³, Torabi F.⁴, Sarbazi and M.³ and Dini S.^{5,6}

¹ Dept. of Medicine, Faculty of Medicine, Qom Branch, Islamic Azad University, Qom, I.R. of Iran

² Material and Nuclear Fuel Research School, Nuclear Science and Technology Research Institute, Tehran, I.R. of Iran

³ Dept. of Pathobiology, Faculty of Veterinary Medicine, Garmsar Branch, Islamic Azad University, Garmsar, I.R. of Iran

⁴ Dept. of Physiology, Faculty of Science, Qom Branch, Islamic Azad University, Qom, I.R. of Iran

⁵ Young Researchers and Elite Club, Karaj Branch, Islamic Azad University, Karaj, I.R. of Iran

⁶ College of Biosystems Engineering and Food Science, National-Local Joint Engineering Laboratory of Intelligent Food Technology and Equipment, Zhejiang Key Laboratory for Agro-Food Processing, Zhejiang R & D Center for Food Technology and Equipment, Zhejiang University, Hangzhou, China

Abstract

The current study was designed to evaluate the potential of chemopreventive activity of *Carum carvi* L. essential oil against the liver injuries induced by iron oxide nanoparticles in Wistar rats. In this study, twenty Wistar rats were randomly divided into four groups. Control group was received only DMSO soluble; non-treated group was received iron nanoparticles (Fe_2O_3), pretreatment group was received iron nanoparticles (Fe_2O_3) plus caraway essential oil in two different doses 100 and 200 mg/kg b.w (E.O100 and E.O200). 72 hours after injection, the liver and blood tissues of rats were separated. Liver injuries were determined by biochemical parameters such as glutation (GSH), lipid peroxidation (LP), total antioxidant capacity (FRAP) and also antioxidant enzymes superoxide dismutase (SOD) and catalase (CAT). Histopathology analysis also assessed the different degrees of liver damage. The injection of iron oxide nanoparticles significantly reduced FRAP and GSH levels, but considerably increased LP level. In contrast, pretreatment rats with caraway essential oil improved the levels of GSH and LP significantly to normal levels. Pathological consequences also represented a decrease in the liver necrosis. The caraway essential oil protected the liver against oxidative damages induced by iron nanoparticles, and the liverprotection effect associated with the antioxidant activities of the essential oil.

Key words: *Carum carvi*, Iron oxide nanoparticles, Hepatotoxicity, Hepatoprotective activity