

فصلنامه علمی پژوهشی بیهوشی و درد، دوره ۷، شماره ۱، پاییز ۱۳۹۵

مقایسه بلوک عصب اوبتوراتور با بلوک عصب فمورال در تسکین درد بعد از جراحی الکتیو آرتروسکوپی بازسازی رباط قدامی زانو

حمیدرضا فیض*^۱، پوپک رحیمزاده^۱، فرناد ایمانی^۲، محمودرضا آل بویه^۱، زهرا اسفندیاری^۳

۱. دانشیار بیهوشی، بیمارستان حضرت رسول اکرم (ص)، دانشگاه علوم پزشکی ایران

۲. استاد بیهوشی، بیمارستان حضرت رسول اکرم (ص)، دانشگاه علوم پزشکی ایران

۳. دستیار بیهوشی، بیمارستان حضرت رسول اکرم (ص)، دانشگاه علوم پزشکی ایران

تاریخ پذیرش: ۹۵/۵/۳۱

تاریخ بازبینی: ۹۵/۴/۲۷

تاریخ دریافت: ۹۴/۱/۴

چکیده

زمینه و هدف: بلوک عصب فمورال روش رایج تامین بی‌دردی برای بیماران تحت آرتروسکوپی زانو می‌باشد اما عصب‌دهی زانو تنها از این عصب تامین نمی‌شود و یکی از اعصاب دیگری که در عصب‌دهی زانو نقش دارد عصب اوبتوراتور است.

مواد و روش‌ها: در این مطالعه مداخله‌ای دوسوکور ۶۰ نفر از بیماران کاندید انجام جراحی الکتیو آرتروسکوپی زانو به طور تصادفی به ۲ گروه به تعداد مساوی تقسیم شدند. در یک گروه بلوک عصب فمورال و دیگری بلوک اوبتوراتور انجام شد. بیماران از لحاظ شدت درد با ابزار مقیاس دیداری درد و همچنین میزان رضایت‌مندی (بر اساس مقیاس عالی (۱)، خوب (۲)، متوسط (۳) و ناراضی (۴)) مورد ارزیابی قرار گرفتند.

یافته‌ها: درد در حال استراحت در تمام ساعات اندازه‌گیری شده به جز ساعت ۲۴ در بلوک فمورال کمتر از بلوک اوبتوراتور بود اما در ساعات ۰، ۳ و ۶ پس از انجام بلوک این اختلاف معنی‌دار بود (عدد P در ساعت ۰ = ۰/۰۴۸ و در ساعات ۳ و ۶ < ۰/۰۰۱ P). گروه فمورال در ساعت ۲۴ میزان رضایت‌مندی بیشتری را نسبت به گروه اوبتوراتور نشان دادند (مقدار P = ۰/۰۳۴).

نتیجه‌گیری: گروه تحت بلوک عصب فمورال میزان درد کمتر و رضایت‌مندی بیشتری را نسبت به بیماران گروه تحت بلوک اوبتوراتور داشتند هر چند میانگین مقیاس دیداری درد در تمام ساعات پس از بلوک در هر دو گروه میزان قابل قبولی برای بی‌دردی پس از عمل بود.

واژه‌های کلیدی: بلوک عصب، آرتروسکوپی، درد

مقدمه

می‌شود. بلوک اعصاب محیطی باعث کاهش هزینه‌های بیمارستانی می‌شود و همچنین بی‌دردی عالی بعد از جراحی ایجاد می‌کند که نتیجه آن مصرف کمتر اپیوئیدها و عوارض جانبی کمتر است^(۱). بلوک‌های مختلفی جهت کنترل درد پس از عمل نظیر بلوک عصب فمورال و شاخه‌های آن به کار گرفته شده است. همچنین بلوک

با توجه به درد بعد از عمل جراحی آرتروسکوپی تلاش‌هایی برای کاهش این درد صورت گرفته است. بدیهی است کاهش درد نقش زیادی در شروع زودرس حرکات بیمار و بازتوانی وی دارد^(۱-۶). معمولاً از داروهای مسکن و مخدرها برای کاهش درد بعد از عمل استفاده

نویسنده مسئول: حمیدرضا فیض، دانشیار بیهوشی، بیمارستان حضرت رسول اکرم (ص)، دانشگاه علوم پزشکی ایران

پست الکترونیک: hrfaiz@hotmail.com

روانی، پذیرش بیمار و نداشتن اعتیاد به مواد مخدر. تمامی مطالعه با کسب رضایت شخصی از بیماران صورت گرفته و جزییات مطالعه و عوارض برای بیماران شرح داده شد تا از روند درمان خود اطلاعات کافی داشته باشند. هیچ هزینه‌ای به بیماران تحمیل نشد. کد ثبت در پایگاه ثبت کارآزمایی بالینی IRCT2015042121878N1 می‌باشد. حجم نمونه هم با استفاده از فرمول زیر محاسبه شد:

$$N = 2(Z_{1-\alpha/2} + Z_{1-\beta})^2 / (\mu_1 - \mu_2 / sd)^2 + (Z_{1-\alpha/2})^2 / 4$$

بر اساس فرمول فوق و با فرض $\alpha = 0.05$ و $\beta = 0.2$ و بر اساس مطالعه شماره ۷ در هر گروه ۳۰ نفر تعیین می‌گردد. بیماران به صورت تصادفی به روش تصادفی‌سازی بلوکیدر ۲ گروه مساوی تقسیم شدند. بیمار از نوع بلوک انجام شده اطلاع ندارد. سپس تمامی بیماران تحت بیهوشی عمومی با تکنیک یکسان قرار گرفتند. قبل از بیدار شدن ۱ گرم آپوتل به بیماران تجویز شد.

سپس در ریکاوری بر حسب مورد تحت بلوک اوبتوراتور یا بلوک فمورال تحت هدایت سونوگرافی با دستگاه اولتراسوند سونو سایت اس نرو با استفاده از سوزن قابل دیدن با سونو ساخت شرکت ویگون فرانسه و با تزریق بوپیواکاین ساخت شرکت میلان فرانسه قرار گرفتند. جهت بلوک اوبتوراتور ابتدا پای بیمار از ناحیه ران در وضعیت ابداکت و اکسترنال روتاسیون قرار می‌گیرد. پس از آماده‌سازی محل بلوک، پروب سونوگرافی در قسمت مدیال شیار اینگوینال قرار می‌گیرد. پس از شناسایی عضله پکتینئوس، سر پروب ۴۰ تا ۵۰ درجه به سمت کرانیال می‌چرخد تا ساختمان هیپراکو در قسمت پوسترولترال پکتینئوس (لبه تحتانی راموس فوقانی پوبیس) رویت شود. سپس در فضای فاسیای بین دو عضله پکتینئوس و اکسترنال اوبتوراتور به صورت out of plan در فضای اینترفاسیال این دو عضله ۱۵ میلی‌لیتر بوپیواکاین ۰/۲ درصد تزریق شد^(۸).

جهت بلوک فمورال پس از آماده‌سازی ناحیه پروب سونوگرافی در محاذات لیگامان اینگوینال قرار می‌گیرد. لترال به شریان و زیر فاسیا ایلپاکا عصب فمورال قرار

عصب اوبتوراتور نیز جهت کنترل درد بعد از اعمال جراحی ران و زانو کاربرد داشته است.

بلوک عصب فمورال از تکنیک‌هایی است که انجام آن ساده است و برای اعمال جراحی قسمت قدامی ران و اداره درد بعد از اعمال جراحی فمور و زانو مناسب است. این بلوک در ایجاد بی‌دردی مناسب در حین و پس از اعمال جراحی بازسازی رباط صلیبی قدامی گاهی ناموفق است. شاید یکی از دلایل آن نیاز به بلوک عصب اوبتوراتور که عصب دهی زانو و تاندون عضله گراسیلیس را در داخل زانو انجام می‌دهد باشد. بنابراین توصیه شده است که بلوک کامل شامل اعصاب فمورال، فمورال سطحی خارجی و اوبتوراتور یا یک بلوک اضافه اوبتوراتور می‌تواند کیفیت بیهوشی را در طول عمل و همچنین بی‌دردی پس از عمل جراحی زانو را افزایش دهد^(۹).

همچنین از معایب بلوک عصب فمورال مجاورت با شریان فمورال است که احتمال تزریق داخل شریان یا آسیب به شریان را در پی دارد، همچنین از عوارض جانبی بلوک فمورال پیوند شریان فمورال می‌باشد. از موارد دیگر احتمال آسیب به عصب فمورال می‌باشد، آسیب آن باعث ناتوانی شدید حرکتی بیمار می‌شود و شاید به این دلیل روش بلوک اوبتوراتور بتواند جانشین خوبی برای بی‌دردی پس از اعمال جراحی زانو باشد. ما در این مطالعه مقایسه آن‌ها با هم پرداخته‌ایم.

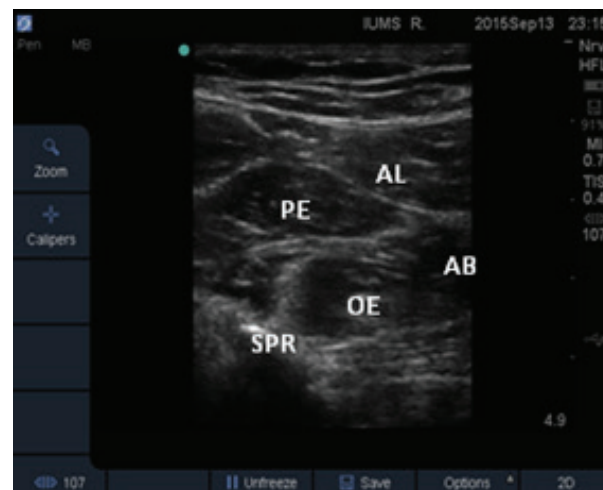
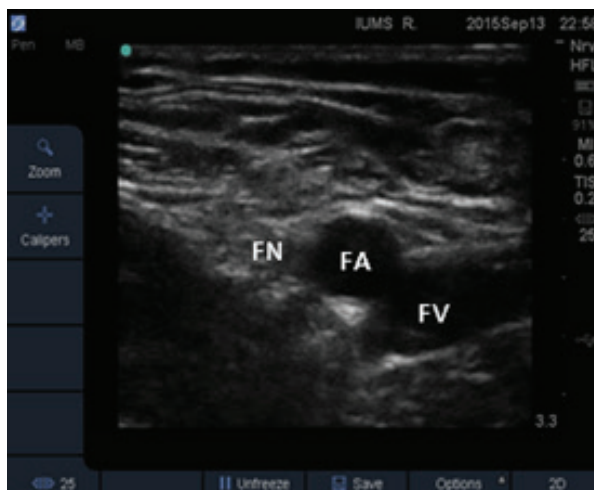
مواد و روش‌ها

در این مطالعه مداخله‌ای دوسوکور جمعیت هدف عبارتست از کلیه بیماران کاندید جراحی الکتیو آرتروسکوپی زانو جهت ترمیم رباط صلیبی قدامی مراجعه کننده به بیمارستان حضرت رسول اکرم (ص) در سال‌های ۹۴-۹۳ بر اساس معیارهای ورود شامل: سن ۱۸ تا ۵۰ سال، طبقه‌بندی انجمن بیهوشی امریکا ۱ و ۲، نداشتن اختلالات انعقادی، عدم وجود عفونت محل تزریق، نبود اختلالات عصبی در پای محل عمل، حساسیت نداشتن به بی‌حسی موضعی، شاخص توده بدنی کمتر از ۳۵، نداشتن اختلالات

محاسبه شد. انفوزیون پایه برای بیمار قرار داده نشد تا فقط درخواستها ثبت و اندازه‌گیری شود. بعد از انجام بلوک، بیمار در ساعت‌های ۰ یعنی در ریکاوری قبل و پس از انجام بلوک، ۳، ۶ و ۱۲ و ۲۴ ساعت بعد از آن از لحاظ شدت درد با ابزار مقیاس دیداری درد و همچنین میزان رضایت‌مندی در ساعت ۲۴ [بر اساس مقیاس عالی^(۱)، خوب^(۲)، متوسط^(۳) و ناراضی^(۴)] توسط فرد ثالث که از نحوه بلوک انجام شده برای بیمار اطلاعی ندارد، ارزیابی می‌شود. آنالیز داده‌ها با استفاده از نرم‌افزار آماری SPSS نسخه ۲۰ انجام گرفت.

دارد. سوزن به صورت in-plane از سمت خارج شریان وارد شده و به سمت عصب فمورال هدایت می‌شود. تزریق به صورت پری‌نورال با ۱۵ میلی‌لیتر بومی‌واکاین ۰/۲ درصد انجام شد.

بعد از آن جهت یکسان‌سازی وضعیت کنترل درد در هر دو گروه، پمپ کنترل درد (دیژی‌تال‌فوز با برنامه‌ریزی) با دوز ۲ گرم آپوتل و ۵۰۰ میکروگرم فنتانیل که به حجم ۵۰ میلی‌لیتر رسیده است به صورت بولوس به میزان ۱ میلی‌لیتر با فواصل زمانی قابل تزریق هر ۱۵ دقیقه قرار داده شد که در صورت بروز درد به صورت بولوس توسط بیمار تجویز می‌شد و زمان مسکن ابتدایی و دوز کلی



شکل ۱. نمای سونوگرافی عصب فمورال (سمت چپ) و اوبتوراتور (سمت راست). FN عصب فمورال، FA شریان فمورال، FV ورید فمورال. AL عضله اداکتور لونگوس، AB عضله اداکتور برویس، OE عضله اوبتوراتور خارجی، PE عضله پکتینوس، SPR راموس فوقانی پوبیس.

ساعت بعد از بلوک ($P < 0.001$) در گروه ایتوراتور نسبت به فمورال بیشتر بود. (جدول ۱ و ۲). میانگین رتبه درد با فلکسیون ۳۰ درجه زانو در ساعت ۲۴ بین دو گروه ایتوراتور و فمورال اختلاف معناداری نداشت ($P = 0.172$). همچنین روند تغییرات درد در هر دو گروه فمورال و ایتوراتور بدین صورت بود که در ابتدا کاهش و سپس بعد از ۲۴ ساعت دوباره افزایش داشت که این مطلب بیانگر تغییرات درد در

یافته‌ها

در این مطالعه اختلاف معناداری بین میانگین متغیرهای سن، جنس، قد، وزن و چاقی در دو گروه فمورال و ایتوراتور دیده نشد. در مطالعه حاضر، برای میانگین رتبه درد بین گروه‌ها و در زمان‌های مختلف اختلاف معناداری دیده شد. میانگین رتبه درد در زمان صفر پس از انجام بلوک ($P = 0.048$)، ۳ ساعت بعد از بلوک ($P < 0.001$) و ۶

طول زمان می‌باشد ($P < 0/001$). رضایت‌مندی ۲۴ ساعت بعد از عمل در بیماران گروه فمورال ($1/47 \pm 0/629$) (P=0/034) کمی بیشتر از بیماران گروه اوبتوراتور ($1/83 \pm 0/699$) بود.

جدول ۱. میزان درد بر اساس مقیاس دیداری درد در زمان‌های مختلف به تفکیک دو گروه اوبتوراتور و فمورال

عدد پی	گروه فمورال		گروه اوبتوراتور		زمان
	میانگین (انحراف معیار)	میانگین (انحراف معیار)	میانگین (انحراف معیار)	میانگین (انحراف معیار)	
0/622	6/00 (5/00-6/00)	5/63 (0/73)	5/00 (6/00-5/00)	5/50 (0/80)	در بدو ورود به ریکاوری
0/048	3/00 (4/00-3/00)	3/50 (0/57)	4/00 (4/00-3/00)	3/77 (0/50)	در ریکاوری ساعت ۰
<0/001	2/00 (2/00-1/00)	1/60 (0/49)	3/00 (3/00-2/00)	2/57 (0/50)	۳ ساعت پس از بلوک
<0/001	2/00 (2/00-1/00)	1/60 (0/49)	3/00 (3/00-2/00)	2/53 (0/50)	۶ ساعت پس از بلوک
0/160	2/00 (2/25-1/00)	1/97 (0/71)	2/00 (2/25-2/00)	2/20 (0/48)	۱۲ ساعت پس از بلوک
0/499	3/00 (3/00-3/00)	3/03 (0/61)	3/00 (3/00-3/00)	2/93 (0/52)	۲۴ ساعت پس از بلوک

جدول ۲. دریافت مسکن اضافه به تفکیک دو گروه اوبتوراتور و فمورال

عدد پی	گروه فمورال	گروه اوبتوراتور	متغیر	
			میانگین (انحراف معیار)	زمان تجویز اولین دوز داروی آنالژژیک (ساعت)
0/077	2/70 (4/59)	1/90 (1/24)	میانگین (انحراف معیار)	میزان کلی داروی آنالژژیک مصرفی (میلیلیتر در ساعت)
	24-0	3-0	حداقل-حداکثر	
0/604	1/22 (0/36)	1/67 (0/30)	میانگین (انحراف معیار)	میزان کلی داروی آنالژژیک مصرفی (میلیلیتر در ساعت)
	1/83-0/04	2/08-1/16	حداقل-حداکثر	

شد. لیو همکاران نشان دادند که استفاده از بلوک فمورال در بی‌دردی پساز جراحی زانو موثرتر از روش‌مپ کنترل دردمی‌باشد و بیماران درد کمتری را در حال استراحت و حرکت دارند^(۹). در مطالعه کارداشو همکاران در سال ۲۰۰۷ در کانادا پس از عمل تعویض مفصل زانو بلوک فمورال با درد کمتری در حالت استراحت و در حرکت در مقایسه با گروه اوبتوراتور بود. در مورد مصرف مخدرها، عملکرد و عوارض تفاوت معنی‌داری در بین گروه‌ها دیده نشد^(۱۰). در متآنالیز پلنمره درد در سه گروه شامل تزریق منفرد

بحث

مطالعات اندکی برای مقایسه بین این دو بلوک صورت گرفته است و در اکثر این موارد بلوک اوبتوراتور همراه با سایر بلوک‌ها برای بی‌دردی زانو استفاده شده است. همانطور که بیان شد در مطالعه ما نمره درد بر اساس مقیاس دیداری درد در ساعات ۰، ۳ و ۶ پس از انجام بلوک در گروه تحت بلوک عصب فمورال به‌طور معنی‌داری کمتر از گروه بلوک اوبتوراتور بود و این فرضیه را که بلوک اوبتوراتور بی‌دردی مشابه بلوک فمورال ایجاد می‌کند، رد

بلوک فمورال به طور معناداری بیشتر بود همچنین مصرف مسکن وریدی کمتر و رضایت‌مندی بیشتری با بلوک فمورال بود^(۱۴). در پژوهش دیگری که توسط پابلو اسکودو و همکاران بر روی بیماران آرتروسکوپی بازسازی رباط صلیبی قدامی زانو بلوک عصب اوبتوراتور در همراهی با بلوک فمورال و سیاتیک جهت بی‌دردی حین عمل استفاده شد، نیاز به استفاده از آنالژیک وریدی کمی (۱۴٪ بیماران) وجود داشت و هیچ موردی نیاز به انجام بی‌هوشی عمومی پیدا نکرد^(۱۵). از جمله محدودیت‌های مطالعه ما می‌توان به عدم ثبت مقدار داروی مصرفی در زمان‌های مختلف در ۲۴ ساعت اول، عدم بررسی مدت زمان بی‌حسی و بی‌حرکتی عضلات اداکتور و چهار سر اشاره کرد. همچنین پیشنهاد میشود مطالعات بیشتر با حجم نمونه بالاتر در آینده انجام شود.

نتیجه‌گیری

این مطالعه نشان داد که بیماران گروه تحت بلوک عصب فمورال میزان درد کمتر و رضایت‌مندی بیشتری را نسبت به بیماران گروه تحت بلوک اوبتوراتور داشتند. هرچند میزان درد در ساعات ۳، ۰ و ۶ پس از انجام بلوک به‌طور مشخصی در گروه فمورال کمتر از اوبتوراتور بود، میانگین مقیاس دیداری درد در تمام ساعات پس از بلوک اوبتوراتور میزان قابل قبولی برای بی‌دردی پس از عمل بود. بنابراین بلوک اوبتوراتور می‌تواند به عنوان روش بی‌دردی در بیمارانی که جراحی آرتروسکوپی زانومی شوند مورد استفاده قرار گیرد.

بلوک عصب فمورال با گروهی که علاوه بر تزریق منفرد بلوک فمورال، بلوک سیاتیک انجام شده بود و گروه سوم بلوک با تزریق مداوم فمورال مشابه بود. میزان مصرف مورفین در هر سه گروه مشابه بود. همچنین بلوک عصب فمورال چه بصورت تزریق مداوم چه تزریق یکبارهمراه با پمپ مسکن وریدی برای بیمارانی که تحت جراحی آرتروپلاستی مفصل زانو قرار می‌گیرند بهتر از مسکن وریدی به روش پمپ کنترل درد به تنهایی جهت تسکین درد پس از عمل می‌باشد. بلوک عصب فمورال باعث کاهش مصرف مورفین در ۲۴ ساعت اول پس از عمل و همچنین ۴۸ ساعت اول نسبت به گروهی که فقط پمپ کنترل درد داشتند شد^(۱۱).

در پژوهش امر سعید و کریم یوسف در سال ۲۰۱۵ بلوک کمپارتمان پسواس با بلوک عصب فمورال جهت بی‌دردی پس از جراحی تعویض مفصل زانو مورد مقایسه قرار گرفت، در هر دو گروه مقیاس رتبه بندی عددی درد مشابه در ۲۴ ساعت اول پس از جراحی داشتند و میزان نیاز به مخدر وریدی که در صورت درد در دو گروه مورد استفاده قرار گرفته بود تفاوتی نداشت^(۱۲). در مطالعه ماریا سیموفوریدو و همکارانش در سال ۲۰۱۳ بر بیماران ترمیم رباط صلیبی قدامی برای بی‌دردی حین عمل بیماران بلوک سیاتیک، فمورال و اوبتوراتور صورت گرفت، نیاز به استفاده از آنالژیک وریدی کمی وجود داشت و فقط یک نفر نیز به علت درد نیاز به بیهوشی عمومی پیدا کرد^(۱۳). در مطالعه ساکوراو همکاران در سال ۲۰۱۰ در ژاپن بیماران جراحی بازسازی رباط صلیبی قدامی زانو بر سه گروه تقسیم شدند. در گروه دوم که علاوه بر بلوک عصب فمورال، عصب فمورال سطحی جانبی و عصب سیاتیک یک بلوک اضافه عصب اوبتوراتور صورت گرفت به طور مشخصی نیاز به فنتانیل وریدی کمتری در طول جراحی نسبت به گروه بدون بلوک اوبتوراتور داشتند^(۱۴). در مطالعه رحیم زاده و همکاران بلوک عصب فمورال در شیپار اینگوینال با بلوک عصب اداکتور جهت درد پس از عمل آرتروسکوپی زانو مقایسه شد که کارایی

References

- Singelyn F.J, Ferrant T, Malisse M.F, Joris D. Effects of intravenous patient-controlled analgesia with morphine, continuous epidural analgesia, and continuous femoral nerve sheath block on rehabilitation after unilateral total-hip arthroplasty. *Anesth Pain Med.* 2005; 30(5): 452-7.
- Duarte V.M, Fallis WM, Slonowsky D, Kwarteng K, Yeung C.K. Effectiveness of femoral nerve blockade for pain control after total knee arthroplasty. *J Perianesth Nurs.* 2006; 21(5): 311-6.
- Jæger P, Nielsen Z.J, Henningsen M.H, Hilsted K.L, Mathiesen O, Dahl JB. Adductor canal block versus femoral nerve block and quadriceps strength: A randomized, double-blind, placebo-controlled, crossover study in healthy volunteers. *Anesthesiology.* 2012; 118(2); 409-15
- Manickam B, Perlas A, Duggan E, Brull R, Chan VW, Ramlogan R. Feasibility and efficacy of ultrasound-guided block of the saphenous nerve in the adductor canal. *Reg Anesth Pain Med.* 2009; 34(6): 578-80.
- Moghtadaei M, Farahini H, Faiz H, Mokarami F, Safari S. Pain management for total knee arthroplasty: Single-injection femoral nerve block versus local infiltration analgesia. *Iran Red Cres Med J.* 2014; 16(1): e13247.
- Rahimzadeh P, Feiz H, Ziyaeifard M, Niknam K. Effectiveness of adding ketamine to ropivacaine infusion via femoral nerve catheter after knee anterior cruciate ligament repair. *J Res Med Sci.* 2013; 18(8): 632–636.
- Sakura S, Hara K, Ota J, Tadenuma S. Ultrasound-guided peripheral nerve blocks for anterior cruciate ligament reconstruction: Effect of obturator nerve block during and after surgery. *J Anesth* 2010; 24:411–417.
- Taha A.M. Ultrasound-Guided Obturator Nerve Block: A Proximal Interfascial Technique. *Anesth Analg* 2012;114:236–9
- Lee R.M, Lim T.J.B, Liang Chua N.H. Postoperative pain control for total knee arthroplasty: Continuous femoral nerve block versus intravenous patient controlled analgesia. *Anesth Pain* 2012; 1(4):239-242.
- Kardash K, Hickey D, Tessler M.J, Payne S, Zukor D, Velly A. M. Obturator versus femoral nerve block for analgesia after total knee arthroplasty. *Anesth Analg* 2007; 105(3): 853-858.
- Paul J.E, Arya A, Hurlburt L, Cheng J, Thabane L, et al. Femoral nerve block improves analgesia outcomes after total knee arthroplasty a meta-analysis of randomized controlled trial *Anesthesiology.* 2010; 113: 1144-62.
- Sayed M.A, Yousef K. Continuous femoral nerve against psoas compartment block for analgesia in total knee arthroplasty. *Ain-Shams Journal of Anaesthesiology.* 2015; 8 (2): 200-205.
- Simeoforidou M, Bareka M, Basdekis G, Tsiaka K, Chantzi E, Vretzakis G. Peripheral nerve blockade as an exclusive approach to obturator nerve block in anterior cruciate ligament reconstructive surgery. *Korean J Anesth* 2013; 65(5): 410–417.
- Rahimzadeh P, Imani F, Feiz H, Khaladbarin A, Abbasi A. [Interventional study of ultrasound-guided femoral nerve block in adductor canal and comparison with the classical method in relieving pain after elective knee surgery (Persian)]. *JAP* 2015;6(1):1-8.
- Escovedo H.P, Conceição D.B, Pavei P, Knaesel J.A. Ultrasound-guided obturator nerve block: A preliminary report of a case series. *Reg Anesth Pain Med* 2007; 32(3): 221–226.

Comparison between obturator nerve block and femoral nerve block to relieve pain after elective arthroscopic ACL reconstruction of knee

Seyed Hamid Reza Faiz^{1*}, PoupakRahimzadeh², Farnad Imani³, Mahmood Reza Alebuyeh³, Zahra Esfandiari⁴

1. Seyed Hamid Reza Faiz, Associate Professor, Department of Anesthesiology and Critical Care, Iran University of Medical Sciences, Tehran
2. PoupakRahimzadeh, Associate Professor, pain fellowship, Department of Anesthesiology and Critical Care, Iran University of Medical Sciences, Tehran
3. Farnad Imani, Professor of Anesthesiology, pain fellowship, Department of Anesthesiology and Critical Care, Iran University of Medical Sciences, Tehran
4. Zahra Esfandiari, Resident of Anesthesiology, Department of Anesthesiology and Critical Care, Iran University of Medical Sciences, Tehran

ABSTRACT

Aims and background: Femoral nerve block is the common method for controlling pain after knee surgery, but it is not the only knee supplying nerve; therefore its block does not always provide successful pain relief. Another innervation source of the knee is the obturator nerve.

Methods and Materials: In this double-blind study, 60 patients, undergoing elective arthroscopic knee surgery, were randomly divided into 2 groups: the femoral nerve block group and obturator nerve block group. After the block patients were evaluated for pain with visual analogue score (VAS). Also satisfaction scale was inquired as: excellent (1), good (2) moderate (3) and dissatisfied (4). Finally data was analyzed with SPSS 20 software.

Findings: Pain measured at rest in the femoral block group showed less score than the obturator group at every hour except after 24 hours. Also at 0, 3 and 6 hours after the block this difference was statistically significant (at time 0, P value = 0.048 and after 3 and 6 hours $p < 0.001$). The Femoral block group in 24 showed better satisfaction score than the other group after 24 hours (P value = 0.034).

Conclusion: The study showed that patients undergoing femoral nerve block have less pain and greater satisfaction score compared with patients who were under obturator block. However, VAS in both groups was in an acceptable level of analgesia after surgery.

Key words: nerve block, arthroscopy, pain

► Please cite this paper as:

Faiz S, Rahimzadeh P, Imani F, Alebuyeh M-R, Esfandiari Z. [Comparison between obturator nerve block and femoral nerve block to relieve pain after elective arthroscopic ACL reconstruction of knee (persian)]. *J anesthes pain* 2016;6(4):68-74.

Corresponding Author: Seyed Hamid Reza Faiz, Associate professor, Department of Anesthesiology and Critical Care, junction of Shahid Hemmat & Shahid Chamran, Tehran, Iran

Email: hrfaiz@hotmail.com