



مورد نگاری

بروز ائوزینوفیلیک گرانولوماتوزیس با پلی آنژییت با اولسراسیون کولون و سیر پیشرونده با درگیری مولتی ارگان

تاریخ دریافت: ۹۴/۴/۱۶ - تاریخ پذیرش: ۹۴/۶/۱۲

خلاصه

مقدمه

در این گزارش بیماری با ائوزینوفیلیک گرانولوماتوزیا پلی آنژییت که قبلا با نام سندرم چرچ استراوس شناخته می شد معرفی می شود که با درد شکم و اولسراسیون کولون و نارسایی قلبی و سیری پیشرونده در عرض دو هفته بروز نمود.

معرفی بیمار

خانم ۲۱ ساله با سابقه رینیت آلرژیک و آسم خفیف با درد شدید شکمی و تهوع و استفراغ بستری شد. آزمایشات حاکی از لکوسیتوز شدید و ائوزینوفیلی و کولونوسکوپی حاکی از اولسراسیون وسیع در رکتوم و سیگموئید بود. در سیر بستری بیمار دچار نارسایی شدید قلبی به همراه ادم ریه و افتادگی میج دست گردید و بر اساس شواهد بالینی و یافته های هیستولوژی تشخیص سندرم چرچ استراوس گذاشته شد و درمان انجام شد.

نتیجه گیری

این بیمار با تظاهر نادری از سندرم چرچ استراوس رابروز نمود را با شناخت بهتر این سندرم و علائم آن می توان به درمان مناسب و به موقع بیماران پرداخت.

کلمات کلیدی: ائوزینوفیلیک گرانولوماتوزیس با پلی آنژییت، اولسراسیون کولون، نارسایی قلب

پی نوشت: این مقاله با حمایت مالی دانشگاه علوم پزشکی مشهد می باشد و تضاد منافی وجود ندارد.

^۱ سیده زهرا میر فیضی
^۲ آریتا گنجی
^۳ هومن مظفری
^۴ سکینه عموئیان
^۵ مهدی لباف
^۶ لادن گشایشی*

۱- استادیار روماتولوژی، مرکز تحقیقات بیماریهای روماتیسمی، دانشکده پزشکی، دانشگاه علوم پزشکی مشهد، مشهد، ایران
 ۲،۳،۶- استادیار گوارش و کبد بالغین، دانشکده پزشکی، دانشگاه علوم پزشکی مشهد، مشهد، ایران
 ۴- استادیار متخصص پاتولوژی، دانشکده پزشکی، مشهد، ایران

۴- دانشیار متخصص پاتولوژی، دانشکده پزشکی، دانشگاه علوم پزشکی مشهد، مشهد، ایران

۵- دانشجو پزشکی، دانشکده پزشکی، دانشگاه علوم پزشکی مشهد، مشهد، ایران

*مشهد- بیمارستان امام رضا (ع)- دفتر گروه داخلی، مشهد، ایران
 تلفن: ۹۸-۵۱-۳۸۵۹۸۸۱۸
 email: Goshayeshi L@mums.ac.ir

مقدمه

سندرم چرچ استراس (CSS¹) یا ائوزینوفیلیک گرانولوماتوز با پلی آنژیت (EPGA²) بیماری نادر و ایدیوپاتیکی می باشد که با واسکولیت سیسنمیک نکروزانت شناخته می شود که اغلب در بیماران با سابقه آسم و رینیت آلرژیک و ائوزینوفیلی بافتی رخ می دهد. (1). مهمترین تظاهرات بالینی در هنگام بروز شامل آسم (۹۱/۱٪) کاهش وزن (۴۹/۳٪) مونونوریت مولتی پلکس (۴۶٪) و سینوزیت (۴۱/۸٪) و انقیلترای ریه (۳۸/۶٪) است. (۲).

تظاهرات گوارشی در این سندرم شایع بوده و در حدود ۳۱-۴۵٪ بیماران گزارش شده است. درد شکم شایع ترین علامت و سپس اسهال و خونریزی گوارشی می باشد (۳). ولی درگیری کولون در این سندرم نادر است. بیماران با درگیری گوارشی از مرگ و میر بالاتر و از پروگنوزیس بدتر برخوردار می باشند (۴) موارد نادری از بیماران مبتلا به سندرم چرچ استراس گزارش شده اند که شکایت اصلی بیمار تظاهرات گوارشی و اولسره های کولون است و معمولاً پروگنوز خوبی نداشته است و با پرفوراسیون کولون بروز کرده اند (۵-۶) همان طور که اشاره شد ایجاد اولسر در سیستم گوارشی تظاهر بسیار نادری است و اغلب در لاپاروتومی و اتوپسی تشخیص داده می شود (۷).

در این گزارش بیماری مبتلا به سندرم چرچ استراس معرفی می شود که علائم بیمار با درگیری گوارشی به صورت درد شکمی و اولسره های متعدد کولون شروع شده و بیماری سیری پیشرونده با ابتلا شدید قلبی و عصبی داشت. تشخیص زودرس و درمان مناسب منجر به درمان موفقیت آمیز بیمار شد.

معرفی بیمار

خانم ۲۱ ساله اهل و ساکن گنبد و نژاد ترکمن با شکایت درد شدید شکمی از چند روز قبل در بخش اورژانس جراحی بیمارستان امام رضا بستری شد. بیمار درد شکمی مداوم در ناحیه هیپوگاستر به همراه تهوع و استفراغ از سه روز قبل بدون سایر علائم گوارشی مثل اسهال و یا یبوست داشت. بیمار سابقه رینیت آلرژیک و آسم خفیف تحت درمان با سالبوتامول از دو سال قبل

ذکر می کرد و سابقه دیابت و فشار خون و بیماری کرونر نداشت. در معاینه بالینی علائم حیاتی طبیعی بود. ضربان قلب: ۱۰۰ و تعداد تنفس ۲۴ بار در دقیقه و فشار خون ۸۰/۱۱۰ میلی متر جیوه بود و درجه حرارت ۳۷/۵ بود و در معاینه شکم به جز مختصر تندرns در ناحیه هیپوگاستر و پری امبلیکال بدون ریباند و گاردینگ نکته قابل توجهی نداشت. راش و لنفادنوپاتی نداشت و معاینه عصبی و سمع قلب و ریه در بدو ورود طبیعی بود. آزمایشات هموگلوبولین ۱۱,۷ gm/dl و شمارش لکوسیت خون ۱۸۵۰۰ سلول/mm (نوتروفیل ۳۴٪ و لنفوسیت ۲۴٪ ائوزینوفیل ۳۲٪) بود و ESR: ---۳۵. مقدار مطلق ائوزینوفیل ۶۰۰ سلول در mm بود. در سونوگرافی شکم انجام شده مایع آزاد داخل پریتون گزارش شد با شک به پریتونیت با توجه به درد شدید شکمی علی رغم معاینه نرمال با شک به ایسکمی مزاتریک بیمار تحت لاپاروتومی قرار گرفت ولی هیچ یافته پاتولوژیکی مشاهده نشد ولی بیمار بعد عمل جراحی کماکان از درد شکم شاکی بود و در روز بعد بیمار دچار درد در ناحیه هیپوگاستر و اسهال آبکی و تهوع و استفراغ گردید، این بار نیز بیمار تب نداشت علائم حیاتی نرمال بود و در آزمایش خون لکوسیت خون ۲۳۰۰۰ سلول/mm (نوتروفیل ۳۵٪ و لنفوسیت ۲۳٪ ائوزینوفیل ۴۰٪) بود و هموگلوبولین ۱۰ gr/dl و پلاکت ۲۳۰۰۰ بود ESR: 47mm/h. مقدار مطلق ائوزینوفیل ۹۲۰ سلول در mm بود (جدول ۱).

جدول ۱- آزمایشات بیمار در بدو بستری

آزمایشات خون	
۲۳۰۰۰	گلبول سفید (WBC)
۴۰٪	ائوزینوفیل (درصد)
۱۱.۷	هموگلوبولین (gr/dl)
۲۳۰۰۰۰	پلاکت
۱	کراتینین (mg/dl)
۴۷	سدیمانتاسیون ESR (mm/h)

¹ Churg Strauss Syndrome

² Eosinophilic Granulomatosis with Polyangiitis

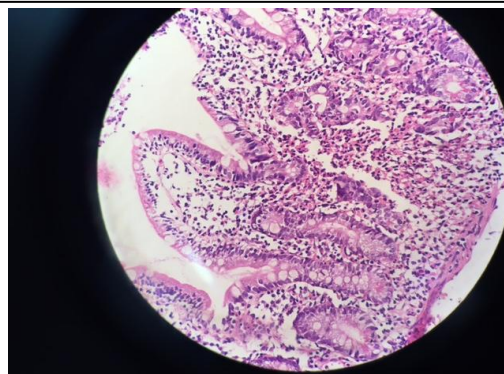
با توجه به ائوزینوفیلی بیمار مشورت داخلی درخواست شده و منتقل بخش گوارش گردید در بررسی انجام شده عکس قفسه سینه نرمال بود و اسمیر مدفوع از نظر انگل و تخم انگل از قبیل فاسیولا هپاتیکا و آسکاریس و توکسوکارا منفی بود.

آندوسکوپی فوقانی برای بیمار انجام شد مخاط در مری و معده و دئودنوم نمای طبیعی داشت ولی چند آروزویون در دئودنوم مشاهده شد که در پاتولوژی بیوپسی دئودنوم مطرح کننده دئودنیت ائوزینوفیلیک با آتروفی ویلوس و تجمع ائوزینوفیل داشت (عکس شماره ۱).- با توجه به شرح حال اسهال آنتی بادی ضد گلیادین برای بررسی سلیاک نیز منفی بود.

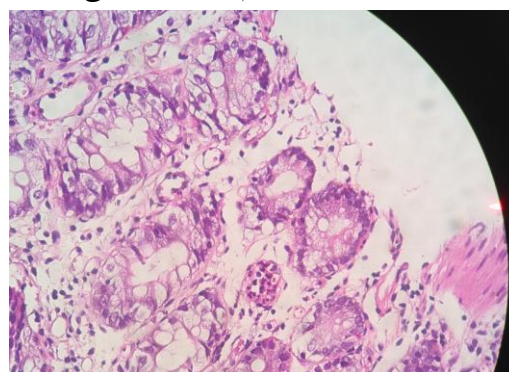
بعد از یک هفته از بررسی بیمار دچار اسهال خونی شد در کولونوسکوپی اولسره‌های نکروتیک متعدد در رکتوم و سیگموئید و کولون نزولی مشاهده شد و در بیوپسی کولون انفیلترای برجسته ائوزینوفیل از مخاط تا زیر مخاط با تشکیل آبه ائوزینوفیلیک و واسکولیت بود (عکس شماره ۲ و ۳).

در حین انجام بررسی های تشخیصی در روز ۱۰ بعد از بستری، بیمار دچار افتادگی مچ دست راست گردید با توجه به این علامت جدید و شک به موارد واسکولیتی مشاوره روماتولوژی درخواست شد. نوار عصب-عضله حاکی از مونونوریت مولتی پلکس بود P-ANCA منفی بود.

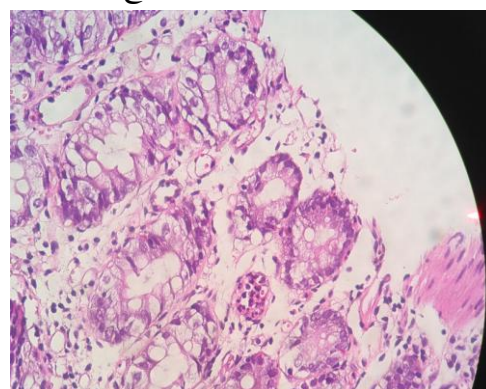
با توجه به درگیری عصبی و شواهد ائوزینوفیلی خون محیطی و درگیری واسکولیت روده بزرگ سندرم چرچ استراوس مورد ظن قرار گرفت. در روز بعد بیمار دچار تنگی نفس شدید گردید و در معاینه رال ریوی دو طرفه سمع شد. در گرافی ریوی شواهد ادم ریوی مشاهده شد و اکوکاردیوگرافی انجام شده اجکشن فراکشن قلب حدود ۱۵-۱۰٪ بود و نارسایی دیاستولیک قلبی و طرح رسترتکیو مشاهده شد. با توجه به درگیری چند ارگان، و کامل شدن کرایتریای بالینی چرچ استراوس برای بیمار پالس متیل پردنیزولون یک گرم روزانه تا سه روز و سیکلوفسمامیدو شروع شد و سپس بر روی درمان نگهدارنده با آزاتیوپورین و پردنیزولون قرار گرفت. نارسایی قلبی بیمار بهبود یافت و درد شکمی کاهش یافت و بیمار از بیمارستان با درمان مرخص شد



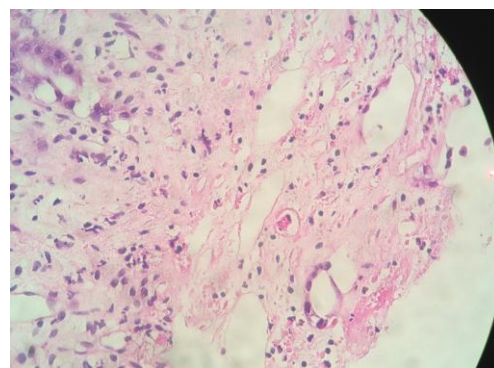
شکل ۱- مخاط دئودنوم-انفیلترای وسیع ائوزینوفیل



شکل ۲- مخاط کولون-انفیلترای وسیع ائوزینوفیل و لنفونوکلر



شکل ۳- مخاط کولون-واسکولیت کاپیلاری سطحی



شکل ۴- مخاط کولون-میکرو ترومبوس کاپیلاری با آروزویون

گاستروانتریت اثوزینوفیلیک ذکر شده است و اغلب عنوان می شود که مخاط سالم است ولی موارد نادری از اولسر های متعدد روده و کولون گزارش شده است که اغلب بعد از پرفوراسیون و لاپاروتومی تشخیص داده شده اند (۱۳). ولی مورد این بیمار اولین بار با اولسر های متعدد در سرتاسر کولون شروع بیماری بود و سپس سیر پیشرونده درگیری سایر ارگانها را به دنبال داشت. در دو مورد تظاهر سندرم چرچ استراس با پرفوراسیون روده باریک و اولسر های متعدد کولون به عنوان اولین علامت گزارش شده است (۵، ۶). در مورد مشابه در مرد ۴۰ ساله ژاپنی اولسر های متعدد کولون به عنوان اولین علامت این سندرم بروز کرد (۱۳). مورد دیگر خانم ۲۱ ساله با درد شکم و اوزیون کولون بود که در سیر بیماری دچار کله سیستیت و آبسه کبدی گردید (۱۴).

درگیری قلبی در سندرم چرچ استراس در ۲۷-۶۰٪ اغلب رخ می دهد و درگیری قلبی هم می تواند بسیار خفیف باشد و یا همراه با درگیری شدید قلبی باشد و باعث عوارض و مرگ و میر قابل توجه می شود (۱۲، ۱۵). درگیری قلبی به صورت پریکاردیت حاد و یا کنستریکتیو و یا میکوکاردیت و نارسایی قلبی شدید و کاردیومیوپاتی و یا آریتمی قلبی می تواند باشد (۱۶). در اثر ایسکمی ناشی از واسکولیت عروق کوچک میکوکارد و شریان کرونر و انفیلترای اثوزینوفیل رخ می دهد (۱۷). در بیماران مبتلا به درگیری قلبی در اثر EGPA مرگ و میر تا ۵۰٪ گزارش شده است (۱۲) و درمان سریع با ایمونوساپرسیو در بیمار با بیماری قلبی شدید برای درمان و برگشت عملکرد قلبی لازم و ضروری می باشد (۱۲). در بیمار گزارش شده هیچگونه سابقه بیماری قلبی وجود نداشت و به طور ناگهانی در سیر بیماری دچار نارسایی قلبی شدید و ادم ریوی شد و در اکوکاردیوگرافی دچار کاردیومیوپاتی رستریکتیو و اجکشن فراکشن حدود ۱۵٪ دیده شد و با درمان سریع و به موقع بیمار بهبود یافت.

نوع درگیری عصبی در این سندرم به صورت مونونوریت مولتی پلکس و پلی نوروپاتی متقارن و غیر متقارن می باشد (۱۸، ۱۹). در بیمار ما نوع فولمینانت مونونوریت مولتی پلکس به صورت افتادگی مچ دست راست رخ داد.

در ویزیت دو ماه بعد به طور کامل بهبود یافته بود. و در طول سه سال فالوآپ عود بیماری گزارش نشد.

بحث

در سال ۱۹۵۱ چرچ و استراس سندرمی نادر را با تظاهرات آسم شدید و تب و اثوزینوفیلی و درگیری عروقی شرح دادند (۲). این سندرم واسکولیت نکروزانت است که عروق کوچک و متوسط را درگیر می کند بیمار معمولاً سه فاز دارد فاز آسم و سینوزیت و رینیت آلرژیک سپس فاز اثوزینوفیلیک که معمولاً انفیلترای اثوزینوفیل بافتها بدون نکروز است که ممکن است به صورت انفیلترای یا ندول ریه و یا گاستروانتریت خودش را نشان دهد. و مرحله سوم فاز واسکولیتی می باشد که معمولاً بیماران در این فاز تشخیص داده می شوند (۱). سن متوسط بروز بیماری ۳۸-۵۲ سال می باشد. این سندرم نادر است و از بروز بسیار پایینی برخوردار است (۸).

شش کرایتری بر اساس کرایتریای ACR برای تشخیص سندرم چرچ استراس وجود دارد که شامل آسم برونکیال و اثوزینوفیلی بیشتر از ۱۰٪ و نوروپاتی و انفیلترای ریوی اختلال سینوس پاراناژال و بیوپسی نشان دهنده روق خونی با انفیلترای اثوزینوفیل خارج عروق است. و بیمار باید حداقل ۴ تا ۶ کرایتری داشته باشد و این اکرایتری از حساسیت ۸۷٪ و اختصاصیت ۹۹٪ را دارا است (۹). این بیمار علائم آسم و سینوزیت و اثوزینوفیلی و نوروپاتی و همچنین درگیری وسیع سیستم گوارشی و قلبی را دارا بود و تشخیص سندرم چرچ استراس گذاشته شد.

این سندرم اغلب با تظاهرات پوستی و ریوی تظاهر پیدا می کند ولی موارد نادری از بروز به عنوان علامت اولیه با میوزیت گسترده و درگیری عصبی و گوارشی گزارش شده است (۱۰، ۱۱). مواردی نیز با بروز نارسایی قلبی حاد به تشخیص رسیده اند و این سندرم از تظاهرات نادری از جمله هماتوم ساب کپسولر کبدی و یا خونریزی ارگانهای مختلف برخوردار بوده است (۷، ۱۲).

با وجودی که علائم گوارشی در سندرم چرچ استراس اغلب مشاهده می شود ولی توصیف کمی در مورد ضایعات سیستم گوارش وجود دارد. درگیری گوارشی اغلب به صورت

با تظاهرات گوارشی به صورت درد شکم و اسهال و اولسراسیون کولون برای اولین بار بروز کند و سیر سریع پیشرونده با درگیری مولتی ارگان داشته باشد و از این رو حائز اهمیت است، با شناخت علائم، این سندرم در مراحل اولیه قبل از ایجاد بیماری مولتی سیستم شدید این سندرم به خصوص در فرد با درد شکم وائوزینوفیلی خون محیطی در تشخیص افتراقی قرار بگیرد.

تشکر و قدردانی

از اساتید جراحی و پرسنل بخش گوارش و بیمار تشکر می شود.

ترکیب استروئید با دوز بالا و سیکلوفسفامید هنوز استاندارد طلایی درمان موارد شدید بیماری می باشد ولی استفاده از عوامل بیولوژیک مثل ریتوکسیمب یا مپولیزومب آلترناتیو درمان در این موارد می باشند (۱) با توجه به شدت درگیری چند ارگان و سیر فولمینانت بیمار ما شدید در نظر گرفته شد و سریعاً درمان ترکیبی کورتون و سیکلوفسفامید شروع شد، تنگی نفس بیمار بهبود یافت و بیمار بر روی درمان نگهدارنده پردنیزولون و آزاتیوپورین قرار گرفت.

نتیجه گیری

سندرم چرچ استراس یک واسکولیت نادر است که ممکن است

References:

- Greco A, Rizzo MI, De Virgilio A, Gallo A, Fusconi M, Ruoppolo G, et al. Churg-Strauss syndrome. *Autoimmun Rev* 2015 Apr;14(4):341-348.
- Churg J, Strauss L. Allergic granulomatosis, allergic angiitis, and periarteritis nodosa. *Am J Pathol* 1951;27(2):277-301.
- Suarez-Moreno R, Ponce-Pérez LV, Margain-Paredes MA, Garza-de la Llave H, Madrazo-Navarro M, Espinosa-Álvarez A. Churg-Strauss abdominal manifestation. *Cir Cir* 2014; 82(2):183-187.
- Sagberg I, Platou C, Haugnes B, Hov H, Rønne E, Catalán-Serra I. Letter to the editor: Colonic findings in a patient with relapse of eosinophilic granulomatosis with polyangiitis (Churg-Strauss syndrome). *Int J Colorectal Dis* 2015.
- Kurita M, Niwa Y, Hamada E, Hata Y, Oshima M, Mutoh H, et al. Churg-Strauss syndrome (allergic granulomatous angiitis) with multiple perforating ulcers of the small intestine, multiple ulcers of the colon, and mononeuritis multiplex. *J Gastroenterol* 1994; 29(2):208-213.
- Nakamura Y, Sakurai Y, Matsubara T, Nagai T, Fukaya S, Imazu H, et al. Multiple perforated ulcers of the small intestine associated with allergic granulomatous angiitis: report of a case. *Surg Today* 2002; 32(6):541-546.
- Mémain N, De BM, Guillevin L, Wechsler B, Meyer O. Delayed relapse of Churg-Strauss syndrome manifesting as colon ulcers with mucosal granulomas: 3 cases. *J Rheumatol* 2002; 29(2):388-391.
- Qian J, Tong H, Chen F, Mai W, Lou Y, Jin J. A case report for fatal Churg-Strauss syndrome complications: first reported death due to rapid progression of prominently huge hepatic capsular hematoma and multi-system organ hemorrhage. *Int J Clin Exp Med* 2014; 7(10):3703-3706.
- Masi AT, Hunder GG, Lie JT, Michel BA, Bloch DA, Arend WP, et al. The American College of Rheumatology 1990 criteria for the classification of Churg-Strauss syndrome (allergic granulomatosis and angiitis). *Arthritis Rheum* 1990; 33(8):1094-1100.
- Parent ME1, Larue S, Ellezam B. Eosinophilic granulomatosis with polyangiitis (Churg-Strauss syndrome) presenting as diffuse myositis. *BMC Musculoskelet Disord* 2014;15: 388.
- Shetty M, Janapati R, A K, M NR. Churg strauss syndrome - a case report. *J Clin Diagn Res* 2014; 8(6):MD05-6.
- Załęska J, Wiatr E, Zych J, Szopiński J, Oniszh K, Kober J, et al. Severe congestive heart failure as the main symptom of eosinophilic granulomatosis and polyangiitis (Churg-Strauss syndrome). *Pneumonol Alergol Pol* 2014; 82(6):582-589.
- Shimamoto C, Hirata I, Ohshiba S, Fujiwara S, Nishio M. Churg-Strauss syndrome (allergic granulomatous angiitis) with peculiar multiple colonic ulcers. *Am J Gastroenterol* 1990; 85(3):316-319.
- Suzuki M, Nabeshima K, Miyazaki M, Yoshimura H, Tagawa S, Shiraki K. Churg-Strauss syndrome complicated by colon erosion, acalculous cholecystitis and liver abscesses. *World J Gastroenterol* 2005; 11(33):5248-5250.
- Baandrup U. Eosinophilic myocarditis. *Herz* 2012;37(8):849-852.
- Dennert RM, van Paassen P, Schalla S, Kuznetsova T, Alzand BS, Staessen JA, et al. Cardiac involvement in Churg-Strauss syndrome. *Arthritis Rheum* 2010; 62(2):627-634.
- Guillevin L, Cohen P, Gayraud M, Lhote F, Jarrousse B, Casassus P. Churg-Strauss syndrome. Clinical study and long-term follow-up of 96 patients. *Medicine (Baltimore)* 1999; 78(1):26-37.

18. Kararizou E, Davaki P, Spengos K, Karandreas N, Dimitracopoulos A, Vassilopoulos D. Churg-Strauss syndrome complicated by neuropathy: a clinicopathological study of nine cases. Clin Neuropathol 2011; 30(1):11-17.
19. Grayson PC, Monach PA, Pagnoux C, Cuthbertson D, Carette S, Hoffman GS, et al. Value of commonly measured laboratory tests as biomarkers of disease activity and predictors of relapse in eosinophilic granulomatosis with polyangiitis. Rheumatology (Oxford) 2015 Aug;54(8):1351-1359.