



## مقاله اصلی

## بررسی اثرات تزریق داخل زجاجیه بواسیزوماب بر حدت بینایی در مبتلایان به انسدادهای وریدی شبکیه

تاریخ دریافت: ۹۴/۱۱/۳ - تاریخ پذیرش: ۹۴/۱۲/۱۹

## خلاصه

## مقدمه

انسداد های وریدی شبکیه باعث از دست دادن ناگهانی بینایی وادم ماکولا می شوند. نوید نتایج بهبود بینایی با تزریق Bevacizumab داخل زجاجیه در سالهای اخیر دلیل این مطالعه است. هدف از این پژوهش ارزیابی تاثیر بواسیزوماب در بینایی مبتلایان به انسداد های وریدی شبکیه می باشد.

## روش کار

این مطالعه نیمه تجربی قبل و بعد، در کلینیک چشم پزشکی ولی عصر بیرجند در سال ۱۳۹۲-۱۳۹۳ انجام شده است. کلیه مبتلایان به انسداد وریدی شبکیه وارد مطالعه شدند. پس از معاینه کامل چشم لگاریتم بینایی بیماران قبل از عمل با لگاریتم بینایی بعد از تزریق بواسیزوماب و با دوز ۱/۲۵ میلی گرم در ۱ و ۳ و ۶ ماه بعد از تزریق مقایسه شدند. ضمناً هر گونه عارضه توسط پزشک معالج ثبت گردید و آزمون های ویلکاکسون و کروس کالوالیس و ضریب همبستگی فریدمن در سطح  $\alpha \leq 0.05$  استفاده شد.

## نتایج

میانگین سن ۳۹ بیمار مورد مطالعه  $10.9 \pm 6.7$  سال بود. همچنین میانگین مدت ابتلا به بیماری  $2.72 \pm 2.29$  ماه تعیین گردید... همچنین اختلاف معناداری در میانگین حدت بینایی در زمان های مختلف مورد بررسی مشاهده گردید ( $p < 0.001$ ). به طوری که میانگین حدت بینایی قبل از تزریق  $0.81 \pm 0.58$ ، یک ماه پس از تزریق  $0.77 \pm 0.93$ ، سه ماه پس از تزریق  $0.97 \pm 0.16$  و شش ماه پس از تزریق  $1.27 \pm 0.1$  بود.

## نتیجه گیری

بواسیزوماب نقش به سزایی در بهبود بینایی بیماران مبتلا به انسداد وریدی شبکیه داشت. عوارض ناخواسته چشمی بواسیزوماب به مراتب کمتر از روش های مشابه می باشد اگر چه تعداد اندکی به دارو جواب ندادند و دچار گلوکوم نئوواز کولار شدند.

**کلمات کلیدی:** تزریق داخل زجاجیه، حدت بینایی، انسداد وریدی شبکیه

**پی نوشت:** این مطالعه فاقد تضاد منافع می باشد.

۱ غلامحسین یعقوبی\*

۲ بهروز حیدری

۳ بهجت مهدی زاده

۱- فلوشیپ شبکیه و زجاجیه، استاد دانشگاه علوم

پزشکی بیرجند، بیرجند، ایران

۲- متخصص چشم، استادیار دانشگاه علوم پزشکی

بیرجند، بیرجند، ایران

۳- پزشک عمومی دانشگاه علوم پزشکی بیرجند،

بیرجند، ایران

\* فلوشیپ شبکیه و زجاجیه، استاد دانشگاه علوم

پزشکی بیرجند، بخش چشم، بیمارستان ولیعصر

(عج)، خیابان غفاری، خراسان جنوبی، بیرجند،

ایران

تلفن: ۰۵۶۳۲۴۴۳۰۰۱

Email: yaqubig@yahoo.com

## مقدمه

انسداد شاخه ای (BRVO)<sup>۱</sup> و یا ورید مرکزی شبکیه (CRVO)<sup>۲</sup> یکی از شایع ترین بیماریهای عروقی شبکیه است که هر دو گروه سنی سالمندان و میانسالان را درگیر میکند که از این میان، نیمی از آنها کمتر از ۶۵ سال سن دارند (۲، ۱). این بیماری دومین عامل شایع آسیب به عروق شبکیه پس از رتینوپاتی دیابتی می باشد (۳) و انسداد آن، ۲/۱۴ در هر هزار نفر جمعیت بالای ۴۰ سال می باشد (۴). انسداد شاخه ای عمدتاً در محل تقاطع شریانی و رییدی که عروق شبکیه با غلاف ادوتیشیال اصلی دارند، ایجاد می شود (۵-۷). بیماری غالباً خود را به صورت کاهش ناگهانی بینایی نشان می دهد که ناشی از کاهش خون رسانی و به دنبال آن هیپوکسی شبکیه می باشد. تظاهرات بالینی آن بسیار متغیر بوده و از خونریزی خفیف شبکیه تا خونریزی های واضح را در برمی گیرد (۸). تخریب سد خونی - شبکیه که از آسیب دیدن اتصالات محکم موجود در سلولهای اپیتلیال کاپیلاری حاصل شده و ترشح عوامل افزایش دهنده نفوذپذیری عروق به درون و پتیه، عوامل اصلی در گسترش شدت ادم ماکولا دانسته شده است (۹).

رایج ترین گزینه های درمانی عبارتند از: درمان با لیزر، تزریق داخل و پتیه استروئیدها (تریامسینولون)، مداخلات جراحی که موفقیت آنها محدود بوده و جدیدترین آنها تزریق داخل و پتیه مهارکننده فاکتور رشد اندوتلیال عروقی (Anti.VEGF) است (۱۰-۱۲). چند مطالعه در مورد تاثیر تزریق داخل زجاجیه تریامسینولون و اکتینوئید در درمان ادم ماکولا ثانویه به انسداد شاخه ای و رییدی شبکیه انجام شده، اما بهبودی اندک یا متوسطی در حدت بینایی نشان داده شده است. اما محدودیت اصلی در استفاده از تزریق داخل زجاجیه تریامسینولون میزان بالای عوارض آن از قبیل کاتاراکت و افزایش فشار داخل چشم بود. مشخص شده است که VEGF با تحریک تخریب سد خونی - شبکیه و افزایش نفوذپذیری عروقی، نقش مهمی در پاتوفیزیولوژی ادم ماکولا بازی می کند و مقادیر داخل و پتیه ای VEGF به طور معنی داری با شدت ادم ماکولا ارتباط دارد

(۱۳، ۱۴). بواسیزوماب<sup>۳</sup> آنتی بادی مونوکلونال ضد VEGF انسانی می باشد. تزریقات داخل و پتیه ای مکرر بواسیزوماب به خوبی قابل تحمل بوده و عوارض جانبی بسیار کمی دارد (۱۵). شواهد روز افزونی حاکی از آن است که تزریق داخل و پتیه بواسیزوماب می تواند به طور واضحی منجر به کاهش ادم ماکولا شود (۱۶، ۱۷). همچنین، اخیراً بهبود در حدت بینایی (VA) در بیماران مبتلا به ادم ماکولا (ME) ثانویه به انسداد شاخه ای و یا انسداد ورید مرکزی تحت درمان با بواسیزوماب گزارش شده است (۱۸-۲۶). با توجه به این که تزریق داخل و پتیه ای بواسیزوماب درمان نوینی برای انسداد شاخه ای و یا انسداد ورید مرکزی است، در این تحقیق تاثیر این دارو در درمان این بیماری بررسی می شود.

## روش کار

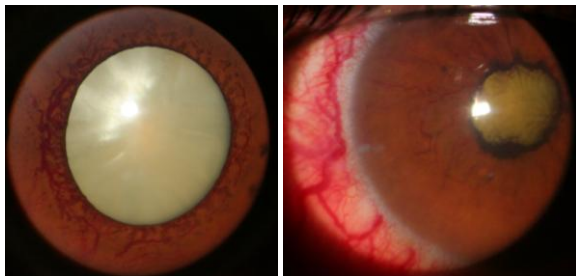
این مطالعه نیمه تجربی قبل و بعد در کلینیک چشم پزشکی ولی عصر بیرجند در سال ۱۳۹۲-۱۳۹۳ انجام شده است کلیه مراجعه کنندگان که تشخیص انسداد شاخه ای یا ورید مرکزی شبکیه داشتند وارد این مطالعه شدند معاینه کامل چشم شامل: تعیین حدت بینایی، معاینه با اسلیت لامپ و لنز ۹۰، آنژیوگرافی و OCT<sup>۴</sup>، اسنن چارت، افتالموسکوپ و تونومتری انجام شده و از اطلاعات به دست آمده مربوطه به بیومیکروسکوپ، فوندوسکوپ، آنژیوگرافی و OCT؛ فشار داخل چشم و حدت بینایی بیماران که قابل ارزیابی در مطالعه بودند در این بررسی با استفاده از جدول تبدیل کننده لگاریتم بینایی (log mar)، تعیین شده و لگاریتم بینایی بیماران قبل از عمل با لگاریتم بینایی بعد از عمل در ۳ و ۶ ماه بعد از تزریق مقایسه شد. ضمناً هر گونه عارضه چشمی در معاینات بیومیکروسکوپ فوق اعم از التهاب، عفونت، آب مروارید، خونریزی داخل چشمی و جدا شدگی شبکیه ثبت گردید. بیمارانی که حد اقل از بهبود بینایی داشتند و کاهش ادم ماکولا را داشتند تا خشک شدن ادم و رضایت به ادامه درمان تحت مداوا و پی گیری بوده و در صورتی که به

<sup>3</sup> Bevacizumab<sup>4</sup> Optican coherent tomography<sup>1</sup> Branch retinal vein occlusion<sup>2</sup> Central retinal vein occlusion

کلیه معاینات و تزریقات و پیگیری ها توسط یک پزشک متخصص انجام شد. داده ها با استفاده از نرم افزار SPSS و به وسیله جداول و نمودارهای مناسب توصیف و در بخش آمار استنباطی با توجه به غیر طبیعی بودن داده ها، از آزمون های ویلکاکسون و کروس کالوالیس و ضریب همبستگی فریدمن در سطح  $\alpha < 0.05$  استفاده شد.

### نتایج

این مطالعه بر ۳۹ بیمار مبتلا به انسداد ورید شبکیه انجام شد. میانگین سن بیماران مورد مطالعه  $60.7 \pm 10.9$  سال و حداقل و حداکثر سن شرکت کنندگان در طرح به ترتیب ۳۲ و ۸۵ سال بود. همچنین میانگین مدت ابتلا به بیماری  $2.29 \pm 2.72$  ماه و حداقل و حداکثر مدت ابتلا صفر و ۱۲ ماه تعیین گردید. براساس داده های جدول ۱ ۴۱٪ افراد مورد مطالعه مبتلا به انسداد شاخه ای و ۵۹٪ مبتلا انسداد ورید مرکزی بودند. ۵۹٪ بیماران مونث و ۴۱٪ مذکر بودند.



شکل ۱- گلوکوم نئوواز کولار

### جدول ۲- توزیع فراوانی از نظر وضعیت عوارض و تعداد

| توزیع فراوانی از نظر وضعیت عوارض و تعداد |       |      | توزیع فراوانی از نظر وضعیت عوارض و تعداد |       |
|--|-------|------|--|-------|
| نام متغیر                                | تعداد | درصد | نام متغیر                                | تعداد |
| ندارد                                    | ۳۴    | ۸۷/۲ | وضعیت عارضه                              |       |
| گلوکوم نئوواز کولار                      | ۴     | ۱۰/۳ | جداشدگی شبکیه                            | ۱     |
| یک بار                                   | ۱۳    | ۳۳/۳ | دو بار                                   | ۱۴    |
| تعداد دفعات تزریق                        |       |      | سه بار                                   | ۹     |
| چهار بار                                 | ۳     | ۷/۷  |  |       |

درمان جواب نداده و یا حاضر به ادامه درمان نبودند و یا بروز عوارض از مطالعه خارج می شدند.

بیمارانی که سابقه بیماری ترومبوآمبولیک در شش ماه گذشته داشتند و یا تزریق داخل زجاجیه ای غیر از بواسیزوماب داشتند از مطالعه حذف شدند.

حجم نمونه با توجه به مقادیر لگاریتم بینایی قبل از تزریق  $(0.80 \pm 0.34)$  و شش ماه پس از تزریق  $(0.44 \pm 0.34)$  براساس مطالعه فیگورا<sup>۱</sup> و همکارانش و توان ۹۰٪ و خطای ۵٪ و براساس رابطه:

$$N = (S_1^2 + S_2^2)(Z_{\beta} + Z_{\alpha/2})^2 / (X_1 - X_2)^2$$

$$X_1=0.80 \quad X_2=0.44 \quad S_1=0.38 \quad S_2=0.34$$

تعداد ۲۲ نفر تعیین گردید که با توجه به انجام مقایسه ها در سه مرحله  $N = \sqrt{3 \times 22} = 38$

تعداد ۳۸ نفر جهت جامعه آماری تعیین گردید.

همچنین اطلاعات دموگرافیک بیماران و عوارض احتمالی حاصل از تزریق داخل زجاجیه دارو مانند یووئیت، جداشدگی شبیه، اندوفتالمیت و کاتاراکت در فواصل ۱ و ۳ و ۶ ماه گزارش شده توسط پزشک معالج بیماران در یک پرسشنامه ثبت گردیدند.

تزریق بواسیزوماب تحت شرایط استریل در اتاق عمل و با دوز ۱/۲۵ میلی گرم توسط متخصص چشم تنها پس از باز کردن ویال از ۵-۱۵ بیمار در مایع زجاجیه تزریق شده است و سپس ویال بیرون انداخته شده است.

### جدول ۱- توزیع فراوانی از نظر جنس و نوع انسداد عروقی

| شبکیه در بیماران مورد مطالعه |       |      | توزیع فراوانی از نظر جنس و نوع انسداد عروقی |       |
|------------------------------|-------|------|---|-------|
| نام متغیر                    | تعداد | درصد | نام متغیر                                   | تعداد |
| مرد                          | ۱۶    | ۴۱   | انسداده شاخه ای                             | ۱۶    |
| زن                           | ۲۳    | ۵۹   | انسداد مرکزی                                | ۲۳    |
| جمع                          | ۳۹    | ۱۰۰  |   |       |

<sup>1</sup> Figueroa

دنبال آن شده اند، تزریق ۱/۲۵ میلی گرم داروی آواستین به عنوان درمان اولیه در بهبود ضایعه آنها سودمند است. سودمندی درمان با آواستین پیش از این نیز در مطالعاتی دیگر تأیید شده بود، اما در این مطالعات از این دارو به عنوان درمان اولیه و یا پس از بکارگیری سایر شیوه های درمانی از قبیل درمان با لیزر و تزریق کورتیکواستروئیدها و در صورت عدم دریافت پاسخ مناسب درمان به سراغ بواسیزوماب رفته اند (۱۸-۱۹). همچنین پژوهش هایی از این دارو به عنوان درمان اولیه و یا با استفاده از سایر روش های درمانی در انسدادهای وریدی شبکیه استفاده و سودمندی آن را تأیید کرده بودند (۲۰، ۲۱). علی علیشیری و همکاران در تهران مطالعه ای به منظور بررسی اثرات تزریق داخل ویتره آواستین به عنوان درمان اولیه بر روی ادم ماکولا و حدت بینایی در بیماران مبتلا به انسداد شاخه ای حاد ورید مرکزی شبکیه که تحت هیچگونه درمان قبلی قرار نگرفته بودند انجام دادند. در آخرین ویزیت طی ۶ تا ۱۶ ماه پس از تزریق ادم شبکیه کاهش یافت که این سیر بهبود میانگین حدت بینایی با توجه به آزمون اندازه گیری های مکرر از لحاظ آماری معنی دار بود ( $p < 0.001$ ) (۲۲).

همچنین در مطالعه ی فیگیورا و همکاران در در اسپانیا که با هدف بررسی اثر درمانی داخل ویتره ای بواسیزوماب بر ۲۸ بیمار مبتلا به انسداد شاخه ای و ۱۸ بیمار مبتلا به انسداد ورید مرکزی انجام شد، بیمارانی که قبلا تحت درمان قرار گرفته بودند از مطالعه خارج شدند. در مدت ۶ ماه پیگیری به طور متوسط برای بیماران انسداد شاخه ای، ۷/۳ مرتبه و بیماران انسداد ورید مرکزی، ۶/۴ مرتبه تزریق داخل ویتره بواسیزوماب انجام پذیرفت. در این مطالعه به این نتیجه رسیدند که تزریق بواسیزوماب بر بهبود حدت بینایی و کاهش ضخامت ماکولا تاثیر به سزایی دارد، و تزریق مکرر این ماده برای بهبود مداوم ضروری است (۲۳). در مطالعه ی حاضر میانگین تعداد دفعات تزریق ۱/۸ مرتبه بوده است که بهبود میانگین log mar حدت بینایی از  $1/58 \pm 0/81$  میکرومتر قبل از تزریق به  $1/27 \pm 1/27$  میکرومتر پس از شش ماه تزریق ( $p = 0/03$ ) رسید.

**جدول ۳-** مقایسه میانگین حدت بینایی قبل، یک ماه، سه ماه و شش ماه و بر حسب تعداد دفعات تزریق پس از تزریق اوستین

## در بیماران مورد مطالعه

| شاخص آماری           | فرآوانی | میانگین حدت بینایی $\pm$ انحراف معیار | نتیجه آزمون آماری فریدمن و کروسکال والیس |
|----------------------|---------|---------------------------------------|--|
| قبل از تزریق         | ۳۹      | $1/58 \pm 0/81$                       | $X^2=31.2$<br>$df=3$<br>$P<0.001^*$      |
| یک ماه پس از تزریق   | ۳۹      | $0/93 \pm 0/77$                       |  |
| سه ماه پس از تزریق   | ۳۹      | $1/16 \pm 0/97$                       |  |
| شش ماه پس از تزریق   | ۳۹      | $1/27 \pm 1$                          | $X^2=3.24$<br>$df=3$<br>$P=0.36$         |
| پس از یک بار تزریق   | ۱۳      | $-0/8846 \pm 0/89994$                 |  |
| پس از دو بار تزریق   | ۱۴      | $-0/3464 \pm 0/70056$                 |  |
| پس از سه بار تزریق   | ۹       | $-0/6167 \pm 0/62060$                 |  |
| پس از چهار بار تزریق | ۳       | $-1/1567 \pm 0/54372$                 |  |

بر اساس داده های جدول ۲، ۱۲/۹ درصد از بیماران مورد مطالعه بعد از تزریق مبتلا به عارضه مهم چون گلوکوم نئوواز کولار (شکل ۱) و جدانشدگی شبکیه شدند و اکثر بیماران (۳۵/۹٪) دو تزریق داشتند. تعداد تزریق بر اساس نیاز بیمار به تزریق دارو سنجیده شده و همچنین میزان پیگیری بیماران در تعداد تزریق موثر بوده است.

در جدول ۳ مقایسه میانگین حدت بینایی قبل، یک ماه، سه ماه و شش ماه پس از تزریق و نیز بر اساس تعداد دفعات تزریق را با اوستین در بیماران مورد مطالعه را نشان می دهد.

بر اساس داده های جدول ۳ اختلاف معناداری در میانگین حدت بینایی در زمان های مختلف مورد بررسی مشاهده گردید ( $p < 0/001$ ) و آزمون ویلکاکسون نشان داد که این اختلاف بین زمان های ذیل از نظر آماری معنادار است.

|                                   |             |            |
|-----------------------------------|-------------|------------|
| زمان صفر و یک ماه پس از تزریق:    | $P < 0.001$ | $Z = 4.5$  |
| زمان صفر و سه ماه پس از تزریق:    | $P = 0.003$ | $Z = 2.95$ |
| زمان صفر و شش ماه پس از تزریق:    | $P = 0.003$ | $Z = 2.24$ |
| زمان یک ماه و سه ماه پس از تزریق: | $P = 0.001$ | $Z = 2.51$ |
| زمان یک ماه و شش ماه پس از تزریق: | $P = 0.002$ | $Z = 3.1$  |

## بحث

مطالعه حاضر نشان داد که در بیماران مبتلا به انسداد حاد وریدهای شبکیه که دچار ادم ماکولا و کاهش حدت بینایی به

نقش به سزایی در بهبود وضعیت بینایی و همچنین کیفیت زندگی بیماران مبتلا به انسداد عروقی شبکیه داشته است. ریسک ابتلا به عوارض ناخواسته چشمی پس از تزریق داخل چشمی اوستین به مراتب کمتر از روش های مشابه و دارو های دیگر است به همین جهت پیش بینی می شود که در آینده ای نه چندان دور پس از تکمیل مطالعات گسترده تر و همه جانبه تر یکی از درمان های مستقل جهت انسداد وریدهای شبکیه مورد استفاده قرار گیرد.

با توجه به حجم کم و تعداد اندک بیماران در این مطالعه، جهت تجربه نتایج بهتر و دقیق تر توصیه می شود در آینده مطالعات بیشتری به صورت چند مرکزی و با تعداد بیماران بیشتر در این زمینه انجام شود تا روش مناسب استفاده از این دارو بررسی شده و در صورتی که دارو به قدر کافی موثر بود، استفاده معمول از آن در بیماران مبتلا به انسداد عروقی شبکیه در کنار سایر درمان ها یا به عنوان درمان مستقل پیشنهاد شود.

### تشکر و قدردانی

این مطالعه با شماره ۵۹۴ پایان نامه پزشکی انجام شده است. نویسندگان این مقاله از کلیه بیماران شرکت کننده در این مطالعه به دلیل همکاری های لازم برای اجرای این طرح کمال تشکر و سپاس گزاری را دارند.

همچنین در مطالعه ما عوارض ناشی از درمان به صورت گلوکوم نئووازکولار (۴ نفر و ۱۰/۳٪) و جداشدگی شبکیه (۱ نفر و ۲/۶٪) بوده است. عارضه بسیار بدآندوفتالمیت در این مطالعه دیده نشد که احتمالاً به دلیل تعداد کم نمونه ها و یا سایر پیش بینی های استریلیتی از جمله از یک ویال پس از باز نمودن ویال انجام شده است. در یک مطالعه که توسط شیم<sup>۱</sup> و همکارانش در سال ۲۰۰۷ بر ۷۰۷ بیمار انجام شد، ۹ عارضه چشمی (۱/۲۷٪) که شامل زخم قرنیه (۲ نفر)، صدمه به عدسی (۱ نفر)، التهاب چشمی (۲ نفر)، پارگی قسمت رنگدانه ای شبکیه (۱ نفر) و کاهش حاد بینایی (۱ نفر) بود. ۸ عارضه سیستمیک شامل: آنفارکت مغزی (۱ نفر)، افزایش فشار سیستولیک (۲ نفر)، قرمزی پوست صورت (۲ نفر)، راش های پوستی (۱ نفر) و نامنظمی در قاعدگی (۳ نفر) بود (۲۵).

در مطالعه هونگ<sup>۲</sup> و همکاران که بر ۲۵ بیمار مبتلا به انسداد ورید های شبکیه انجام شده است با دو نوبت تزریق بواسیزوماب این بیماران درمان شده اند، هیچ عارضه چشمی و یا سیستمیک مشاهده نشد (۲۵). اما در مطالعه ای دیگر دو مورد از گلوکوم نئووازکولار گزارش شد. (۲۶).

### نتیجه گیری

با توجه به نتایج این پژوهش می توان گفت که بواسیزوماب

<sup>1</sup> Shima

<sup>2</sup> Hung

## References

1. Hayreh SS, Zimmerman MB, Podhajsky P, Incidence of various types of retinal vein occlusion and their recurrence and demographic characteristics. *Am J Ophthalmol* 1994; 117:429-441.
2. The Eye Disease Case-control Study Group. Risk factor for branch retinal vein occlusion. *Am J Ophthalmol* 1993; 116:286-296.
3. Bearely S, Fekrat S. Controversy in the management of retinal venous occlusive disease. *Int Ophthalmol Clin* 2004; 44:85-102.
4. David R, Zangwill L, Badarna M, Yassur Y. Epidemiology of retinal vein occlusion and its association with glaucoma and increased intraocular pressure. *Ophthalmologica* 1988; 197:69-74.
5. Frangieh GT, Green WR, Barraquer-Somers E, Finkelstein D, Histopathologic study of nine branch retinal veinocclusion. *Arch Ophthalmol* 1982; 100:1132-1140.
6. Weinberg D, Dodwell DG, Fern SA. Anatomy of arteriovenous crossing in branch retinal vein occlusion. *Am J Ophthalmol* 1990; 109:298-302.
7. Kumar B, Yu DY, Morgan WH, Barry CJ, Constable IJ, Mc Allister IL. The distribution of angioarchitectural changes within the vicinity of arteriovenous crossing in branch retinal vein occlusion. *Ophthalmology* 1998; 105:424-427.
8. Emily C, Fletcher, MB ChB, MRCOphth. Vaughan & Asbury's General Ophthalmology. 17th ed. New York: McGraw-Hill Press; 2010. p.194-195.
9. Rehak J, Rehak M. Branch retinal vein occlusion: pathogenesis, visual prognosis, and treatment modalities. *Curr Eye Res* 2008; 33:111-113.
10. Höh AE, Schaal KB, Dithmar S. Central and branch retinal vein occlusion. Current strategies for treatment in Germany, Austria and Switzerland. *Ophthalmologie* 2007; 104:290-294.
11. Jonas JB, Akkoyun I, Kampeter B, Kreissig I, Degenring RF. Intravitreal triamcinolone acetonide for treatment of central retinal vein occlusion. *Eur J Ophthalmol* 2005; 15:751-758.
12. Klein ML, Finkelstein D. Macular grid photocoagulation for macular edema in central retinal vein occlusion. *Arch Ophthalmol* 1989; 107:1297-1302.
13. Noma H, Minamoto A, Funatsu H, Tsukamoto H, Nakano K, Yamashita H, et al. Intravitreal levels of vascular endothelial growth factor and interleukin-6 are correlated with macular edema in branch retinal vein occlusion. *Graefes Arch Clin Exp Ophthalmol* 2006; 244:309-315.
14. Pe'er J, Folberg R, Itin A, Gnessin H, Hemo I, Keshet E. Vascular endothelial growth factor upregulation in human central retinal vein occlusion. *Ophthalmology* 1998; 105:412-416.
15. Avery RL, Pieramici DJ, Rabena MD, Castellarin AA, Nasir MA, Giust MJ. Intravitreal bevacizumab (Avastin) for neovascular age-related macular degeneration. *Ophthalmology* 2006; 113:363-372.
16. Costa RA, Jorge R, Calucci D, Melo LA Jr, Cardillo JA, Scott IU. Intravitreal bevacizumab (avastin) for central and hemicentral retinal vein occlusions: (IBeVO Study). *Graefes Arch Clin Exp Ophthalmol* 2007; 27:141-149.
17. Hoh AE, Schaal KB, Scheuerle A, Schutt F, Dithmar S. OCT-guided reinjection of 2.5 mg bevacizumab for treating macular edema due to retinal vein occlusion. *Ophthalmologie* 2008; 105:1121-1126.
18. Rabena MD, Pieramici DJ, Castellarin AA, Nasir MA, Avery RL. Intravitreal bevacizumab (Avastin) in the treatment of macular edema secondary to branch retinal vein occlusion. *Retina* 2007; 27:419-425.
19. Iturralde D, Spaide RF, Meyerle CB, Klanck JM, Yannuzzi LA, Fisher YL, et al. Intravitreal bevacizumab (Avastin) treatment of macular edema in central retinal vein occlusion. *Retina* 2006; 26:279-284.
20. Salah M, Asaad AM. Ghanem, intravitreal bevacizumab with grid photocoagulation for recurrent macular edema secondary to retinal vein occlusion. *Open J Ophthalmol* 2014; 4:6-11. Available from: Published Online February 2014 (<http://www.scirp.org/journal/ojoph>) <http://dx.doi.org/10.4236/ojoph.2014.41002>. OPEN ACCESS OJoph
21. Satyavathi G, Serina G, Anusha B. "Clinical study of retinal Vein occlusions and management". *J Evol Med Dent Sci* 2015; 4:1242-1255.
22. Alishiri A, Nadery M, Jadidi K, Saeidi Far MR, Bluki Moghaddam Y. Retinal vein occlusion and visual outcome after Bevacisumam intravitreal injection. *Hormozgan Med J* 2012; 16:371-376.
23. Figueroa MS, Contreras I, Noval S, Arruabarrena C. Results of bevacizumab as the primary treatment for retinal vein occlusions. *Br J Ophthalmol* 2010 ; 94:1052-1056.
24. Hung KH, Lee SM, Lee SY, Lee FL, Yang CS. Intravitreal bevacizumab (avastin) in the treatment of macular edema associated with perfused retinal vein occlusion. *J Ocul Pharmacol Ther* 2010; 26:85-90.
25. Shima C1, Sakaguchi H, Gomi F, Kamei M, Ikuno Y, et al. Complications in patients after intravitreal injection of bevacizumab. *Acta Ophthalmol* 2008 ; 86:372-376.
26. Calugaru D, Calugaru M. Intravitreal bevacizumab in acute central/hemicentral retinal Vein occlusions: three-year results of a prospective clinical study. *J Ocul Pharmacol Ther* 2015; 31:78-86.

*Original Article***Visual acuity outcome after intravitreal Bevacizumab injection in retinal vein occlusion**

Received: Jan 23 2016 - Accepted: Mar 8 2016

<sup>1</sup> Gholamhossein Yaghoobi\*<sup>2</sup> Behrouz Heydari<sup>3</sup> Behcet Mehdizadah*1- Vitreoretinal Fellowship, Professor of Birjand University of Medical Science, Birjand, Iran**2- Assistant Professor of Birjand University of Medical Science, Birjand, Iran**3- General Physician of Birjand University of Medical Science, Birjand, Iran**\* Vitreoretinal Fellowship, Professor of Birjand University of Medical Science, Department of Ophthalmology, Valiaser Hospital, Ghafari St, South Khorassan, Birjand, Iran**Tel: 05632443001**Email: yaqubig@yahoo.com***Abstract****Introduction:** Retinal vein occlusion causes sudden visual loss and macular edema. Visual improvement after intravitreal Bevacizumab in recent years is argued in this study. To define the Bevacizumab effect on visual outcome in retinal vein occlusion.**Methods:** All attendants who had a diagnosis of retinal vein occlusion after ophthalmic examination enrolled in this study. The logarithm of the vision set, before 1.25 mg Bevacizumab injected intravitreally was compared with postoperative visual acuity of log Mar of 1, 3 and 6 months after injection. The possible side effects of intravitreal injection of Bevacizumab, after 1, 3 and 6 months were recorded. The Cross Kalvalys, Wilcoxon and Friedman rank correlation coefficients of  $\alpha \leq 0.05$  were assessed in study.**Results:** The mean age of 39 patients was  $60.70 \pm 10.9$  years. The mean disease duration was  $2.29 \pm 2.72$  months. There was statistically significant difference in mean Log Mar visual acuity regarding the duration of time. Mean visual acuity before injection was  $1.58 \pm 0.81$ , a month after the injection  $0.93 \pm 0.77$ , three months after the injection  $1.16 \pm 0.97$ , and six months after injection,  $1.27 \pm 1$ .**Conclusion:** The Bevacizumab has significant role in improving vision in patients with retinal vein occlusion, although ocular complications after intraocular injection of Bevacizumab are far less than other similar approaches but few no responding occur which develop neovascular glaucoma.**Key words:** Intravitreal injection, visual acuity, retinal vein occlusion**Acknowledgement:** There is no conflict of interest.