

بررسی ماندگاری گرافت غضروفی با افزودن دگزامتازون به محیط های نگهداری در نمونه های حیوانی

تاریخ دریافت: ۹۵/۴/۳ - تاریخ پذیرش: ۹۵/۴/۲۰

خلاصه

مقدمه

استفاده از گرافت های غضروفی از ارکان جراحی های ترمیمی و زیبایی است. نگهداری این گرافت ها در محیط های نگهداری استفاده از آنها در اعمال جراحی اصلاحی بعدی را مقدور میسازد. نگهداری گرافت ها در محیط اتانل در مطالعات قبلی به عنوان یک روش مفید تایید شده است. هدف از این مطالعه بررسی تاثیر افزودن دگزامتازون به این محیط بر میزان ماندگاری گرافت های غضروفی است.

روش کار

در این مطالعه غضروف گوش خرگوش سفید نیوزلندی به عنوان یک گرافت غضروفی از ۱۵ خرگوش تهیه شده و در بلوک های یک در یک سانتی متر در محیط نگهداری اتانل ۷۰ درجه با و بدون اضافه کردن دگزامتازون در دمای ۴ درجه سانتی گراد نگهداری شد. سپس با فواصل ۴۵ روز و ۹۰ روز این گرافت ها تحت رنگ آمیزی هماتوکسیلین و اتوزین قرار گرفته و بر اساس تغییرات ایجاد شده در سلول های کندروسیت میزان ماندگاری سلول ها در هر یک از محیط ها ارزیابی شد.

نتایج

میزان کندروسیت های گرافت غضروفی در رروز ۴۵ ام در محیط اتانل 9.23 ± 77.29 و در محیط اتانل + دگزامتازون متازون 10.71 ± 89.42 گزارش شده است. ($P=0.04$) میزان کندروسیت های گرافت غضروفی در رروز ۹۰ ام در محیط اتانل 9.30 ± 71.79 و در محیط اتانل + دگزامتازون متازون 73.10 ± 83.50 گزارش شده است. ($P=0.06$)

نتیجه گیری

به نظر میرسد افزودن دگزامتازون به محیط های نگهداری غضروفی می تواند منجر به افزایش ماندگاری کندروسیت ها در گرافت ها شود. از این رو استفاده از گرافت های نگهداری شده در محیط های حاوی دگزامتازون انتخاب بهتری در جراحی های اصلاحی بعدی است.

کلمات کلیدی: کندروسیت های گرافت غضروفی، محیط اتانل با دگزامتازون، محیط اتانل بدون دگزامتازون

پی نوشت: این مطالعه فاقد تضاد منافع می باشد.

^۱ قاسمعلی خراسانی
^۲ رزا میری
^۳ کوروش قنبرزاده
^۴ هومن فزادی
^۵ حامد فرهادی*

۱- دانشیار گروه جراحی پلاستیک و ترمیمی، مجتمع بیمارستانی امام خمینی، دانشگاه علوم پزشکی تهران
 ۲- استادیار گروه آسیب شناسی، مجتمع بیمارستانی امام خمینی، دانشگاه علوم پزشکی تهران
 ۳- استادیار گروه جراحی پلاستیک و ترمیمی، مجتمع بیمارستانی امام خمینی، دانشگاه علوم پزشکی تهران
 ۴- دکترای دامپزشکی، مرکز دامپزشکی
 ۵- دستیار فوق تخصصی، مجتمع بیمارستانی امام خمینی، دانشگاه علوم پزشکی تهران

* تهران - دانشگاه علوم پزشکی تهران، مجتمع

بیمارستانی امام خمینی

تلفن: ۰۹۱۲۸۳۴۵۳۴۶

Email: hamed_farhadi@ymail.com

مقدمه

غضروف نوعی بافت همبند از منشا مزانشیم است که از کندروسیت ها و ماتریکس خارج سلولی تشکیل شده است. یک بافت منحصر به فرد با میزان متابولیسم پایین به دلیل پراکندگی جمعیت سلولی و ساختار بدون عروق است.

غضروف بافتی زنده و حاوی سلول است و سلول های تشکیل دهنده آن را کندروسیت^۱ مینامند. این سلول ها بر خلاف بسیاری بافت های دیگر با فاصله نسبتا زیادی از یکدیگر قرار گرفته اند و بین آنها را ماتریکس بین سلولی که عمدتا از آب (تا ۷۰٪) (گلیکوزآمینوگلیکان ها) کوندرویتین سولفات و هیالورونیک اسید) و گلیکو پروتیین ها مانند آگریکان تشکیل شده پر کرده است. کندروسیت ها در حفره هایی به نام لاکونا^۲ قرار گرفته اند.

فعالیت گلیکولیتیک و مصرف اکسیژن غضروف تقریبا معادل شرایط بی هوازی است و مواد غذایی از طریق انتشار به این بافت می رسند (۱). به دلیل اینکه غضروف فاقد شبکه عروقی داخلی است بر خلاف استخوان قابلیت رژنراسیون وسیع ندارد و در نتیجه قادر به ترمیم و بازسازی نیست (۲). بنابراین آسیب غضروف غالبا باعث ایجاد اسکار و از دست رفتن دائمی عملکرد آن می شود (۳).

با توجه به غالب بودن نوع رشته شرکت کننده در ساختمان ماتریکس غضروف سه نوع غضروف وجود دارد: غضروف فیبرو الاستیک و هیالین.

این خصوصیات منحصر به فرد باعث شده است که استفاده از گرافت های غضروفی یکی از ارکان اساسی در جراحی های ترمیمی و زیبایی باشد. از آنجا که استفاده از غضروف اتولوگوس مزایای متعددی مانند ریسک پایین عفونت و اکسپوز شدن در مقایسه با مواد مصنوعی دارد، امروزه استفاده از غضروف اتولوگ انتخاب اول جراحان پلاستیک است.

در مواردی که بیمار نیاز به جراحی اصلاحی و revision در مراحل بعدی داشته باشد نگهداری این غضروف ها در محیط مناسب می تواند به عنوان منبع مفیدی در جراحی های بعدی

باشد (۴).

در باره محیط مناسب نگهداری گرافت غضروفی مطالعات متعددی انجام شده است اما این مطالعات غالبا محدود بوده و مقایسه وسیع بین این محیط ها در دسترس نیست. این مسئله سوالات متعددی را در ذهن پژوهشگر مطرح کرد تا با بررسی دو محیط نگهداری متفاوت، ماندگاری سلول های غضروفی در این محیط ها را بیازماید. نگهداری گرافت در شرایط مناسب میتواند استفاده از آنها در اعمال جراحی بعدی مقدور سازد. در حال حاضر جراحان این گرافت ها در محیط های متفاوتی نگهداری می کنند و این در حالی است که اطلاعات دقیقی در مورد میزان ماندگاری کندروسیت ها در دسترس نیست. امروزه اتانل ۷۰٪ شایع ترین محیط مورد استفاده برای نگهداری گرافت های غضروفی است.

در برخی مطالعات نشان داده شده که اضافه کردن دگزامتازون به محیط های کشت سلولی می تواند با اثر ضد التهابی منجر به نگهداری بهتر ساختار های سلولی شود. هر چند این مطالعات عمدتا در محیط های کشت سلولی انجام شده و بررسی در مورد میزان ماندگاری سلول ها در محیط های نگهداری گرافت های غضروفی حاوی دگزامتازون در دسترس نیست.

دگزامتازون نوعی استروئید سنتتیک آدرنال است که اثرات ضد التهابی قوی دارد و در درمان طیف وسیعی از اختلالات التهابی مانند آرتریت روماتوئید استفاده می شود (۵). وزن مولکولی آن 392/461 g/m است.

دگزامتازون دارای یک اثر محافظتی در برابر فاکتور های موثر در تخریب ساختار غضروفی سلول است (۶). از سوی دیگر نشان داده شده است که دگزامتازون باعث القای بیان فاکتورهای رشد آنابولیک و تمایز سلولی می شود (۷).

در مطالعه ای که توسط بین^۳ و همکارانش در نیویورک در سال ۲۰۱۰ انجام شده اضافه کردن ۱۰ میکرو مول دگزامتازون به محیط های نگهداری منجر به سرویوال بهتر نمونه ها در محیط های کشت سلولی شده است (۸).

استفاده از غضروف های برداشته شده از سپتوم که در نرمال

^۱ Chondrocyte

^۲ Lacuna

^۳ Blan

تمام خرگوش‌ها با داروهای کتامین ۱۰٪ با دوز ۹۰ mg/kg و زایلزاین ۲٪ با دوز ۹ mg/kg تولید شرکت دارویی دارو گستر به صورت داخل عضلانی بیهوش شدند و در صورت نیاز دوز داروها تکرار می‌شدند. عملیات بی‌هوش کردن و آماده‌سازی حیوانات توسط کاردان آزمایشگاه مرکز حیوانات آزمایشگاهی انجام شد.

سپس موهای قسمت خلف گوش با دستگاه تراش برقی تراشیده شده و محل با محلول بتادین و الکل ضد عفونی شد. پس از آن آنتی‌بیوتیک پروفیلاکسی با سفازولین داخل عضلانی و به مقدار ۶۰ mg/kg شرکت تولید دارو تزریق شد.

بعد از اطمینان از عمق بیهوشی با تست Withdrawal Pinch Flexion عمل جراحی با رعایت روش‌های Asepsis شروع شد. غضروف گوش خرگوش پس از آزادسازی فلپ ساب کوتانوس برداشته شده و به صورت بلوک‌های یک در یک سانتی‌متر با حفظ پری‌کندریوم آماده و عملیات آماده‌سازی گرفت‌ها ی غضروفی توسط پژوهشگر انجام شد.

نمونه‌های به دست آمده در دو محیط نگهداری متفاوت شامل اتانل ۷۰، با و بدون اضافه کردن دگزامتازون با غلظت ۱۰ میکرو مول آماده و نگه‌داری شدند.

شش بلوک غضروفی به صورت تازه جهت داشتن نمونه پاتولوژی پایه تحویل آزمایشگاه پاتولوژی شد.

اتانل ۷۰، (CH₃CH₂OH) از شرکت جهان شیمی تهیه شد. جهت تهیه محیط‌های حاوی دگزامتازون، دگزامتازون با غلظت ۱۰ میکرو مول تولید شرکت تولید دارو توسط پژوهشگر به محیط‌های فوق اضافه شد.

همه نمونه‌ها در انکوباتور با دمای ۴ درجه سانتیگراد نگهداری شده و ۴۵ روز و ۹۰ روز بعد توسط یک سیتوپاتولوژیست در بخش پاتولوژی بیمارستان امام خمینی بررسی شد.

نمونه‌ها تحت بررسی با رنگ آمیزی هماتوکسیلین و ائوزین قرار گرفته و زنده بودن کندروسیت‌ها در نمونه‌ها با مطالعه میکروسکوپی ارزیابی شد. درصد کندروسیت‌های زنده به وسیله سلول‌های زنده حاوی لاکونا همراه با هسته و فقدان نمای دژنراسیون، نکروز، کاریورکسیس و

سالین و آنتی‌بیوتیک و یا محلول‌های الکلی نگه‌داری شده‌اند برای جراحی‌های اصلاحی بعدی اقدامی شایع است (۹ و ۱۰). با بررسی این متون می‌توان به این نتیجه رسید که یک بررسی مقایسه‌ای درباره تاثیر افزودن دگزامتازون به محیط‌های نگهداری انجام نشده است و طراحی یک مطالعه با در نظر گرفتن این فاکتور می‌تواند راه کار مفیدی برای نگهداری مناسب تر آلوگرافت‌ها فراهم کند.

در مورد دمای مناسب جهت نگهداری گرفت‌ها دو پیشنهاد اصلی نگهداری در حالت منجمد و نگهداری در دمای ۴ درجه سانتی‌گراد است. در مطالعه ای که اولینا^۱ و همکارانش در مکزیکو در سال ۲۰۰۶ انجام دادند نشان دادند که نگهداری در شرایط cryopreserved می‌تواند منجر به آسیب شدید سلول‌ها در نتیجه انجماد آب درون سلولی شده و در نتیجه viability سلول‌های غضروفی کاهش می‌یابد. (۱۱)

برایتون^۲ و همکارانش نشان دادند که نگهداری محیط کشت غضروفی در دمای ۴ درجه سانتی‌گراد در حال حاضر مناسب ترین شرایط نگه‌داری غضروف است (۱۲). در مواردی که نیاز به استفاده از گرفت‌های استئو کندرال ذخیره شده وجود دارد باقی ماندن این گرفت‌ها منوط به باقی ماندن متابولیسم کندروسیت‌ها است و این متابولیسم است که زنده ماندن گرفت و بقای آن را تضمین می‌کند (۱۳).

روش کار

پژوهش روی ۲۰ خرگوش سفید نژاد نیوزلندی که از موسسه رازی خریداری شد و در مرکز حیوانات آزمایشگاهی بیمارستان امام خمینی در سال ۱۳۹۳ انجام گرفت. جنس همه خرگوش‌ها مذکر و سن تمام آنها یکسان، فاقد بیماری و وزن تمام آنها حدود ۱۲۰۰ تا ۱۴۰۰ گرم می‌باشد.

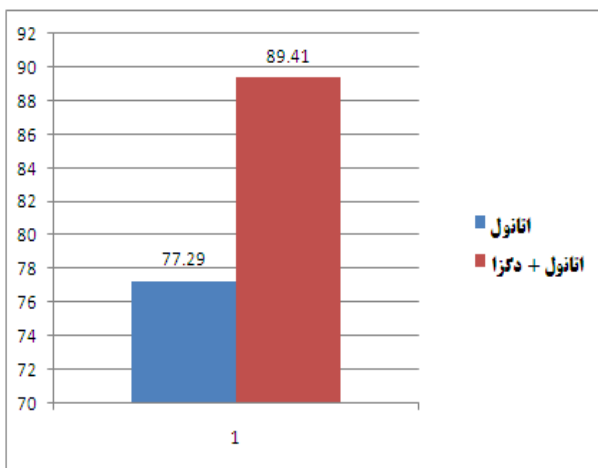
تمام خرگوش‌ها براساس توصیه‌های "Guide of the care and use of laboratory animals"، 7th edition Published by the NRC 1997, ARENA/OLAW, Institutional Animal Care and Use Committee Guide Book, 2nd Edition 2002 نگهداری شدند.

¹ Avelina

² Brighton

جدول ۱- نتایج میزان ماندگاری کندروسیت ها در محیط اتانل با و بدون دگرآمتازون در روز چهل و پنجم

انحراف از معیار	میانگین	P=0.001	پارامتر مورد بررسی
۹/۲۲	۷۷/۲۹	اتانل	
۱۰/۷۰	۸۹/۴۱	اتانل+دگرآمتازون متازون	



نمودار ۱- مقایسه ماندگاری کندروسیت ها در محیط اتانل با و بدون دگرآمتازون در روز چهل و پنجم

روز چهل و پنجم در محیط اتانل $77/29 \pm 9/23$ بوده است. این بررسی نشان داد که در محیط اتانل همراه با دگرآمتازون ماندگاری کندروسیت ها در روز چهل و پنجم $89/41 \pm 10/71$ بوده است ($p=0/04$) (جدول و نمودار ۱).

همچنین بررسی ما نشان داده است که در نودمین روز در محیط اتانل $71/79 \pm 9/30$ کندروسیت ها زنده مانده اند. این بررسی نشان داد که در روز نودام در محیط اتانل همراه با دگرآمتازون $83/50 \pm 10/73$ کندروسیت ها زنده مانده اند ($p=0/06$) (جدول و نمودار ۲) هر گروه تعیین شد. (شکل ۱)

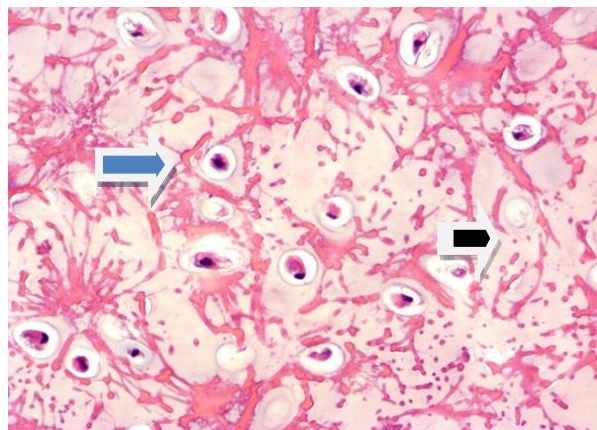
جدول ۲- نتایج میزان ماندگاری کندروسیت ها در محیط اتانل با و بدون دگرآمتازون در روز نودام

انحراف از معیار	میانگین	P=0.001	پارامتر مورد بررسی
۹/۲۹	۷۱/۷۹	اتانل	
۱۰/۷۲	۸۳/۵۰	اتانل+دگرآمتازون متازون	

کاربولیز مشخص شد. در مرحله بعدی نتایج ارزیابی آماری شده و میزان ماندگاری کندروسیت ها در هر محیط مشخص شد.

نمونه ها پس از آماده سازی و به صورت شماره گذاری شده و یک سویه کور تحویل باتولوژیست شد. تمام نمونه ها جهت بررسی هیستوپاتولوژی در بلوک های بارافینی قرار گرفت. دو برش بافتی در هر اسلاید از هر نمونه با ضخامت ۳ میکرومتر بدست آمده و سپس به روش هماتوکسیلین و ائوزین رنگ آمیزی شد.

جهت تعیین درصد کندروسیت های زنده تمام برش ها با میکروسکوپ اسکن شده و ۱۵۰ لاکونای کندروسیت در هر برش ارزیابی شد. (۳۰۰ لاکونا در هر اسلاید) تعداد کندروسیت ها با مورفولوژی نرمال بدون تغییرات دژنراتیو واضح (شامل کاربولیز هسته و کاریورکسیس) در میان این ۳۰۰ لاکونا شمارش شده و درصد کندروسیت های زنده در هر نمونه اندازه گیری شد. همچنین درصد متوسط کندروسیت های زنده از هر گروه تعیین شد. (تصویر ۱).



تصویر ۱- نمونه پاتولوژی از گرافت غضروفی پیکان سیاه یک لاکونای خالی همراه با تخریب کاریورکتیک کندروسیت پیکان آبی لاکونای نرمال با هسته رنگ گرفته و سیتوپلاسم صورتی

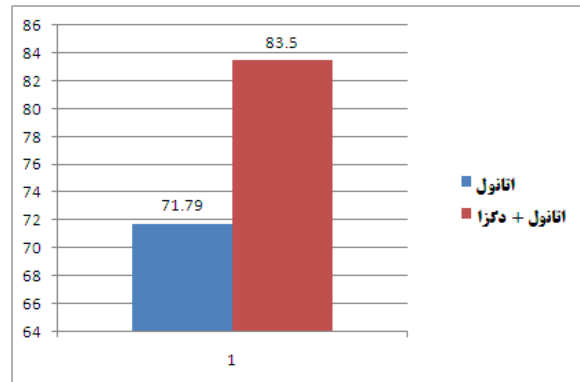
نتایج

این مطالعه با بررسی مقایسه ای ماندگاری کندروسیت ها در محیط اتانل با و بدون افزودن ۱۰ میکروگرم در لیتر دگرآمتازون نشان داده است که میزان کندروسیت های زنده گرافت غضروفی در

موارد زیر است: حفظ حجم در غضروف نگه داری شده در مقایسه با غضروف تازه، تفاوت در میزان جذب غضروف های نگه داری شده در مناطق مختلف بینی، دستورالعمل ها و استاندارد ها برای نگه داری غضروف، میزان موفقیت غضروف های له شده در مقابل غضروف های سالم (۱۷).

میزان جراحی های REVISION بستگی به تجربه جراح و مهارت او دارد و می تواند در بازه ۵ تا ۱۰۰ درصد باشد. از آنجا که اکثریت جراحی های اصلاحی نیاز به گرافت غضروفی دارند هر روشی که نیاز به برداشت مجدد غضروف را از بین ببرد مطلوب است (۱۸ و ۱۹ و ۲۰). نگه داری غضروف اضافی سپتوم در یک فضای ساب کوتانتوس در پشت گوش هم به عنوان یک روش توصیه شده است. هرچند جراحی REVISION در ۲۰٪ بیماران رینوپلاستی اجباری است. بنا براین ۸۰ درصد دیگر تحت جراحی غیر ضروری قرار می گیرند. علاوه بر آن برداشت گرافت ذخیره شده به زمان جراحی اضافه کرده و نقطه دیگری از بدن را هم آسیب می زند. در مطالعه رادرمن^۶ و همکارانش در سال ۱۹۹۴، نشان داده شد که میزان موفقیت غضروف اتوژن نگهداری شده به این روش با غضروف تازه برابر است (۲۱).

در مورد دمای مناسب جهت نگهداری گرافت ها دو پیشنهاد اصلی نگهداری در حالت منجمد تازه و نگهداری در دمای ۴ درجه سانتی گراد است. در مواردی که بیمار نیاز به جراحی اصلاحی و revision در مراحل بعدی داشته باشد نگهداری این غضروف ها در محیط مناسب می تواند به عنوان منبع مفیدی در جراحی های بعدی مورد استفاده قرار گیرد (۴). در برخی مطالعات نشان داده شده که اضافه کردن دگزامتازون به محیط های کشت سلولی می تواند با اثر ضد التهابی منجر به نگهداری بهتر بافت غضروفی شود. در مطالعه ای که توسط بین و همکارانش در نیویورک در سال ۲۰۱۰ انجام شده اضافه کردن ۱۰ میکرو مول دگزامتازون به محیط های کشت سلولی منجر به سرویوال بهتر نمونه ها شده است (۸). مطالعه ما با هدف بررسی افزودن دگزامتازون به محیط های نگهداری نشان داده است که میزان کندروسیتها یزنده گرافت غضروفی در روز ۴۵ ام در



نمودار ۲- بررسی ماندگاری کندروسیت ها در محیط اتانل با و بدون دگزامتازون در روز نودام

بحث

نگهداری گرافت در شرایط مناسب می تواند استفاده از آنهارا در اعمال جراحی بعدی مقدور سازد. کونینگ^۱ در اواخر قرن ۱۹ برای اولین بار استفاده از گرافت های غضروفی را در جراحی پلاستیک مطرح کرد (۱۴). ژاکوزف^۲ (۱۸۶۵-۱۹۳۶) نخستین بار عمل رینوپلاستی زیبایی را در یازدهم ماه می سال ۱۸۹۸ انجام داد. روش اکسیژون و کاهش ابعاد بینی در آغاز قرن بیستم معرفی شد و برای بیش از ۶۰ سال تکنیک استاندارد رینوپلاستی بود. پس از آن تمایل به تقویت ساختار های بینی با استفاده از گرافت اسپردر، گرافت تیپ و رادیکس توسط کنستانتین^۳ و شین^۴ پیشنهاد گردید (۱۵ و ۱۶). در مطالعه ای که آولینا^۵ و همکارانش در مکزیک در سال ۲۰۰۶ انجام دادند نشان دادند که نگهداری در شرایط CRYOPRESERVED می تواند منجر به آسیب شدید سلول ها در نتیجه انجماد اب درون سلولی شده و در نتیجه T سلول های غضروفی کاهش می یابد (۱۱). در حال حاضر جراحان این گرافت ها در محیط های متفاوتی نگهداری می کنند و این در حالی است که اطلاعات دقیقی در مورد میزان ماندگاری کندروسیتها در دسترس نیست.

نگرانی های اصلی درباره غضروف های نگه داری شده شامل

¹ konig

² Joseph Jacques

³ Constantian

⁴ Sheen

⁵ Avelina

⁶ Ruddermer

نتیجه گیری

از آنجا که استفاده از غضروف اتولوگوس مزایای متعددی مانند ریسک پایین عفونت و اکسپوز شدن در مقایسه با مواد مصنوعی دارد، امروزه استفاده از غضروف اتولوگ انتخاب اول جراحان پلاستیک است. این مطالعه نشان داد که نگهداری گرافت غضروفی در اتانل ۷۰ درصد با اضافه کردن ۱۰ میکرومول دگزامتازون و دمای ۴ درجه سانتی گراد می تواند با ماندگاری بالای کندروسیت ها برای جراحی های بعدی منبعی قابل دسترسی باشد.

محیط اتانل $77/29 \pm 9/23$ و در محیط اتانل +دگزامتازون متازون $89/42 \pm 10/71$ گزارش شده است ($p=0/04$). همچنین این بررسی نشان داده است که میزان کندروسیت های زنده گرافت غضروفی در روز ۹۰ ام در محیط اتانل 71.79 ± 9.30 و در محیط اتانل +دگزامتازون متازون $83/50 \pm 10/73$ گزارش شده است ($p=0/06$). در این بررسی به نظر میرسد اتانول همراه با دگزامتازون محیط پایاتری برای کندروسیت های گرافت غضروفی باشد. بنا بر این افزودن دگزامتازون به شایع ترین محیط نگهداری گرافت غضروفی یعنی اتانل ۷۰ درصد می تواند باعث ماندگاری بهتر کندروسیت ها و حفظ بهتر ساختار گرافت شود.

References

1. Wei L, Yilin C. Repair, grafting, and engineering of cartilage. Peter C Neligan. Plastic surgery. Vol 1. Elsevier Saunders; 2013. p.442.
2. Mankin HJ. Current Concepts review: the response of articular cartilage to mechanical injury. J Bone Joint Sure Am 1982; 64:460-466.
3. Hunziker EB. Growth factor induced healing partial thickness defects in adult's articular cartilage. Osteoarthritis Cartilage 2001; 9:22-23.
4. Mark B Constantion . Rhinoplasty, craft and magic. Vol.1. Elsevier Saunders; 2009.p.568-569.
5. Cuzzocrea S, Mazzon E, Paola RD, Genovese T, Muià C, Caputi AP, et al. Effects of combination M40403 and dexamethasone therapy on joint disease in a rat model of collagen-induced arthritis. Arthritis Rheum 2005; 52:1929-1940.
6. Jafari HS, Saez-Llorens X, Paris M, Rinderknecht S, Friedland I, Ehrett S, et al. Dexamethasone attenuation of cytokine-mediated articular cartilage degradation in experimental lapine Haemophilus arthritis. J Infect Dis 1993; 168:1186.
- 7- Martinovic S, Borovecki F, Miljavac V, Kisic V, Maticic D, Francetic I, Vukicevic S. Requirement of a bone morphogenetic protein for the maintenance and stimulation of osteoblast differentiation. Arch Histol Cytol 2006;69(1):23-36. [PubMed: 16609267]
- 8- Liming Biane, Aaron M. Stoker, Kevin M. Marberry , Gerard Ateshian, James L. Cook ,and Clark T. Hung. Effects of Dexamethasone on the Functional Properties of Cartilage Explants During Long-Term Culture. Am J Sports Med. 2012 January; 38(1): 78-85.
- 9- Guyuron B, Friedman A. The role of preserved autogenous cartilage graft in septorhinoplasty. Ann Plast Surg 1994; 32:255_260.
- 10- Wong BJ, Giammanco PF: The use of preserved autogenous septal cartilage in "touch-up" rhinoplasty. Arch Facial PlastSurg 2003;5:349_353.
- 11- Avelina S, Jaime V, Rogelio J. Cryopreserved Tracheal Grafts: A review Of literature. Journal of Investigative Surgery 2006 19;125-135.
- 12- Brighton CT, Shadle CA, Jimenez SA, Irwin JT, Lane JM, Lipton M. Articular cartilage preservation and storage: application of tissue culture techniques to the storage of viable articular cartilage. Arthritis Rheum 1979;22(10):1093-1101. [PubMed: 90509]
- 13- William F, Enneking, Domenico a, Campanacci. Retrieved Human Allografts. J Bone Joint Surg Am 2001 83(7):971-986.
- 14-.Brenner KA, McConnell MP, Evans GRD, Calvert JW. Survival of Diced Cartilage Grafts: An experimental study. Plast Reconstr surg 2006; 105-117.
- 15-. Sheen JH. Spreader graft: a method of reconstructing the roof of the middle nasal vault following rhinoplasty. PlastReconstr Surg 1984 Feb; 73(2):230-9.
- 16-.Constantian MB. Four common anatomic variants that predispose to unfavorable rhinoplasty results: a study based on 150 consecutive secondary rhinoplasties. Plast Reconstr Surg 2000 Jan; 105(1):316-3319

- 17- Guyuron B, Friedman A :The role of preserved autogenous cartilage graft in septorhinoplasty. *AnnPlast Surg* 1994 Mar;32(3):255-60.PMID:8192384
- 18- Nicolle FV.Secondary rhinoplasty of the nasal tip and columella.The choice of cartilage grafts.*Scand J Plast Reconst surg* 1986;20:67-73.
- 19- Lovas RM. Conclusions after 122 revision rhinoplasties: brief review of cases. *Aesthetic plast surg* 1986;10:225-230.
- 20- Walter C. Secondary nasal revisions after rhinoplasties. *Trans Am Acad Ophtalmol Otolaryngol* 1975;80:519-528.
- 21- Rudderman RH, Guyuron B, Mendelson G. The fate of fresh and preserved noncrushed and crushed autogenous cartilage in the rabbit model. *Ann Plast Surg*. 1994 Mar;32(3):255-60.

*Original Article***Effect of Dexamethasone on viability of cartilage grafts in preserving Medias**

Received: 23 May 2016 - Accepted: 10 Jul 2016

¹ ghasemali khorasani
² roza miri
³ koroush ghanbarzade
⁴ hoomn farzad
⁵ hamed farhadi*

1- Associate professor of plastic surgery Tehran university of medical sciences

2 -Assistant professor of pathology Tehran university of medical sciences

3- Assistant professor of plastic surgery Tehran university of medical sciences

4 -Doctor of veterinary medicine, private practice

5 -Assistant professor of plastic surgery Mashhad university of medical sciences

* Mashhad -Mashhad university of medical sciences
 Tel: 09128345346
 Email: Hamed_farhadi@ymail.com

Abstract

Introduction: cartilage grafts have a fundamental role in reconstructive and aesthetic surgeries. Preservation of these grafts in suitable Medias can provide them for revision surgeries. Previous studies have shown that ethanol is a suitable media to preserve garfts . In this study, we assess the effect of Dexamethasone addition on viability of cartilage grafts and documented this with histopathological studies.

Methods: fifteen male New zealand rabbits that were purchased by Pasteur institute, Karaj, Iran, were evaluated in this study from March 2014 to July 2014. Cartilage grafts of rabbit ear with preservation of perichondrium preserved in 70 % Ethanol with and without adding of 10 microgram of dexamethasone stored in 4 c. After 45 and 90 days, these samples evaluated by histopahtological H&E staining and viability of chondrocytes determined by evidence of karyorrhesis and kariolysis in each sample.

Results: viability of chondrocytes in ethanol 70 was 77.29 ± 9.23 and viability in ethanol and dexamethasone media was 89.42 ± 10.71 after 45 days ($p < 0.04$). Viability of chondrocytes in ethanol 70 % was 71.79 ± 9.30 and viability in ethanol and dexamethasone was 83.50 ± 10.73 after 90 days ($p < 0.06$).

Conclusion: addition of dexamethasone in preserving medias of cartilage grafts can increase the viability of chondrocytes and viable chondrocytes have a fundamental role in graft stability and make them usable for revision surgeries.

Key words: Chondrocytes viability, Ethanol and dexamethasone media, Ethanol media

Acknowledgement: There is no conflict of interest.