

گزارش یک مورد آبسه کبدی به دنبال عفونت با فاسیولا هیپاتیکا در یاسوج

رضا قادری^۱، اورنگ ایلامی^۲، شهلا جهانبین^۳، سعید آقایی^۴، مرضیه حسینی^۵، سعید جوکار^{۶*}

^۱گروه داخلی، دانشگاه علوم پزشکی یاسوج، یاسوج، ایران، ^۲گروه عفونی و گرمسیری، دانشگاه علوم پزشکی یاسوج، یاسوج، ایران، ^۳گروه رادیولوژی، دانشگاه علوم پزشکی یاسوج، یاسوج، ایران، ^۴کمیته تحقیقات دانشجویی، دانشگاه علوم پزشکی یاسوج، یاسوج، ایران، ^۵گروه مامایی، دانشگاه علوم پزشکی یاسوج، یاسوج، ایران

تاریخ وصول: ۱۳۹۵/۶/۱۵ تاریخ پذیرش: ۱۳۹۵/۱۰/۲۷

چکیده

زمینه و هدف: آبسه کبدی شایع‌ترین آبسه در بین آبسه‌های احشایی می‌باشد. موارد معدودی از آبسه کبدی به دنبال عفونت با فاسیولا (آبسه کبدی که بروی فاسیولازیس سوار شده) گزارش گردیده است. فاسیولا از ترماتود های کبدی مشترک بین انسان و دام است. فاسیولا انتشار جهانی داشته و در مناطق معتدل و گرم و مرطوب، به خصوص در مناطقی که پرورش دام‌های اهلی در آنها رایج است شایع می‌باشد. هدف از این مقاله گزارش یک مورد آبسه کبدی به دنبال عفونت با فاسیولا هیپاتیکا بود.

گزارش مورد: گزارش مربوط به بیماری است که ابتدا با تشخیص آبسه کبدی تحت درمان آنتی‌بیوتیکی مربوط به آبسه قرار گرفته، ولی پاسخ مناسبی به درمان نداده و با تب‌های راجعه مراجعه می‌کرده و پس از بررسی‌های رادیولوژی دقیق‌تر و سِرولوژی مثبت از جهت فاسیولا هیپاتیکا علاوه بر درمان آبسه کبدی تحت درمان مناسب فاسیولا هیپاتیکا قرار می‌گیرد و طی پیگیری‌های بعدی تب بیمار قطع گردیده و ضایعات کبدی محو می‌گردد.

نتیجه‌گیری: با توجه به این که کانون جدیدی از عفونت فاسیولا هیپاتیکا در جنوب ایران گزارش شده است، در تمام بیماران مراجعه کننده با آبسه کبدی و تب بدون علت در این مناطق، می‌توان فاسیولا هیپاتیکا را به عنوان عامل ایجاد کننده تب و آبسه کبد در نظر داشت.

واژه‌های کلیدی: آبسه کبدی، تب راجعه، فاسیولا هیپاتیکا

* نویسنده مسئول: سعید جوکار، یاسوج، دانشگاه علوم پزشکی یاسوج، گروه بیماری‌های داخلی

Email: Jokar4132@gmail.com

گزارش یک مورد آبسه کبدی به دنبال عفونت با فاسیولا هپاتیکا

مقدمه

ماه قبل مراجعه‌های متعدد و بستری‌های متعدد بیمارستانی را داشته که پس از بررسی‌های سونوگرافی و سی‌تی اسکن با تشخیص آبسه کبدی تحت درمان قرار گرفته، ولی پس از این بستری‌ها با درمان بهبودی موقت داشته است. الگوی شبانه روزی تب به صورت ممتد و بدون بهبودی بود. بیمار علاوه بر تب از کاهش وزن، سردرد، بی‌اشتهایی، خستگی، تعریق شبانه، ضعف جسمی و درد خفیف شکم شکایت داشت. بیمار سابقه مسافرت به مناطق اندمیک مربوط به بیماری‌های عفونی مختلف را شرح حال نمی‌داد. در معاینه بیمار، جز تب ۳۸ درجه نکته قابل توجهی در بررسی سر و گردن، ریه، شکم و اندام وجود نداشت.

در سونوگرافی قبلی که بیمار انجام داده بود چند ضایعه هیپواکو در لوب سمت راست کبد که بزرگترین آن ۴۹*۲۹ میلی‌متر بوده داشت و بقیه احشای شکمی و لگنی نرمال گزارش شده بود. گزارش CT-Scan شکم نیز چند ضایعه هیپوئندس در لوب راست کبد به همراه تجمع خفیف مایع در فضای جنب در سمت راست را گزارش کرده بود. سایز بزرگترین ضایعه کبدی ۴۲*۲۴ میلی‌متر همراه با تجمع مایع درون این ضایعه که اختصاصی برای یک ضایعه خاص نمی‌باشد گزارش کرده بود (شکل ۱). علاوه بر CT scan شکم برای بیمار CT-Scan نفر و CT ریه با شک به بدخیمی و

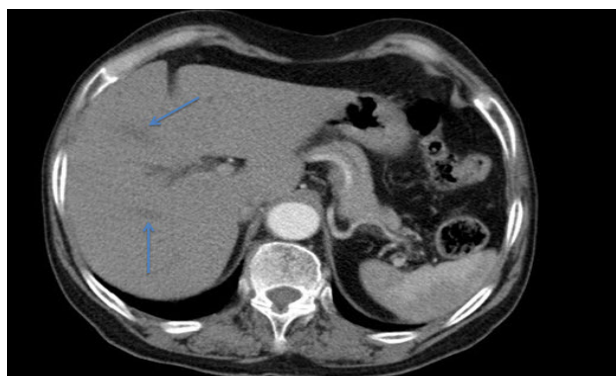آبسه کبدی شایع‌ترین آبسه در بین آبسه‌های احشایی می‌باشد. در یک گزارش که مربوط به ۵۴۰ بیمار دچار آبسه شکم بوده آبسه کبدی ۴۸ درصد از آبسه‌های احشایی و ۱۳ درصد از آبسه‌های درون شکم را به خود اختصاص داده است (۱). اکثر آبسه‌های کبدی چند میکروبی هستند. مخلوطی از میکروب‌های روده‌ای و بی‌هوازی‌ها شایع‌ترین عوامل عفونی می‌باشند (۲) فاسیولا از ترماتودهای کبدی مشترک بین انسان و دام است. فاسیولا انتشار جهانی داشته و در مناطق معتدل و گرم و مرطوب، به خصوص در مناطقی که پرورش دام های اهلی در آنها رایج است شایع می‌باشد. در مقایسه با عفونت‌های دامی، آلودگی انسان به فاسیولا غیر معمول است. با این حال ابتلای انسان به این انگل، از سراسر جهان از جمله ایران گزارش شده است (۳). موارد معدودی از آبسه کبدی به دنبال عفونت با فاسیولا (آبسه کبدی که بروی فاسیولازیس سوار شده) گزارش گردیده است (۴). هدف از این مقاله بیماری با آبسه کبدی به دنبال عفونت با فاسیولا هپاتیکا گزارش می‌گردد.

گزارش مورد

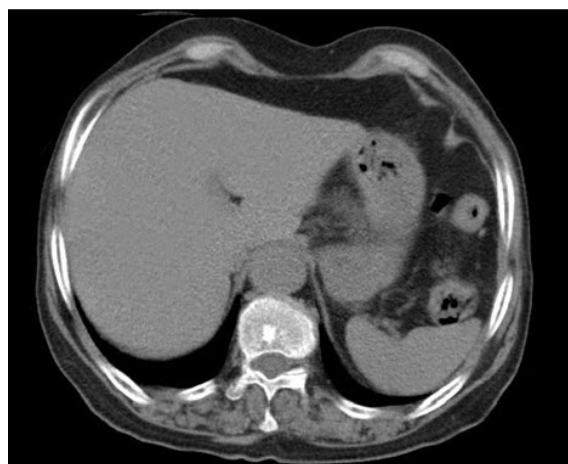
بیمار خانم ۷۹ ساله اهل یاسوج مورد شناخته شده فشارخون، چربی خون و قند خون که به علت تب طول کشیده به درمانگاه داخلی مراجعه کرد. بیمار از ۶

جدول ۱: آزمایش‌های اصلی بیمار قبل و بعد از درمان

نوع آزمایش	قبل درمان	بعد درمان
میزان گلبول سفید	۱۳۸۰۰	۹۹۰۰
هموگلوبین	۹۶	۱۱.۹
میانگین حجم گلبول قرمز	۹۲.۲	۸۵
پلاکت	۲۰۷۰۰۰	۱۷۷۰۰۰
میزان نشست گلبول قرمز	۸۲	۳۳
پروتئین سی فاز التهابی (CRP)	+۳	منفی
کشت خون	منفی	منفی
آسپاراتات آمینوترانسفراز	۵۷	۲۸
آلانین آمینوترانسفراز	۳۹	۲۴
آلکالین فسفاتاز	۳۱۶	۲۵۹



شکل ۱: نمای CT Scan کبد بیمار. فلش‌ها ضایعه کبدی را نشان می‌دهند



شکل ۲: نمای CT Scan کبد بیمار پس از درمان

عفونت‌های مایکوباکتریومی درخواست داده بودند که نرمال بود.

بیمار به جهت بررسی ضایعه کبدی بیمار تحت نمونه‌برداری قرار گرفته بود که در گزارش نمونه‌برداری التهاب شدید و مزمن همراه با ائوزینوفیلی که مشخص کننده آبسه کبدی می‌باشد گزارش گردیده بود. بعد از آن برای بیمار با توجه به تشخیص آبسه کبدی درمان آنتی‌بیوتیکی آغاز می‌گردد ولی بیمار پس از مدتی بار دیگر با تب مراجعه می‌کند. روند درمان آنتی‌بیوتیکی چندین بار تکرار شده بود، ولی بیمار بهبودی نداشت. پس از مراجعه به درمانگاه داخلی یاسوج بعد از بررسی روند اقدامات صورت گرفته این بار برای بیمار با شک به بیماری‌های آندمیک آزمایش‌های سرولوژی کیست هیداتید و فاسیولا هپاتیکا، درخواست گردید و بررسی‌های رادیولوژیکی بیمار بار دیگر به وسیله رادیولوژیست دیگری بازبینی گردید و بار دیگر تحت سونوگرافی قرار گرفت. در نهایت تست سرولوژی فاسیولا هپاتیکا (با روش Fas2-ELISA) در بیمار مثبت شد و رادیولوژیست نیز با دیدن نمای هیپو اکو برگ مانند در کبد عفونت با فاسیولا را تأیید کرد. بیمار پس از دریافت درمان استاندارد فاسیولا هپاتیکا به همراه درمان آبسه طی پیگیری‌های منظم بهبود یافت و دیگر دچار تب نگردید.

شکل (۲) نمای سی تی اسکن بیمار را ۵ ماه پس

از درمان نشان می‌دهد.

گزارش یک مورد آبسه کبدی به دنبال عفونت با فاسیولا هیپاتیکا

بحث

عفونت انسانی ناشی از فاسیولا به علت استفاده از سبزیجات آلوده کنار جوی‌ها و آبگیرها ایجاد می‌شود. سیکل زندگی این انگل وابسته به حلزون‌های آب شیرین است. وجود آبگیرها، حلزون‌های میزبان و پرورش گوسفند از عوامل ایجاد کننده عفونت در یک منطقه هستند (۵). در مطالعه‌های انجام شده، این بیماری در شمال ایران، در استان‌های گیلان و مازندران شایع است به گونه‌ای که در یک اپیدمی در سال ۷۸-۱۳۷۷ در گیلان ۱۰۰۰۰ نفر آلودگی به این بیماری گزارش گردید (۶).

در بررسی‌های انجام شده شیوع درصد آلودگی به فاسیولا هیپاتیکا در دام‌های کشتار شده در کشتارگاه صنعتی یاسوج در سال ۱۳۸۰ و ۱۳۸۱ به ترتیب ۹/۵۱ و ۹ درصد بوده که قابل توجه می‌باشد (۷). اخیراً گزارش شده یاسوج به عنوان کانون جدیدی از عفونت با فاسیولا هیپاتیکا در جنوب ایران می‌باشد (۸).

تظاهرات بالینی معمول این بیماری شامل تب و ایجاد درد ناحیه فوقانی و راست شکم می‌باشد (۹). علاوه بر علائم بالینی از جهت آزمایشگاهی می‌تواند ائوزینوفیلی، افزایش آنزیم‌های کبدی و تست سرولوژی مثبت ایجاد کند (۹). به طور کلی بعضی از تظاهرات بالینی این عفونت مانند آبسه‌های کبدی (۱۲ و ۱۱)، تب طول کشیده (۱۴ و ۱۳) و سپسیس نادر می‌باشد (۱۰). مواردی از عفونت فاسیولا بدون ائوزینوفیلی گزارش

شده است (۱۰). تشخیص فلوک‌های کبدی و کیسه صفرا درجه بالایی از ظن بالینی می‌خواهد. برای اثبات این عفونت‌ها تهیه لام خون محیطی یا تصویربرداری کبدی می‌تواند مفید باشد. تست‌های سرولوژی علی‌الخصوص زمانی که عفونت خفیفی وجود داشته باشد می‌تواند مفید واقع شود (۱۵).

در یکی از مطالعه‌ها تست سرولوژی Fas2-ELISA برای فاسیولا با حساسیت و اختصاصیت بالا به ترتیب ۹۲ و ۸۴ درصد گزارش گردید (۱۶) نماهای رادیولوژیکی که فاسیولا می‌تواند ایجاد کند، در سونوگرافی به صورت ضایعه هیپواکو و در سی‌تی اسکن به صورت ضایعه هیپودنس می‌باشد (۱۷). سی‌تی اسکن علاوه بر دیدن ندول هیپودنس می‌تواند محل حرکت فاسیولا در مهاجرت به کبد را نشان دهد (۱۹). درمان فاسیولا هیپاتیکا تریکلابندازول می‌باشد که بهبودی بیش از ۹۰ درصد می‌دهد (۲۰).

در این بیمار که با تب طول کشیده و تظاهرات آبسه کبدی مراجعه کرد و تحت درمان با آنتی‌بیوتیک وسیع‌الطیف قرار گرفت این انتظار می‌رفت که پس از اتمام دوره درمان آبسه کاملاً برطرف گردد، ولی به علت عدم در نظر گرفتن فاسیولا هیپاتیکا به عنوان عاملی که می‌تواند ریشه ایجاد آبسه کبدی باشد، پس از مدتی علائم بیمار عود می‌کرد. در نهایت پس از ارسال سرولوژی فاسیولا و مثبت شدن آن تشخیص مسجل شده و درمان با تریکلابندازول با دوز ۱۰ میلی‌گرم بر

کیلوگرم با تکرار دوز ۲۴ ساعت بعد به همراه درمان آبنه کبدی، تب بیمار فروکش کرده و در سی تی اسکن ۵ ماه بعد ضایعات کبدی محو شدند. سیر روند تشخیص و درمان این بیمار بیانگر این مسئله است که اگر از ابتدا با در نظر گرفتن شرایط اپیدمیولوژی بیماری‌های این منطقه، سرولوژی مربوط به عفونت با فاسیولا برای بیمار ارسال می‌گردید، به طور قطعی اقدامات تهاجمی و بستری‌های متعدد برای بیمار صورت نمی‌گرفت.

نتیجه‌گیری

در افرادی که با تظاهر آبنه کبدی و یا تب‌های نامشخص و طولانی مدت در مناطق اندمیک مربوط به فاسیولا مراجعه می‌کنند، علاوه بر شرح حال‌گیری از مصرف گیاهان محلی که در کنار جوی‌ها می‌روید، این عفونت به عنوان عامل احتمالی مسبب در نظر گرفته شود. همچنین با شناخت اپیدمیولوژی بیماری‌های منطقه‌ای هر ناحیه سرعت تشخیص پزشک بالا رفته و به دنبال آن بار اقتصادی برای بیمار و همچنین سیستم بهداشتی ایجاد نمی‌شود.

REFERENCE

1. Altemeier WA, Culbertson WR, Fullen WD, Shook CD. Intra-abdominal abscesses. *Am J Surg* 1973; 125: 70.
2. C J Huang, H A Pitt, P A Lipsett, F A Osterman, Jr, K D Lillemoe, J L Cameron, and G D Zuidema. Pyogenic hepatic abscess. Changing trends over 42 years. *Ann Surg* 1996; 223: 600.
3. Edalatzade M, Dalimi A, Ghaffarifar F, Sayyad B. The changes in blood parameters and liver during human infection with *Fasciola* After treatment with Triclabendazole. *Journal of Hamadan University of Medical Sciences and Health Services* 1385; 13(2): 29-36.
4. Catherine B, Lahmi F, Iranshahi M. Amir houshang mohammad alizadeh case rep gastroenterol. 2014 Sep-Dec; 8(2): 310-318.
5. Kodam K, Ohnishi H, Matsuo T. Three cases of human fascioliasis. *Kansenshogakuzasshi* 1991; 65(12): 1620-4.
6. Mansouri D, Jamshidi Fard A. A case report of Fascioliasis with rare manifestations of recurrent fever and ascites. *JBUMS* 2002; 4(4) :50-4.
7. Moshfe A, Bagheri M, Mohebi nobandegan Z. Prevalence of *Fasciola Hepatica* in Slaughtered livestock in Yasuj's Slaughterhouse 1381-1382. *Armaghane Danesh* 2003; 8(2) :25-32.
8. Sarkari B, Ghobakhloo N, Moshfe A, Eilami O. Seroprevalence of human fasciolosis in a new-emerging focus of fasciolosis in yasuj district, southwest of iran. *Iran J Parasitol* 2012; 7(2): 15-20.
9. Adel AL, Mahmood F. Trematodes and other fluke in principles practice of infectious disease, 5th ed. Mandell Douglas and Bennetts. Churchill livingstone co; 2000; 2953-5.
10. Oner V, Mete A, Yemisen B, Kaya M, Kantarci A, Saltoglu F. A case of *Fasciola hepatica* mimicking sepsis without eosinophilia. *Turkiye Parazitoloj Derg* 2014; 38(2): 131-4.
11. Cosme A, Marcosy M, Galany A. Choledochal obstruction due to *fasciola hepatica*. *Med Clin (Barc)* 1979; 73(10): 438-42.
12. Claxton JR, Zambrano H, Ortiz P, Delgado E, Ecurra E, Clarkson MJ. Strategic control of fasciolosis in the inter-andean valey of Cagamarca. *Peruvet Rec* 1998; 143(2): 42-5.
13. Almendras-Jaramillo M1, Rivera-Medina J, Seijas-Mogrovejo J, Almendras-Jaramillo K. Hepatic fascioliasis in children: Uncommon clinical manifestations. *Arq Gastroenterol* 1997; 34(4): 241-7.
14. Choi JW, Choi SJ, Kwon HC, Cheong JY, Lee KM, Yoo BM. et al. A human case of invasive fascioliasis associated with liver abscess. *Korean J Parasitol* 1955; 33(4): 395-8.
15. Dennis L. Kasper, Anthony S. Fauci, Stephen L. Hauser, Dan L. Longo, et al. *Harrison's principles of internal medicine*. 19th ed. New York: McGraw Hill; 2015; 1918-24.
16. Espinoza JR, Maco V, Marcos L, Saez S, Neyra V, Terashima A, et al. Evaluation of Fas2-ELISA for the serological detection of *Fasciola hepatica* infection in humans. *Am J Trop Med Hyg* 2007; 76: 977.
17. Koç Z, Uluşan S, Tokmak N. Hepatobiliary fascioliasis: imaging characteristics with a new finding. *Diagn Interv Radiol* 2009; 15: 247.
18. Sapmaz F, Kalkan IH, Guliter S, Nazlioglu A. A clinical presentation of a very rare infection: parenchymal *Fasciola hepatica*. *Turkiye Parazitoloj Derg* 2013; 37(4): 305-6.
19. Maclean JD, Cross J, Mahanty S. Liver, lung, and intestinal fluke infections. In: *Tropical Infectious Diseases. Principles, Pathogens and Practice*. 3rd ed. Guerrant RL, Walker DH, Weller PF (editors). Churchill Livingstone: Philadelphia; 2006; 854.
20. Marcos LA1, Tagle M, Terashima A, Bussalleu A, Ramirez C, Carrasco C, et al. Natural history, clinoradiologic correlates, and response to triclabendazole in acute massive fascioliasis. *Am J Trop Med Hyg* 2008; 78:222.

A Case Report: Liver Abscess Caused by *Fasciola hepatica* in Yasuj

Ghadei R¹, Eilami O², Jahanbin Sh³, Aghae S⁴, Hossini M⁵, Jokar S^{1*}

¹Department of Internal Medicine, Yasuj University of Medical Sciences, Yasuj, Iran, ²Department of Infectious Diseases, Yasuj University of Medical Sciences, Yasuj, Iran, ³Department of Radiology, School of Medicine, Yasuj University of Medical Sciences, Yasuj, Iran, ⁴Student Research Committee, Yasuj University of Medical Sciences, Yasuj, Iran, ⁵Department of Midwifery, Yasuj University of Medical Sciences, Yasuj, Iran

Received: 5 Sep 2016

Accepted: 16 Jan 2017

Abstract

Background and aim: Liver abscesses are the most common type of visceral abscess. The rare cases of liver abscess caused by *F. hepatica* infection has been reported. *F. hepatica* is Liver trematode common to humans and animals. *F. hepatica* have global emission and common in temperate, hot and humid zones especially in areas where livestock farming is common. The aim of this article is to report a case of liver abscess which was infected with *F. hepatica*.

Case Report: This Report is related to patient who initially diagnosed with liver abscess and taken medication for liver abscess, with no properly treated and refer by relapsing fever. After radiological studies and positive serology for *F. hepatica* the patient was undergo the treatment of fascioliasis and liver abscess. following the treatment the fever and liver lesion waer disappeared . Reports of patients who initially diagnosed with liver abscess antibiotic treatment was that the abscess was not properly treated

Result: Given that, the new focus on *F. hepatica* infection which have been reported in southern Iran, in the all cases with fever and liver abscess in this geographic areas, *F. hepatica* considered in the differential diagnosis.

Key words: Liver abscess, Relapsing fever, *Fasciola hepatica*

*Corresponding Author: Jokar S, Department of Internal Medicine, Yasuj University of Medical Sciences, Yasuj, Iran
Email:Jokar4132@gmail.com

Please cite this article as follows:

Ghadei R, Eilami O, Jahanbin Sh, Aghae S, Hossini M, Jokar S. A Case Report: Liver Abscess Caused by *Fasciola hepatica* in Yasuj. Armaghane-danesh 2017; 21 (10): 1022-1028.