

## تأثیر دوزهای مختلف ان استیل سیستین بر پارامترهای بیوشیمیایی و هیستوپاتولوژی بافت کلیه موش‌های تیمار شده با فرمالدئید

شبنم محمدی<sup>۱</sup>، فاطمه صفری<sup>۲\*</sup>، زهرا سیدی<sup>۳</sup>، الهه سیدحسینی<sup>۴</sup>، فائزه کریمی<sup>۵</sup>، مریم محمدی<sup>۶</sup>، مهدی کریمی<sup>۷</sup>، علی دشاده<sup>۸</sup>، حسین ابطی<sup>۹</sup>، کامیار توکلی<sup>۱۰</sup>، فاطمه محمدزاده<sup>۱۱</sup>

### خلاصه

مقدمه: فرمالدئید آلدئیدی بی‌رنگ با بوی تند می‌باشد که اثرات مخربی بر سیستم‌های بدن دارد. با توجه به اینکه مطالعات محدودی در باره مواد حفاظتی در برابر آسیب کلیوی ناشی از فرمالدئید وجود دارد، هدف از مطالعه حاضر بررسی تأثیر دوزهای مختلف ان استیل سیستین بر پارامترهای بیوشیمیایی و هیستوپاتولوژی کلیه موش‌های تزریق شده با فرمالدئید بوده است.

روش: در این پژوهش، ۴۸ سر موش نر بالغ به‌طور تصادفی به شش گروه تقسیم شدند. گروه کنترل هیچ تزریقی دریافت نکرد. گروه دوم ۱۰ mg/kg فرمالدئید و گروه‌های سوم تا ششم علاوه بر ۱۰ mg/kg فرمالدئید به ترتیب دوزهای ۵۰، ۱۰۰، ۲۰۰ و ۴۰۰ میلی‌گرم بر کیلوگرم ان استیل سیستین به‌صورت داخل صفاقی دریافت کردند. پس از ۱۴ روز، از کلیه موش‌ها لام بافتی تهیه و با تکنیک استریولوژیک، حجم کلیه و گلومرول‌ها به‌دست آمد. به‌علاوه اوره و کراتینین سرم خون اندازه‌گیری شد. داده‌ها با نرم افزار SPSS و آزمون آنالیز واریانس تجزیه و تحلیل گردید.

یافته‌ها: تجویز فرمالدئید باعث نکرروز، واکنولیزاسیون و کاست فراوان در لوله‌های کلیوی و کلاپس و اسکروز در گلومرول‌ها شد. اثرات تجویز ان استیل سیستین وابسته به دوز بود به‌طوری‌که در دوزهای بالا آسیب گلومرولی و توبول‌ها مشاهده شد ولی در دوز ۵۰ mg/kg، گلومرول‌ها و بافت بینابینی طبیعی بود. حجم گلومرول‌های کلیوی و سطح اوره در در گروه تجربی ۳ و ۶ نسبت به گروه کنترل تفاوت معنی‌داری داشت ( $P=0/000$ ). تعداد گلومرول‌های کلیوی و سطح کراتینین در گروه‌های دریافت‌کننده ان استیل سیستین نسبت به گروه کنترل تفاوت معنی‌داری داشت ( $P=0/000$ ).

نتیجه‌گیری: تجویز دوز ۵۰ mg/kg ان استیل سیستین در طی ۱۴ روز اثر محافظتی بر بافت کلیه موش‌های که به آنها فرمالدئید تزریق شده بود داشت.

واژه‌های کلیدی: فرمالدئید، ان استیل سیستین، آسیب کلیوی، موش

- ۱- استادیار، مرکز تحقیقات التهاب نروژنیک، دانشگاه علوم پزشکی مشهد، مشهد، ایران ۲- دانشجوی کارشناسی مامائی، کمیته تحقیقات دانشجویی، دانشگاه علوم پزشکی گناباد، گناباد، ایران ۳- استادیار، گروه بهداشت عمومی، دانشکده بهداشت، دانشگاه علوم پزشکی شهید بهشتی، تهران، ایران ۴- استادیار، گروه علوم بالینی، دانشکده پزشکی، دانشگاه علوم پزشکی گناباد، گناباد، ایران ۵- مربی، گروه پرستاری، دانشکده پرستاری، دانشگاه علوم پزشکی گناباد، گناباد، ایران ۶- مربی، گروه علوم پایه، دانشکده پزشکی، دانشگاه علوم پزشکی گناباد، گناباد، ایران ۷- استادیار، گروه اورولوژی، دانشکده پزشکی، دانشگاه علوم پزشکی مشهد، مشهد، ایران

\* نویسنده مسؤول، آدرس پست الکترونیک: dr.paper57@gmail.com

پذیرش مقاله: ۱۳۹۴/۱۲/۱۰

دریافت مقاله اصلاح شده: ۱۳۹۴/۱۱/۱۷

دریافت مقاله: ۱۳۹۳/۱۰/۲۳

## مقدمه

فرمالدئید گازی بی‌رنگ و سمی می‌باشد که به‌طور گسترده در صنایع مختلف همچون چوب، پلیمر، لاستیک‌سازی، صنعت نساجی و نیز تهیه مواد ضد عفونی‌کننده، لوازم بهداشتی و آرایشی به کار می‌رود (۱). این ماده به‌صورت قارچ‌کش و علف‌کش در کشاورزی نیز کاربرد دارد. به‌علاوه در آزمایشگاه‌های هیستوپاتولوژی، سالن‌های تشریح به‌عنوان فیکساتور، در مواد نگهدارنده مواد دندان‌پزشکی و برخی داروها نیز به کار می‌رود. فرمالین در محلول‌های همودیالیز نیز وجود دارد. سازمان مدیریت سلامت و ایمنی شغلی حد تماس مجاز برای مواجه طولانی مدت ۸ ساعته را ۰/۷۵ ppm و برای تماس کوتاه مدت ۱۵ دقیقه را ۲ ppm تعیین نموده است (۲،۳).

علاوه بر محیط‌های صنعتی و پزشکی که ممکن است مقدار این ماده بیشتر از حد مجاز باشد، این ترکیب در زندگی روزمره نیز در تهیه مواد شوینده، محصولات آرایشی و بهداشتی، دئودورانت‌ها، خمیر دندان‌ها، کاغذ و جوهر وجود دارد. بنابراین، هر فردی ممکن است در معرض تماس یا استنشاق فرمالدئید قرار گیرد (۱). تحقیقات نشان می‌دهد حتی تماس با مقادیر ناچیز فرمالدئید باعث تحریک مخاط تنفسی، رینیت و تنگی نفس می‌شود. به‌علاوه اثرات زیان‌بار آن بر سیستم عصبی، گوارشی، قلبی عروقی و ادراری تناسلی گزارش شده است (۴-۸). دیده شده که کارگرانی که در معرض فرمالدئید هستند، بیشتر دچار سرطان کلیه می‌شوند (۹). به‌علاوه، تماس یا استنشاق فرمالدئید باعث افزایش سرطان مثانه می‌شود (۹). در افراد الکلی که ترکیب متانول به فرمالدئید و اسید فرمیک تجزیه می‌شود، نکروز لوله‌های کلیوی و متعاقباً نارسایی کلیه مشاهده شده است (۱۰). همچنین پس از تجویز فرمالدئید، به‌هم خوردن الگوی گلوبول‌ها، افزایش ضخامت غشای پایه توپول‌های کلیه و دیلاتاسیون، نکروز و واکوئل‌دار

شدن توپول‌ها گزارش شده است (۱۰). نتایج مطالعه Boj و همکاران نشان داد که سطح اوره و کراتینین سرم خون موش‌ها، ۴۸ ساعت پس از قرار گرفتن در معرض فرمالدئید به‌طور چشمگیری افزایش می‌یابد (۱۱). از طرفی دیده شده که پس از تجویز دوز مناسبی از آنتی‌اکسیدان‌ها، نسبت مناسب اکسیدان و آنتی‌اکسیدان‌ها در بدن برقرار و اثرات مضر ناشی از استرس اکسیداتیو کاهش می‌یابد (۱۱). از جمله این آنتی‌اکسیدان‌ها، ان استیل سیستین است که با وجود اینکه در همه جا به‌عنوان پادزهر مسمومیت با استامینوفن شناخته می‌شود، اما کاربردهای بالینی گوناگون دیگری نیز دارد. این کاربردهای بالینی از توانایی آن برای حمایت از سیستم آنتی‌اکسیدان و نیتریک اکسید بدن طی استرس، عفونت‌ها، آسیب‌های سمی و وضعیت‌های التهابی آن ناشی می‌شود (۱۲). گزارش شده که ان استیل سیستین مسمومیت ناشی از ترکیبات جیوه را کاهش می‌دهد (۱۳). به‌علاوه، با اتصال خود به پالادیوم و برداشت آن از بافت‌ها باعث رفع آلودگی ناشی از پالادیوم در بافت‌های بدن می‌شود (۱۴-۱۳). با توجه به این که مطالعات کم و محدودی در مورد اثر حفاظتی آنتی‌اکسیدان‌ها بر بافت کلیه پس از آسیب کلیوی با فرمالدئید صورت گرفته است، این پژوهش با هدف بررسی تأثیر دوزهای مختلف ان استیل سیستین بر پارامترهای بیوشیمیایی و هیستوپاتولوژی کلیه موش‌های تزریق شده با فرمالدئید انجام شد.

## روش بررسی

این مطالعه از نوع تجربی بود که پس از تصویب در کمیته اخلاق بر روی ۴۸ سر موش نر ۳-۲ ماهه نژاد Balb/c انجام شد. موش‌ها از موسسه رازی خریداری و تحت شرایط استاندارد از نظر دما و رطوبت نگهداری شدند. در ابتدا به‌منظور تعیین دوز مناسب فرمالدئید و ان-استیل سیستین دوزهای مختلف به‌صورت داخل صفاقی تزریق شد. سپس

$\sum \pi i$  مجموع نقاط برخوردی با کل کلیه،  $a(p)$  مساحت اطراف هر نقطه از گرید،  $t$  ضخامت هر برش و  $M^2$  مربع بزرگنمایی تصویر بود. حجم گلومرول نیز از فرمول زیر به دست آمد:

$$V_{total}(Glomeruli) = V_v(Glomeruli) \times V(refrence)$$

برای محاسبه  $V_v$  مجموع نقاطی که با گلومرول‌های کلیوی برخورد کردند بر تعداد نقاطی که با کورتکس کلیه تلاقی داشتند، تقسیم شد (۱۵،۱۶).

برای تعیین میزان تعداد گلومرول‌ها، برش‌های مرجع و شاهد به‌طور شانسی انتخاب شدند و پس از قرارگیری گرید به‌طور تصادفی بر روی تصاویر، گلومرول‌هایی که در برش مرجع بودند ولی در برش شاهد وجود نداشتند و نیز خطوط ممنوعه را قطع نمی‌کردند، شمارش شدند. سپس از فرمول زیر استفاده شد که در آن  $\sum Q$  مجموع نقاط برخوردی با گلومرول‌ها، مدولا و کل کلیه،  $a(p)$  مساحت اطراف هر نقطه از گرید،  $h$  ارتفاع دیسکتور و  $\sum P$  تعداد فریم‌ها بود (۱۶):

$$N = \frac{\sum Q}{a(p).h.\sum P} \times V_{cortex}$$

#### اندازه‌گیری سطح اوره و کراتینین خون

پس از بیهوشی عمیق با استفاده از سرنگ ۲ سی‌سی خون از قلب موش‌ها گرفته شد. سپس با دور ۲۵۰۰ دور به مدت ۵ دقیقه سانتریفوژ و سرم آن جدا شد. برای اندازه‌گیری اوره و کراتینین سرم از روش مرفومتريك و کیت‌های اختصاصی شرکت پارس آزمون و دستگاه اتوآنالیزور (ساخت آلمان) استفاده گردید.

مرگ و میر موش‌ها بررسی شد. در دوزهای انتخابی موش‌ها زنده مانده بودند و در آنها مرگ و میر مشاهده نشد. سپس، موش‌ها به‌طور تصادفی به شش گروه تقسیم شدند. گروه کنترل هیچ تزریقی دریافت نکرد. موش‌های گروه دوم  $10 \text{ mg/kg}$  فرمالدئید (ساخت شرکت مرک) به‌صورت داخل صفاقی و یک بار در روز دریافت کردند. به گروه‌های تجربی سوم تا ششم  $10$  میلی‌گرم فرمالدئید و به ترتیب دوزهای  $50$ ،  $100$ ،  $200$ ،  $400$  ان استیل سیستین به‌صورت داخل صفاقی تزریق شد. به گروه‌های تجربی ابتدا ان استیل سیستین و بعد از یک ساعت  $10 \text{ mg/kg}$  فرمالدئید یک بار در روز و به مدت ۱۴ روز تزریق شد. از قرص ان-استیل سیستین به‌صورت محلول در سرم فیزیولوژی استفاده شد. پس از ۲ هفته، موش‌ها بیهوش و کلیه آنها وزن و در محلول فرمالین قرار گرفت. سپس مراحل آبگیری و شفاف‌سازی به ترتیب با عبور از الکل و زایلین انجام شد. پس از آغستگی بافت‌ها با پارافین قالب‌گیری شده و با استفاده از میکروتوم به مقاطع با ضخامت ۵ میکرون برش و با هماتوکسیلین-اٹوزین رنگ آمیزی شد. لام‌ها پس از رنگ آمیزی با میکروسکوپ نوری عکس‌برداری و مورد بررسی استریولوژیکی قرار گرفتند. برای محاسبه حجم کل کلیه و گلومرول‌های کلیوی از اصل کاوالیه استفاده شد. به این منظور پس از انجام مراحل آماده‌سازی بافت و برش‌گیری، برش‌ها به‌طور تصادفی انتخاب شدند. پس از عکس‌برداری لام‌ها، یک ترانس پرنسی دارای شبکه‌ای از نقاط منظم به‌طور تصادفی بر روی تصاویر قرار گرفت و نقاط برخورد گرید با کلیه شمارش گردید. سپس از فرمول زیر برای محاسبه حجم کلیه استفاده شد:

$$V = \frac{\sum \pi i \times a(p) \times t}{M^2}$$

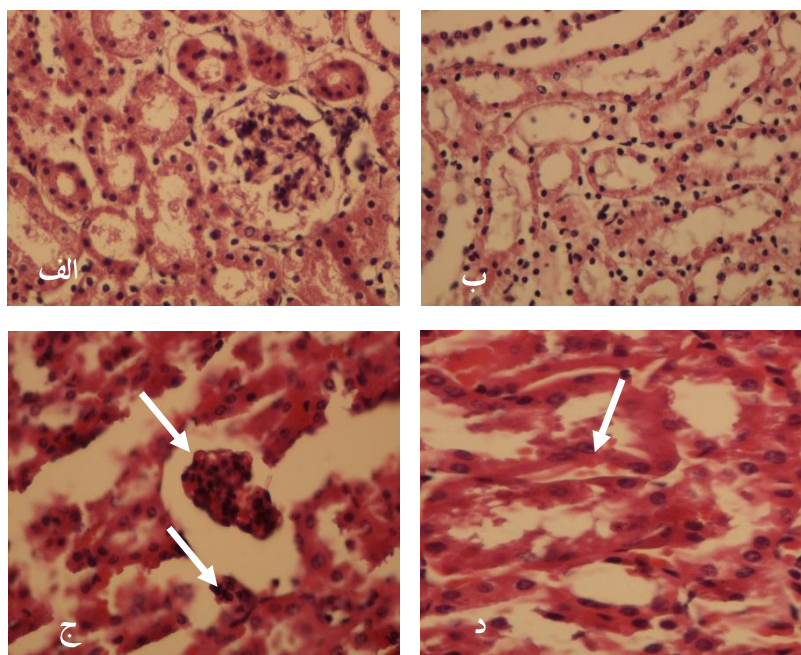
## آنالیز آماری

نتایج به صورت میانگین  $\pm$  انحراف معیار بیان شد. داده‌ها با آزمون آنالیز واریانس یک طرفه و تست تکمیلی توکی مورد تجزیه و تحلیل قرار گرفت.  $P < 0/05$  به عنوان تفاوت آماری معنی دار در نظر گرفته شد.

## نتایج هیستوپاتولوژیک کلیه در گروه‌های مورد آزمایش

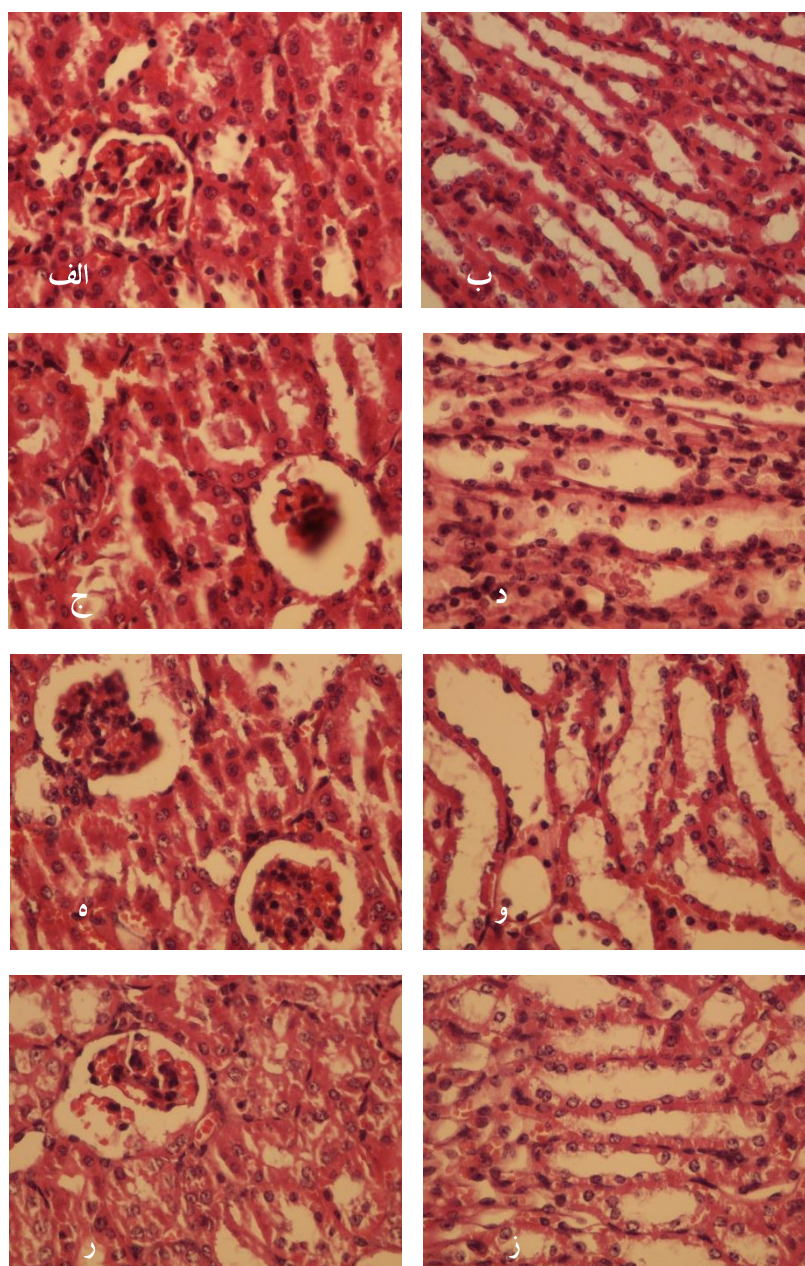
در تصاویر کلیه نمونه‌های کنترل، گلومرول‌ها و لوله‌های کلیوی طبیعی بودند. همچنین بافت بینابینی و عروق کلیه نیز طبیعی بود و هیچ گونه آسیب پاتولوژیکی مشاهده نشد. در نمونه‌هایی که تحت تیمار با فرمالدئید بودند، کلاپس و اسکروز گلومرول‌ها و نیز نکروز، واکتولیزاسیون و کاست فراوان در لوله‌های کلیوی مشاهده

گردید. بافت بینابینی و عروق کلیه طبیعی بود و آثار پرخونی در آن دیده نشد. در کلیه گروه دریافت کننده دوز  $50 \text{ mg/kg}$  ان استیل سیستین، گلومرول‌ها و بافت بینابینی طبیعی بود. در لوله‌های پروگزیمال کلیوی کاست، واکتولیزاسیون و نکروز مشاهده شد. در کلیه گروه دریافت کننده دوز  $100 \text{ mg/kg}$  ان استیل سیستین، کلاپس در گلومرول‌ها مشاهده شد. به علاوه نکروز، کاست و واکتولیزاسیون در توبول‌های کلیوی مشاهده شد. بافت بینابینی و عروق طبیعی بود. در دوزهای  $200 \text{ mg/kg}$  و  $400 \text{ mg/kg}$  ان استیل سیستین، در گلومرول‌ها کلاپس، لوبولاسیون و اسکروز مشاهده شد. به علاوه، در توبول‌ها نکروز فراوان، واکتولیزاسیون و کاست مشاهده گردید. در بافت بینابینی کلیه، آماس کانونی اطراف توبول‌ها یافت شد (شکل ۱، ۲).



شکل ۱. تصاویر مربوط به گلومرول و توبول‌های کلیوی در گروه کنترل (الف و ب). مربوط به گلومرول و توبول‌های کلیوی در گروه تحت

درمان با فرمالدئید (ج و د). بزرگنمایی  $\times 40$  رنگ‌آمیزی هماتوکسیلین و اتوزین



شکل ۲. تصاویر (الف-ز) تصاویر مربوط به گلو مریول و توبول های کلیوی به ترتیب در گروه تجربی ۳ (الف و ب)، گروه تجربی ۴ (ج و د)، گروه تجربی ۵ (ه و و)، گروه تجربی ۶ (ز و ز). بزرگنمایی  $\times 40$  رنگ آمیزی هماتوکسیلین و ائوزین.

نشان داد که حجم کلیه در گروه دریافت کننده فرمالدئید نسبت به گروه کنترل تفاوت معنی داری داشت ( $P=0/000$ ). به علاوه، حجم کلیه در گروه هایی که دوز

حجم کلیه در گروه های مورد آزمایش داده های مربوط به حجم کلیه در جدول ۱ بر حسب میانگین  $\pm$  انحراف معیار نشان داده شده است. آنالیز آماری

سیستین را دریافت کرده بودند نسبت به گروه کنترل تفاوت معنی داری داشت ( $P=0/000$ ).

تعداد گلومرول‌های کلیه در گروه‌های مورد آزمایش

آنالیز آماری نشان داد که تعداد گلومرول‌های کلیه در گروه دریافت کننده فرمالدئید نسبت به گروه کنترل تفاوت معنی داری داشت ( $P=0/004$ ). به علاوه، تعداد گلومرول‌های کلیوی در گروه‌های دریافت کننده استیل سیستین نسبت به گروه کنترل تفاوت معنی داری داشت ( $P=0/000$ ).

۵۰، ۱۰۰ و ۲۰۰ میلی گرم ان استیل سیستین را دریافت کرده بودند کاهش پیدا کرده بود و نسبت به گروه کنترل تفاوت معنی داری داشت ( $P=0/000$ ).

حجم گلومرول‌های کلیه در گروه‌های مورد آزمایش

مطابق جدول ۱، حجم گلومرول‌های کلیه در گروه دریافت کننده فرمالدئید نسبت به گروه کنترل تفاوت معنی داری داشت ( $P=0/000$ ). به علاوه، حجم گلومرول‌های کلیوی در در گروه‌هایی که دوز ۵۰ و ۴۰۰ mg/kg ان استیل

جدول ۱. حجم کلیه، حجم گلومرول و تعداد گلومرول‌ها در گروه‌های مورد آزمایش

گروه‌های مورد آزمایش	حجم کلیه	حجم گلومرول‌ها	تعداد گلومرول‌ها
کنترل	۱۵/۵۵±۴۷۱/۸	۰/۳۹±۴/۸۸	۷۷±۳۲۰/۱۳
فرمالدئید	*۴۱/۵۸±۳۶۷/۱۲	*۰/۶۸±۳/۹۳	**۲۸۵±۲۲۶۱
۵۰ سیستین mg/kg	*۳۹۹/۲۵±۱۹/۱	*۰/۱۵±۴/۰۰	*±۲۳۸۰ ۲۷۱۶۲
۱۰۰ سیستین mg/kg	*۲۸±۳۴۴/۳۷	۰/۴۴±۵/۰۲	*۲۷۰۵۰±۱۸۳۱
۲۰۰ سیستین mg/kg	*۲۳/۹۱±۳۸۰/۶۲	۰/۱۱±۵/۲۶	*۲۲۰۲۵±۱۵۴۹
۴۰۰ سیستین mg/kg	۱۳/۹۵±۴۴۰/۵۰	*۵/۹۹±۰/۳۸	*۲۷۲۷۵±۱۳۴۷

\* $P=0/000$  اختلاف معنی داری با گروه کنترل \* $P=0/000$  اختلاف معنی داری با گروه کنترل

۲۰۰ میلی گرم NAC دریافت کرده بودند نسبت به گروه فرمالدئید تفاوت معنی داری نداشت.

سطح کراتینین گروه‌های مورد آزمایش

آنالیز آماری نشان داد که سطح کراتینین در گروه دریافت کننده فرمالدئید نسبت به گروه کنترل تفاوت معنی داری داشت ( $P=0/000$ ). سطح کراتینین در گروه‌هایی که دوز ۵۰، ۱۰۰، ۲۰۰ و ۴۰۰ میلی گرم NAC دریافت کرده بودند نسبت به گروه فرمالدئید تفاوت معنی داری

سطح اوره گروه‌های مورد آزمایش

سطح اوره و کراتینین گروه‌های مورد آزمایش در جدول ۲ بر حسب میانگین  $\pm$  انحراف معیار مشاهده می‌شود. آنالیز آماری نشان داد که سطح اوره در گروه دریافت کننده فرمالدئید نسبت به گروه کنترل تفاوت معنی داری داشت ( $P=0/000$ ). به علاوه، سطح اوره در گروه‌هایی که دوز ۵۰ و ۴۰۰ میلی گرم NAC دریافت کرده بودند نسبت به گروه فرمالدئید تفاوت معنی داری داشت ( $P=0/000$ ). سطح اوره در گروه‌هایی که دوز ۱۰۰ و

نداشت. سطح کراتینین کلیه گروه‌های تحت درمان با NAC نسبت به گروه کنترل تفاوت معنی‌داری داشت ( $P=0/000$ ).

جدول ۲. سطح اوره و کراتینین در گروه‌های مورد آزمایش

گروه‌های مورد آزمایش	سطح اوره	سطح کراتینین
کنترل	$3/50 \pm 29/06$	$0/06 \pm 0/48$
فرمالدئید	$*3/53 \pm 54/25$	$*0/06 \pm 0/71$
۵۰ mg/kg سیستین	$*1/51 \pm 39/03$	$*0/07 \pm 0/80$
۱۰۰ mg/kg سیستین	$1/51 \pm 51/01$	$*0/97 \pm 0/74$
۲۰۰ mg/kg سیستین	$1/68 \pm 57/16$	$*0/09 \pm 0/74$
۴۰۰ mg/kg سیستین	$*1/68 \pm 41/06$	$*0/07 \pm 0/73$

\* $P=0/000$  اختلاف معنی‌داری با گروه کنترل

## بحث

نتایج این مطالعه نشان داد که فرمالدئید اثرات مخربی بر بافت کلیه به جا می‌گذارد. به علاوه، بر سطح اوره و کراتینین که به عنوان مارکر عملکرد کلیه محسوب می‌شوند، اثر منفی دارد. بررسی استریولوژیک ما نشان داد که اثرات تجویز آن استیل سیستین وابسته به دوز است. به طوری که در دوز بالای ۲۰۰ mg/kg و ۴۰۰ mg/kg اثرات منفی تجویز آن استیل سیستین مشاهده می‌شود. تجویز دوز ۵۰ mg/kg آن استیل سیستین، باعث بهبود علائم ناشی از آسیب فرمالدئید از نظر پارامترهای هیستوپاتولوژی و بیوشیمیایی بافت کلیه می‌شود.

در جستجوی انجام شده، مطالعه‌ای که اثرات تجویز آن استیل سیستین را بر آسیب کلیوی ناشی از فرمالدئید بررسی کرده باشد، یافت نشد. مطالعات نشان می‌دهد که آنتی‌اکسیدان‌ها بر اثرات سمی فرمالدئید اثر گذارند. در مطالعه‌ای که توسط Zararsiz و همکاران در سال ۲۰۰۷ انجام شد، اثرات حفاظتی آنتی‌اکسیدان ملاتونین بر آسیب کلیوی ناشی از فرمالدئید در ۲۱ موش صحرایی بررسی شد. تجویز فرمالدئید به رت‌ها به مدت چهارده روز باعث دژنراسیون گومرول‌ها، افزایش ضخامت غشای پایه توبول‌های کلیه،

دیلاتاسیون، نکروز و واکوئل دار شدن آنها به خصوص توبول‌های دیستال کلیه شد. پس از مواجهه با فرمالدئید، آنزیم‌های گلوکوتایون پراکسیدازو سوپراکسید دیسموتاز کاهش یافت. این در حالی است که سطح مالون دی‌آلدئید افزایش پیدا کرد. درمان با آنتی‌اکسیدان ملاتونین، سطح آنزیم‌های گلوکوتایون پراکسیدازو سوپراکسید دیسموتاز را افزایش داد و مالون دی‌آلدئید را که مارکر استرس اکسیداتیو می‌باشد، کاهش داد. در بررسی هیستوپاتولوژی نیز بهبود در بافت کلیه مشاهده شد. به طوری که به جز درجه خفیفی از دیلاتاسیون توبول‌های کلیوی، بافت کلیه به لام‌های بافتی در گروه کنترل شباهت یافته بود (۸). در مطالعه دیگری در کشور ترکیه، تجویز امگا-۳ به منظور حفاظت از بافت کلیه در برابر فرمالدئید، نتایج رضایت‌بخشی را نشان داد. نتایج مطالعه مذکور نشان داد که سطح آنتی‌اکسیدان‌ها در سرم خون رت‌ها افزایش و برعکس مالون دی‌آلدئید که مارکر استرس اکسیداتیو است، کاهش می‌یابد (۱۷). به طور مشابه با نتایج مطالعات بالا، در پژوهش حاضر نیز تیمار با فرمالدئید باعث کلاپس و اسکروز گومرول‌ها و نیز نکروز، واکوئل‌سازی و کاست فراوان در لوله‌های کلیوی شد. به علاوه، تجویز دوز ۵۰

اندازه گیری اوره و کراتینین به عنوان شاخص عملکردی کلیه در نظر گرفته می شود. نتایج مطالعه Boz و همکاران بر روی ۲۴ سر موش های صحرایی، نشان داد که سطح اوره و کراتینین سرم خون حیوانات، پس از ۴۸ ساعت قرار گرفتن در معرض فرمالدئید چه در غلظت های پائین و چه در دوز بالا به طور چشمگیری افزایش می یابد (۱۱). به طور مشابه در مطالعه حاضر نیز سطح این دو مارکر در سرم خون افزایش یافت.

از جمله محدودیت های این تحقیق کمبود بودجه مالی آن بود که در نتیجه آن سطح آنتی اکسیدانی تام، مالون دی آلدئید و آنزیم های آنتی اکسیدانی مثل گلو تاتیون پراکسیداز، کاتالاز و سوپراکسید دیسموتاز سنجیده نشد و به این دلیل بررسی این موارد در مطالعات آتی توصیه می شود.

### نتیجه گیری

نتایج هیستوپاتولوژی نشان داد که فرمالدئید اثرات مخربی بر بافت کلیه موش ها دارد. به علاوه سطح اوره و کراتینین را افزایش می دهد. تجویز دوز ۵۰ mg/kg ان استیل سیستین در طی ۱۴ روز اثر محافظتی بر بافت کلیه موش هایی که به آنها فرمالدئید تزریق شد، داشت.

### سپاسگزاری

این مطالعه حاصل طرح پژوهشی مصوب شورای پژوهشی کمیته تحقیقات دانشجویی دانشگاه علوم پزشکی گناباد است که بدینوسیله از مساعدت های به عمل آمده، تشکر می گردد.

میلی گرم ان استیل سیستین باعث کاهش آسیب بافتی به همراه کاهش سطح سرمی اوره و کراتینین (به عنوان شاخص های عملکردی کلیه) شد. در دوزهای بالاتر آسیب بافتی و سطح اوره و کراتینین افزایش یافت که نشان می دهد آنتی اکسیدان ها شمشیر دو لبه هستند. دوز و زمان مناسب آنها اثرات مطلوبی داشته در صورتی که دوز و مدت زمان استفاده نامناسب و معکوس را به دنبال دارد (۱۸). به نظر می رسد مکانیسم اثر به این صورت باشد که با توجه به جذب سریع فرمالدئید در خون، اثرات سمی آن به علت متابولیت عمده آن اسید فرمیک باشد که از طریق کبد یا ادرار دفع می گردد. با افزایش غلظت اسید فرمیک چرخه تنفسی مهار شده و در نتیجه تنفس بی هوازی سلول، اسید لاکتیک تولید می کند که خود باعث کاهش ترشح اسید فرمیک به توبول های کلیوی و در نتیجه ماندن آن در سلول ها و ایجاد مسمومیت سلولی می شود (۱۹). به علاوه درمان با ان استیل سیستین سبب افزایش گلو تاتیون، یکی از اصلی ترین آنتی اکسیدان های بدن می شود. گلو تاتیون نقش بسیار مهمی در مسیر خنثی سازی مواد سمی و مولکول های تولید کننده رادیکال آزاد دارد. از این رو، اثر محافظتی قدرتمندی روی سلول ها دارد. از بین سه اسید آمینه تشکیل دهنده گلو تاتیون (یعنی گلو تامات، گلیسین و سیستین)، سیستین کمترین غلظت داخل سلولی را دارد. از آنجایی که تولید دوباره، فرآیند اصلی جایگزینی گلو تاتیون است، فراهم نبودن سیستین می تواند سبب محدود شدن میزان تولید گلو تاتیون در هنگام استرس های اکسیداتیو باشد (۱۱).



## References

1. İnci M, Zararsız J, Davarc M, Görür S. Toxic effects of formaldehyde on the urinary system. *Turk J Urol* 2013; 39(1): 48-52.
2. Cogliano VJ, Grosse Y, Baan RA, Straif K, Secretan MB, El Ghissassi F. Meeting report:summary of IARC monographs on formaldehyde, 2-butoxyethanol, and 1-tert- butoxy-2- propanol. *Environ Health Perspect* 2005; 113(9): 1205-8.
3. Naya M, Nakanishi J. Risk assessment of formaldehyde for the general population in Japan. *Regul Toxicol Pharmacol* 2005; 43(3): 232-48.
4. Lin Z, Luo W, Li H, Zhang Y. The effect of endogenous formaldehyde on the rat aorta endothelial cells. *Toxicol Lett* 2005; 159(2): 134-43.
5. Arican RY, Sahin Z, Ustunel I, Sarikcioglu L, Ozdem S, Oguz N. Effects of formaldehyde inhalation on the junctional proteins of nasal respiratory mucosa of rats. *Exp Toxicol Pathol* 2009; 61(4): 297-305.
6. Gulec M, Gurel A, Armutcu F. Vitamin E protects against oxidative damage caused by formaldehyde in the liver and plasma of rats. *Mol Cell Biochem* 2006; 290(1): 61-7.
7. Mohammadi S. Protective Effect of N-Acetyl Cysteine Against Formaldehyde-Induced Neuronal Damage in Cerebellum of Mice. *Pharm Sci* 2014; 20: 61-5
8. Zararsiz I, Sarsilmaz M, Tas U, Kus I, Meydan S, Ozan E. Protective Effect of Melatonin Against Formaldehyde-induced Kidney Damage in Rats. *Toxicol Ind Health* 2007; 23(10): 573-9.
9. Hansen J, Olsen JH. Formaldehyde and cancer morbidity among male employees in Denmark. *Cancer Causes Control* 1995; 6(4): 354-60.
10. Roldán J, Frauca C, Dueñas A. Alcohol intoxication. *An Sist Sanit Navar* 2003; 26(1): 129-39.
11. Boj JR, Marco I, Cortés O, Canalda C. The acute nephrotoxicity of systemically administered formaldehyde in rats. *Eur J Paediatr Dent* 2003; 4(1): 16-20.
12. Millea PJ .N-Acetylcysteine: Multiple Clinical Applications. *Am Fam Physician* 2009; 80(3): 265-9.
13. Ballatori N, Lieberman MW, Wang W. Nacetylcysteine as an antidote in methylmercury poisoning. *Environ Health Perspect* 1998; 106(5): 267-71.
14. Garrett CE, Prasad K. The Art of Meeting Palladium Specifications in Active Pharmaceutical Ingredients Produced by Pd-Catalyzed Reactions. *Adv Synth Catal* 2004; 346 (8): 889-900.
15. Jalali M, Nikravesh MR, Moeen AA, Karimfar MH, Mohammadi Sh, Saidinejat Sh, Rafighdoost H. Inductive Role of Collagen Type IV during nephrogenesis in mice. *Urol J* 2009; 6(4):289-294.
16. Mohammadi S, Pakrouh Z, Teimouri M, Hagi pour S, Karimi M, Mohammadi M, et al. Effects of drug substance crystal (methamphetamine) on histopathology and biochemical parameters of kidney in

- adult male mice. *J Kurdistan Univ Med Sci* 2015; 20(5):83-90 [In Persian].
17. Zararsiz I, Sonmez MF, Yilmaz HR, Tas U, Kus I, Kavakli A, Sarsilmaz M. Effects of omega-3 essential fatty acids against formaldehyde-induced nephropathy in rats. *Toxicol Ind Health* 2006; 22(5): 223-9.
18. Mohammadi S, Mohammadi M, Tavakoli K, Zamani E, Mohadeth Z, Mogtahedi F, et al. Effects of different doses of simvastatin on lead-induced kidney damage in Balb/c male mice. *Pharm Sci* 2015; 20(4): 57-162.
19. Davarian A, Azarhoush R, Fazeli A.H, Hashemnezhad H, Golalipour MJ. Histopathologic effects of formaldehyde exposure on rat kidney. *J Mazandaran Univ Med Sci* 2007; 16(56): 101-107 [In Persian].

## The Effect of Different Doses of N-acetyl Cysteine on Biochemical and Histopathological Parameters in Kidney of Formalin-treated Mice

Shabnam Mohammadi, Ph.D.<sup>1</sup>, Fatemeh Safari,<sup>2\*</sup> Zahra Seyedi,<sup>2</sup> Elaheh Seyed Hosseini,<sup>2</sup> Faezeh Karimi,<sup>2</sup> Maryam Mohammadi, Ph.D.<sup>3</sup>, Mehdi Karimi, Ph.D.<sup>4</sup>, Ali Delshad, M.Sc.<sup>5</sup>, Hossein Abtahi, Ph.D.<sup>6</sup>, Kamyar Tavakkoli, M.D.<sup>7</sup>, Fatemeh Mohammadzadeh, Ph.D.<sup>6</sup>

1. Assistant Professor, Neurogenic Inflammation Research Center, Mashhad University of Medical Sciences, Mashhad, Iran
2. Student of midwifery, Student Research Committee, Faculty of Medicine, Gonabad University of Medical Sciences, Gonabad, Iran
3. Assistant Professor, Department of Public Health, Faculty of Health, Shahid Beheshti University of Medical Sciences, Tehran, Iran
4. Assistant Professor, Department of Clinical Sciences, Faculty of Medicine, Gonabad University of Medical Sciences, Gonabad, Iran
5. Lecturer, Department of Nursing, Faculty of Nursing, Gonabad University of Medical Sciences, Gonabad, Iran
6. Lecturer, Department of Basic Sciences, Faculty of Medicine, Gonabad University of Medical Sciences, Gonabad, Iran
7. Assistant Professor, Department of Urology, School of Medicine, Mashhad University of Medical Sciences, Mashhad, Iran

\* Corresponding author; e-mail: Dr.paper57@gmail.com

(Received: 12 Jan. 2015 Accepted: 28 Feb. 2016)

### Abstract

**Background and Aims:** Formaldehyde, a colorless aldehyde with pungent odor, has negative effects on systems of the body. Considering, there are a little data about protective substances against kidney damage induced by formaldehyde, the aim of the present study was to examine the effects of different doses of N-acetyl cysteine on biochemical and histopathological parameters in kidney of mice exposed to formaldehyde.

**Methods:** A total of 48 adult male mice were randomly divided into six groups. Control group did not receive any injection. Formaldehyde group received 10 mg/kg formaldehyde. Third to sixth groups received 10 mg/kg formaldehyde as well as respectively 50, 100, 200 and 400 mg/kg N-acetyl cysteine, intraperitoneally. After 14 days, slides from kidney were prepared and kidney volume and glomerules number were obtained by steriologic method. Besides, levels of serum urea and creatinine were measured. Data were analyzed through SPSS software and using ANOVA.

**Results:** Administration of formaldehyde has caused necrosis, cast and vacuolization in kidney tubules. Collapse and sclerosis were observed in the glomeruli. Effects of N-acetylcysteine were dose-dependent; that is, administration of high doses of N-acetylcysteine caused glomerular and tubular damage. In the group received 50 mg/kg N-acetylcysteine, glomeruli and interstitial tissue were normal. The glomerular volume and urea levels in the experimental group 3 and 6 were significantly different compared to the control group ( $P = 0.000$ ). The number of glomeruli and the level of creatinine in the groups receiving N-acetylcysteine was significantly different compared to the control group ( $P = 0.000$ ).

**Conclusion:** Administration of 50mg/kg N-acetyl cysteine for 14 days caused protective effect on kidney tissue of mice that had received formaldehyde.

**Keywords:** Formaldehyde, Kidney damage, Mouse, N-acetyl cystein