

اثرات محافظتی بر استخوان متعاقب تجویز عصاره الکلی گیاه گلدر (*Otostegia persica*) در موش‌های دیابتی شده توسط استرپتوزوتوسین: مطالعه هیستومورفومتری

مریم رضائیان^۱ آیدین دیلمقانیان^{*۱} طهوراشمالی^۲ مسعود ادیب مرادی^۱ علی رسولی^۳

(۱) گروه علوم پایه دانشکده دامپزشکی دانشگاه تهران، تهران-ایران
(۲) گروه فارماکولوژی دانشکده دامپزشکی دانشگاه شیراز، شیراز-ایران
(۳) گروه فارماکولوژی دانشکده دامپزشکی دانشگاه تهران، تهران-ایران
(دریافت مقاله: ۲۳ آذر ماه ۱۳۹۳، پذیرش نهایی: ۲ بهمن ماه ۱۳۹۳)

چکیده

زمینه مطالعه: داروهای گیاهی اخیراً برای درمان دیابت مورد توجه قرار گرفته‌اند. یکی از عوارض دیابت پوکی استخوان بوده و خطر شکستگی استخوان را در بیماران دیابتی افزایش می‌دهد. گیاه گلدر با داشتن خصوصیات آنتی‌اکسیدانی و کاهش دهنده قند خون به عنوان عامل ضد دیابتی معرفی شده است. **هدف:** این مطالعه بررسی اثرات بالقوه محافظتی بر بافت استخوان توسط عصاره الکلی گیاه گلدر در موش‌های دیابتی می‌باشد. **روش کار:** ۴۰ سر موش نر ویستار به ۵ گروه مساوی تقسیم شدند. گروه (۱) سالم ولی گروه‌های ۲، ۳، ۴ و ۵ با تزریق داروی استرپتوزوتوسین با دوز ۵۰ mg/kg دیابتی شدند. گروه ۲ و ۳ تنها حلال عصاره و بقیه به ترتیب دوزهای ۲۰۰ mg/kg، ۳۰۰ و ۴۵۰ از عصاره را به مدت ۲۸ روز دریافت کردند. در روز ۲۹ با عمیق کردن بیهوشی، حیوانات کشته شدند. سرم برای تعیین گلوکز و استخوان‌های ران، تیبیا-فیبولای چپ برای مطالعه بافتی برداشت و مهره ۴ کمری برای اندازه‌گیری خاکستر برداشت شد. داده‌ها با نرم افزار SPSS و آزمون آنالیز واریانس و آزمون تعقیبی توکی مقایسه و تجزیه و تحلیل شد. **نتایج:** تجویز دوز ۳۰۰ mg/kg باعث کاهش قند خون گردید. پارامترهای قطر تراکول‌های اپی فیزیال و متافیزیال، مساحت بافت به مساحت استخوان در گروه‌های دیابتی کاهش نشان داد ولی دوز ۲۰۰ mg/kg باعث جلوگیری از این کاهش گردید. وزن خاکستر مهره ۴ کمری در دوز ۲۰۰ mg/kg مشابه با گروه سالم ولی در بقیه گروه‌ها کاهش داشت. قطر استئوید بین گروه‌ها اختلاف معنی داری نداشت ($p < 0.05$). **نتیجه‌گیری نهایی:** عصاره الکلی گلدر با دوز کم، در موش‌های دیابتی شده توسط استرپتوزوتوسین دارای اثرات محافظ بر استخوان اسفنجی می‌باشد.

واژه‌های کلیدی: پوکی استخوان، دیابت ملیتوس، گیاه گلدر، موش رت

۰/۲۵) باعث افزایش تقسیم و پرولیفراسیون استئوبلاست‌ها، بعلاوه افزایش برداشت گلوکز، افزایش بیان انتقال دهنده گلوکز GLUT1، برداشت فعال پتاسیم و فسفات (PO_4^{2-}) و افزایش ساخت کلاژن شده است. بنابراین انسولین به عنوان عامل آنابولیک استخوان مطرح می‌باشد و در غیاب آن تمام موارد فوق سرکوب شده و لذا روند کاهش حجم کلی استخوان و استئوپروز آغاز می‌گردد (۲۴، ۲۸).

مطالعات تجربی مختلفی، ارتباط بین اختلالات دیابت ملیتوس، تغییرات گسترده در استخوان و متابولیسم مواد معدنی را نشان داده‌اند. با این حال مکانیسم‌های دقیق این تغییرات به‌طور کامل مشخص نشده‌اند. بسیاری از اختلالات دیابت ملیتوس مثل استرس اکسیداتیو، هایپرگلیسمی و کاهش وزن را می‌توان به عنوان عوامل مؤثر در پاتوژنز دیابت مورد توجه قرار داد. در این بین، استرس اکسیداتیو به عنوان یک عامل مهم که در دیابت ملیتوس افزایش می‌یابد و باعث اختلال در عملکرد بسیاری از سلول‌های بدن می‌گردد، بایستی مورد توجه قرار بگیرد (۱۱).

افزایش قند خون باعث فعال شدن مسیرهای مثل مسیر پروتئین

مقدمه

بیماری دیابت ملیتوس در تمام دنیا در سال ۲۰۰۰، ۲/۲/۸ گزارش شده و پیش‌بینی می‌شود تا سال ۲۰۳۰ به ۴/۴٪ افزایش یابد (۳۹). افزایش مزمن قند خون در دیابت باعث آغاز روند‌های پاتولوژیک شده که به صورت مستقیم یا غیر مستقیم در ارتباط با اختلال عملکرد عروق خونی می‌باشند (۳۶). نفروپاتی دیابتیک (۲۷)، رتینوپاتی دیابتی (۱)، و بیماری زخم پای دیابتی (۱۴) مواردی از این دست هستند. در موارد حاد، کتواسیدوزیس دیابتی می‌تواند زندگی بیماران را تهدید نماید (۱۶). از طرف دیگر، بیماران دیابتی مشکلاتی مثل استئوپنی و استئوپروز را تجربه می‌کنند (۳۱).

رابطه بین انسولین و استخوان سازی بطور تجربی مشخص گردیده است. نشان داده شده که غلظت‌های بالای گلوکز باعث کاهش بیان پارامترهای آهکی شدن (مارکرهای مثل استئوکلسین و برداشت کلسیم) در سلول‌های رده MG-63 انسان و سلول‌های شبه استئوبلاست E1-MC3T3 موش شده‌اند. غلظت‌های فیزیولوژیک انسولین (۱۰ nM-)



تهیه شد. رت‌های با بلوغ ناکامل استخوانی دارای تراکم کم استخوانی بوده و برای مطالعات اندوکروینی، تغذیه‌ای و عوامل محیطی مدل مناسبی به شمار می‌روند (۱۹). پس از یک هفته دوره سازش پذیری و اطمینان از سلامت ظاهری حیوانات، به‌طور تصادفی به ۵ گروه ۸ تایی تقسیم شدند. سپس برای ایجاد دیابت ملیتوس و از بین بردن سلول‌های بتای جزایر لانگرهانس در لوزالمعده ۳۲ موش (گروه‌های ۲، ۳، ۴ و ۵) از تزریق داخل صفاقی داروی استرپتوزوتوسین (Sigma Chemical Co., Germany) با دوز ۵۰ mg/kg استفاده شد. برای تهیه محلول تزریق از بافر سیترات سدیم با pH= ۴/۵ استفاده گردید. قابل ذکر اینکه گروه ۱ (۸ موش) تنها حجمی برابر با حجم تزریق از محلول بافر سیترات سدیم از طریق داخل صفاقی دریافت نمودند. پس از ۷۲ ساعت با استفاده از خون گیری از ورید دمی و اندازه‌گیری قند خون توسط دستگاه گلوکومتر (Accu-Chek[®], Roche Diagnostics, India)، گروه‌های دریافت کننده داروی استرپتوزوتوسین قند خون آنها بیش از ۲۵۰ mg/dL بوده و به عنوان دیابتیک تایید و وارد آزمایش شدند. در طول آزمایش (مدت ۲۸ روز) حیوانات توسط عصاره گیاه به شرح زیر تیمار گردیدند: گروه کنترل (گروه ۱) و دیابتی (گروه ۲) تنها حجم برابر از حلال عصاره را دریافت کردند. گروه‌های ۳، ۴ و ۵ که دیابتی بوده ولی به ترتیب دوزهای ۳۰۰، ۲۰۰ و ۱۴۵ mg/kg عصاره گلدراروزانه به‌صورت گاوژاد دریافت کردند. دمای محیط در طول دوره آزمون ۲۰±۲°C بوده و تأمین نور به‌صورت ۱۲ ساعت تاریکی ۱۲ ساعت روشنایی توسط تایمر انجام گرفت. تمام حیوانات به آب شهری و پلت‌های غذائی موش صحرائی (تهیه شده توسط شرکت خوراک دام پارس) به‌صورت آزاد دسترسی داشتند. هر گروه از حیوانات در یک قفس موش صحرائی از جنس پلی کربنات شفاف نگهداری شده و تمیز کردن قفس‌ها و تعویض بستر هر روز صورت می‌گرفت.

نمونه برداری سرم: ابتدا حیوانات توسط کلروفورم بیهوش شده و با استفاده از خون گیری از قلب نمونه خون اخذ و حداکثر ۱ ساعت بعد سرم برای اندازه‌گیری گلوکز جداسازی گردید. گلوکز با استفاده از کیت شرکت پارس آزمون و به روش اسپکتروفتومتری اندازه گیری گردید.

نمونه برداری و آماده‌سازی نمونه‌های استخوان: با عمیق تر کردن بیهوشی حیوانات کشته شدند و استخوان ران و تیبیا-فیولا چپ برای مطالعه هیستومورفومتری جداسازی شد (۳۴). پس از دکلسیفیه کردن نمونه‌ها توسط محلول اسید فرمیک-سیترات سدیم، برش‌های ساژیتال از اپیفیز دیستال بین قرقره استخوان ران، و انجام پاساژ بافتی توسط دستگاه اتوتکنیکوم، بلوک پارافینه تهیه و مقاطع ۶ μm از نمونه‌ها برش داده شد و سپس نمونه‌ها به روش تری کروم ماسون و H&E رنگ آمیزی گردید (۳۰).

پارامترهای استخوانی اندازه‌گیری شده: پارامترهای مختلفی در استخوان مورد بررسی قرار گرفته است و جامعه تحقیقات استخوان و مواد معدنی آمریکا (ASBMR) در سال ۱۹۸۷ برای یکسان سازی اصطلاحات

کیناز c- (۴۱)، مسیر سوربیتول (۴۲)، تولید اجسام کتون (۱۶)، ترکیبات نهائی گلیکوزیلاسیون (AGEs) (۴۳)، تولید مضاعف سوپراکسید در میتوکندری‌ها و اتواکسیداسیون گلوکز می‌گردد که محصولات نهائی تمامی این مسیرها منجر به افزایش استرس اکسیداتیومی شوند (۱۱).

نشان داده شده است خانم‌های مبتلا به دیابت ملیتوس تیپ ۱، ۱۲ مرتبه احتمال شکستگی استخوان لگن را بیش از زنان سالم دارند (۲۸). همچنین مطالعات آزمایشگاهی متعددی که با القای دیابت ملیتوس توسط داروها مانند داروی (STZ) صورت گرفته است، همگی نشان از کاهش حجم استخوان اسفنجی در دوره‌های ۲۸ روز (۲،۵) و ۲۶ روز داشته‌اند (۲۵)، بنابراین، استئوپروز ناشی از دیابت امری مشخص می‌باشد.

با توجه به مطالب پیشین، هر ماده‌ای که باعث کاهش قند خون و یا به‌طور همزمان کاهش استرس اکسیداتیو ناشی از دیابت گردد، می‌تواند به‌عنوان یک گزینه درمانی مورد توجه قرار گیرد.

اخیراً تمایل به طب گیاهی و داروهای با منشأ گیاهی افزایش داشته است (۱۲). با توجه به این، گیاهان زیادی با اثرات ضد دیابتی و کاهش دهنده قند خون شناسائی شده‌اند. برگ توت (۳)، ریشه توت سفید مصری (۲۵)، پودر پیاز (۴)، دانه کیومین (۴۰) مواردی از این دست بوده و برای استفاده درمانی پیشنهاد شده‌اند.

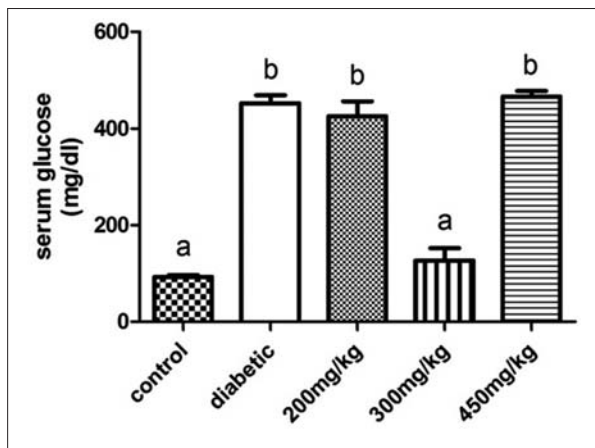
گیاه گلدر (*Otostegia persica* Boiss) دارای اثرات کاهش دهنده قند خون و القا کننده ترشح انسولین (۲۲) و اثرات آنتی اکسیدانی می‌باشد (۳۲). با توجه به اهمیت استرس اکسیداتیو و فقدان انسولین بر استئوپروز ناشی از دیابت و نیاز به پیدا کردن عواملی که باعث کاهش این روند بشود، مطالعه تجربی حاضر برای مشخص کردن اثرات احتمالی عصاره گلدر بر پارامترهای هیستومورفومتری استخوان در موش‌های رت دیابتی صورت پذیرفت. بنابراین هدف از این مطالعه بررسی اثرات عصاره گلدر به‌عنوان یک گیاه با اثرات آنتی اکسیدانی و کاهش دهنده قند خون بر پوکی استخوان تجربی القا شده توسط استرپتوزوتوسین (STZ) بر استخوان رت‌های در حال رشد بود.

مواد و روش کار

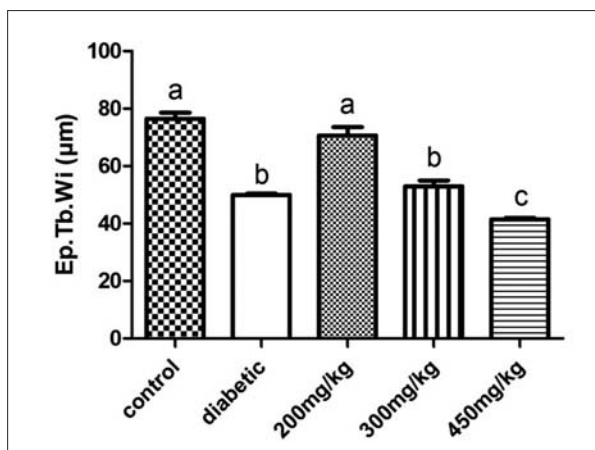
تهیه عصاره گیاه: بخش‌های هوایی گیاه پس از خشک شدن به‌طور کامل آسیاب شده، سپس پودر حاصل به مدت ۴۸ ساعت در اتانول ۹۶٪ در دمای اتاق خیسانده شد. سپس اتانول توسط دستگاه تقطیر گردان در دمای ۴۰-۵۰°C تبخیر شده و عصاره در ۵۰°C خشک شد. مخلوط دی متیل سولفوکساید و آب مقطر با نسبت ۳ به ۱، به‌عنوان حلال بکار گرفته شد (۹).

حیوانات مورد آزمون: به‌منظور انجام این مطالعه ۴۰ سر موش صحرائی نر نژاد Wistar با سن ۱۲ هفته و میانگین وزنی ۱۲۴۴ g مرکز تکثیر حیوانات آزمایشگاهی دکتر رستگار دانشکده دامپزشکی دانشگاه تهران

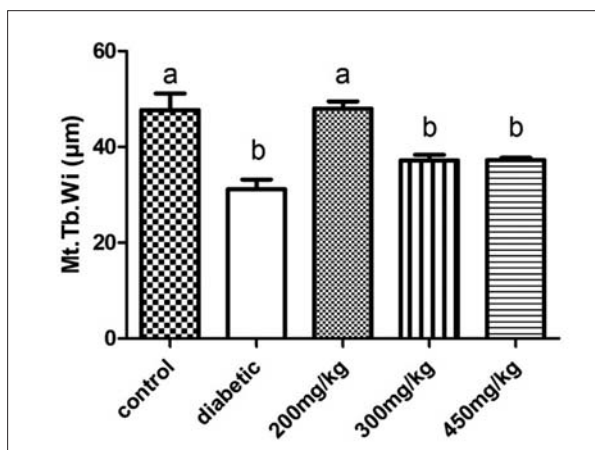




نمودار ۱. سطح سرمی گلوکز (به صورت میانگین و انحراف معیار). حروف نامشابه نمایانگر وجود اختلاف معنی دار ($p < 0.001$) است.



نمودار ۲. ضخامت تراپیکول‌های اپی فیزیال به صورت میانگین انحراف معیار، حروف نامشابه نمایانگر وجود اختلاف معنی دار ($p < 0.05$) می‌باشد.



نمودار ۳. ضخامت تراپیکول‌های متافیزیال به صورت میانگین و انحراف معیار. حروف نامشابه نمایانگر وجود اختلاف معنی دار ($p < 0.05$) است.

شد ($p < 0.001$). تجویز عصاره گیاه گلدر با دوز ۲۰۰ mg/kg تأثیر معنی داری بر میزان ضخامت تراپیکول‌های اپی فیزیال داشته و سبب افزایش معنی دار

مربوط به تحقیقات بافت شناسی استخوان، اقدام به نام گذاری پارامترهای استخوانی کرده است. تعداد آیت‌های قابل اندازه گیری مانند طول، حجم و تعداد بسیار متنوع بوده که بسته به نوع مطالعات مورد انتخاب قرار می‌گیرند (۲۹). در تحقیق حاضر موارد اندازه گیری شده شامل مساحت بافت استخوان به مساحت بافت (B.Ar/T.Ar)، ضخامت استئوید (O.Th) و ضخامت تراپیکول‌های اپی فیزیال (Ep.Tb.Wi) و ضخامت تراپیکول‌های متافیزیال (Mt.Tb.Wi) بودند. نسبت مساحت استخوان/مساحت بافت و همچنین ضخامت استئوید توسط فوتومیکروسکوپ مجهز به دوربین دیجیتال (تصویر ۱)، متصل به کامپیوتر شخصی و توسط نرم افزار zeiss axio vision LE اندازه‌گیری گردید. ضخامت تراپیکول‌های اپی فیزیال و ضخامت تراپیکول‌های متافیزیال توسط گرتیکول مدرج با بزرگنمایی ۱۰۰× اندازه‌گیری شد. گردیکول و میکروسکوپ مورد استفاده برای تمام اندازه گیری‌ها یکسان انتخاب و کالیبره گردید. به ازای هر موش، ۶۰ تکرار برای تراپیکول‌های اپی فیزیال و همین تعداد (۶۰ تکرار) برای تراپیکول‌های متافیزیال و برای B.Ar/T.Ar ۶ تکرار و ۶۰ تکرار نیز برای قطر استئوید در هر موش اندازه گیری گردید. نامگذاری پارامترها بر اساس کمیته نامگذاری هیستومورفومتری ASBMR صورت گرفت (۲۹).

خاکستر استخوان: نمونه‌های مهره چهارم کمری پس از تمیز کردن و جداسازی بافت‌های نرم، به مدت دو هفته در هوای اتاق خشک شد. سپس نمونه‌ها برای ۸ ساعت درون کوره 600°C خاکستر و سپس نمونه‌ها با ترازوی با دقت ۰/۰۰۱g توزین گردید.

تجزیه و تحلیل داده‌ها: مقادیر تمام داده‌ها به صورت $\text{Mean} \pm \text{SD}$ بیان شد. داده‌ها به روش ANOVA یک طرفه و سپس آزمون Tukey مقایسه شده و جهت تحلیل آماری از نرم افزار SPSS 16 استفاده گردید. سطح معنی دار بودن $p < 0.05$ برای تمامی مقایسه‌ها در نظر گرفته شد. نمودارها توسط نرم افزار GraphPad Prism ۰/۵ رسم گردید.

نتایج

سطح سرمی گلوکز: همان گونه که در نمودار ۱ نشان داده شده است، القای دیابت موجب افزایش معنی دار سطح سرمی گلوکز در گروه‌های دیابتی در مقایسه با گروه کنترل منفی شده است ($p < 0.001$)، به طوری که بین گروه دیابتی کنترل مثبت با گروه‌هایی که دوزهای ۲۰۰ و ۴۵۰ mg/kg عصاره گلدر را دریافت کرده بودند اختلاف معنی داری دیده نمی‌شد ($p > 0.05$). با این حال در این بین دوز ۳۰۰ mg/kg توانست سطح گلوکز سرمی را کاهش داده و حتی آنرا به سطح گروه کنترل منفی برساند ($p > 0.05$).

پارامترهای هیستومورفومتری: همان گونه که در نمودار ۲ نشان داده شده است، القای دیابت در گروه کنترل مثبت موجب کاهش معنی دار در ضخامت تراپیکول‌های اپی فیزیال در مقایسه با گروه کنترل منفی



توانست آن را به سطح گروه کنترل منفی برساند ($p > 0.05$). حال آنکه دوز 300 mg/kg تأثیر معنی داری در این مورد نداشت و دوز 450 mg/kg حتی موجب شدیدتر شدن کاهش ضخامت تراکول در مقایسه با گروه کنترل مثبت شد ($p < 0.001$).

همان گونه که در نمودار ۳ نشان داده شده است، القای دیابت در گروه کنترل مثبت موجب کاهش معنی دار در ضخامت تراکول های متافیزال در مقایسه با گروه کنترل منفی شد ($p < 0.001$). تجویز عصاره گیاه گلدر با دوز 200 mg/kg تأثیر معنی داری بر میزان ضخامت تراکول های اپی فیزیال داشته و سبب افزایش معنی دار این پارامتر در مقایسه با گروه کنترل مثبت گردید ($p < 0.001$) و حتی توانست آن را به سطح گروه کنترل منفی برساند ($p > 0.05$). حال آنکه دوز 300 mg/kg و 450 mg/kg تأثیر معنی داری در این مورد نداشت ($p < 0.05$).

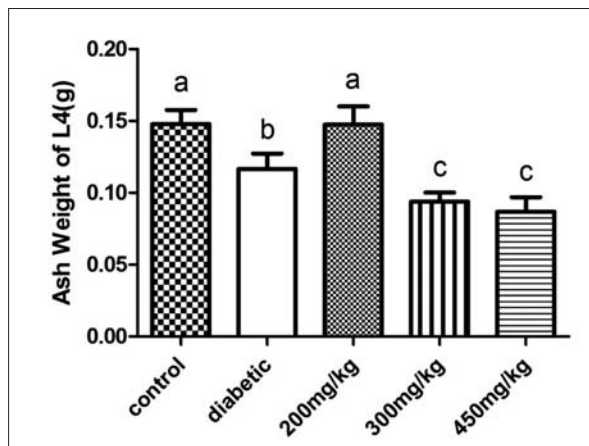
در ارتباط با نسبت مساحت استخوان / مساحت بافت (B.Ar/T.Ar)، همان گونه که در نمودار ۴ نشان داده شده است، القای دیابت در گروه کنترل مثبت موجب کاهش معنی دار در نسبت مساحت استخوان به مساحت بافت در مقایسه با گروه کنترل منفی شد ($p < 0.001$). تجویز عصاره گیاه گلدر با دوز 200 mg/kg تأثیر معنی داری بر نسبت مساحت استخوان به مساحت بافت داشته و سبب افزایش معنی دار این پارامتر در مقایسه با گروه کنترل مثبت گردید ($p < 0.001$) و حتی توانست آن را به سطح گروه کنترل منفی برساند ($p < 0.05$). حال آنکه دوز 450 mg/kg و 300 mg/kg موجب شدیدتر شدن کاهش معنی دار در نسبت مساحت استخوان به مساحت بافت نسبت به گروه کنترل منفی شد ($p < 0.001$).

در ارتباط با ضخامت استئوئید (O.Th)، همان گونه که در نمودار ۵ نشان داده شده است، بین گروه های آزمایشی اختلاف معنی داری مشاهده نشد ($p < 0.05$).

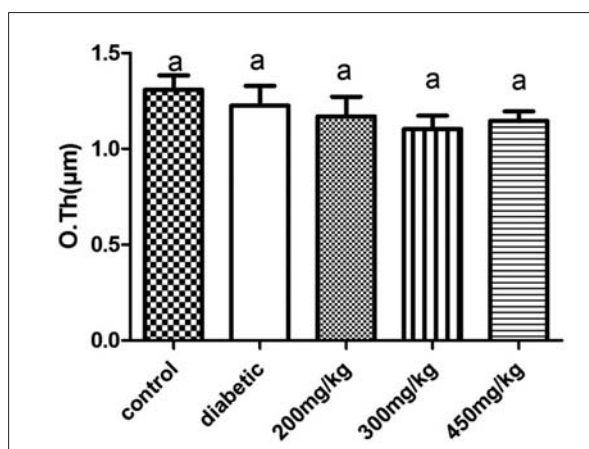
وزن خاکستر استخوان: همان گونه که در نمودار ۶ نشان داده شده است، القای دیابت در گروه کنترل مثبت موجب کاهش معنی دار در وزن خاکستر مهره چهارم کمری در مقایسه با گروه کنترل منفی شد ($p < 0.05$). تجویز عصاره گیاه گلدر با دوز 200 mg/kg تأثیر معنی داری بر وزن خاکستر مهره چهارم کمری داشته و سبب افزایش معنی دار این پارامتر در مقایسه با گروه کنترل مثبت گردید ($p < 0.05$) و حتی توانست آن را به سطح گروه کنترل منفی برساند ($p < 0.05$). حال آنکه دوز 300 mg/kg و 450 mg/kg به طور معنی داری باعث کاهش وزن خاکستر مهره چهارم کمری شده است ($p < 0.05$).

بحث

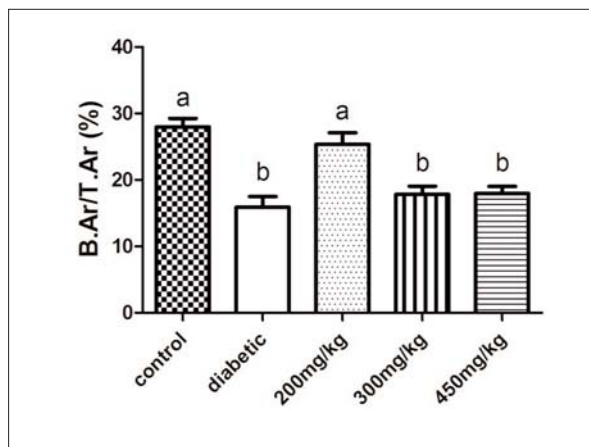
همانطور که اشاره گردید رابطه بین استرس اکسیداتیو و استئوپروز در دیابت مشخص شده و عوامل مختلف کاهش دهنده استرس اکسیداتیو در دیابت مورد مطالعه قرار گرفته اند. با توجه به خصوصیات آنتی اکسیدانی و کاهش دهنده قند خون توسط عصاره اتانولی گیاه گلدر،



نمودار ۴. نسبت مساحت استخوان / مساحت بافت به صورت میانگین و انحراف معیار. حروف نامشابه نمایانگر وجود اختلاف معنی دار ($p < 0.05$) است.



نمودار ۵. ضخامت استئوئید به صورت میانگین و انحراف معیار در گروه های مختلف. بین گروه های مورد آزمایش اختلاف معنی داری ($p > 0.05$) مشاهده نشد. حروف مشابه نمایانگر عدم وجود اختلاف معنی دار ($p > 0.05$) است.



نمودار ۶. وزن خاکستر مهره چهارم کمری (به صورت میانگین و انحراف معیار). حروف نامشابه نمایانگر وجود اختلاف معنی دار ($p < 0.05$) است.

این پارامتر در مقایسه با گروه کنترل مثبت گردید ($p < 0.001$) و حتی



این یافته با نتایج تحقیقات Ebrahimipour و همکاران در سال ۲۰۱۰ و Manzari و همکاران در سال ۲۰۱۳ مطابقت داشت (۹،۲۲).

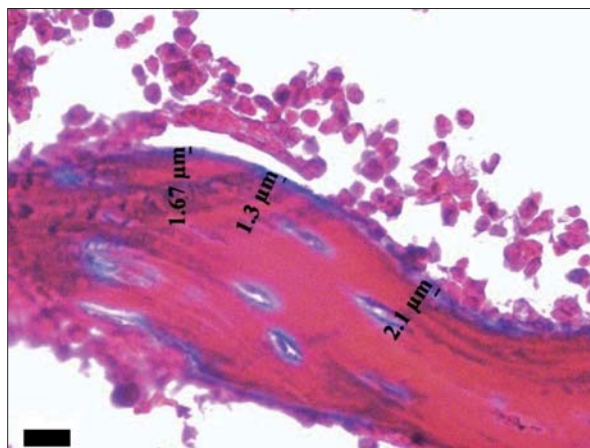
استئوپروز در استخوان اسفنجی متعاقب دیابت تیپ ۱، با کاهش معنی دار مساحت استخوان به مساحت بافت در گروه‌های دریافت کننده STZ به همراه کاهش پارامترهایی همچون ضخامت ترایکول‌های اپی فیزیال و متافیزیال همراه شده است (تصویر ۲). به طوری که کاهش ضخامت ترایکول‌ها به وضوح دیده می‌شد، اما ضخامت استئوئید به عنوان پارامتر بازآرایی استخوان بین گروه‌ها اختلاف معنی داری نداشت. وزن خاکستر مهره چهارم کمری نیز در گروه‌های دریافت کننده STZ کاهش نشان داد. به طوری که کمترین دوز (۲۰۰ mg/kg) بهترین اثر را بر پارامترهای هیستومورفومتری بویژه موارد مربوط به استخوان اسفنجی داشته است. دوز ۳۰۰ mg/kg اثرات مثبتی بر پارامترهای هیستومورفومتری نداشته و باعث کاهش وزن خاکستر مهره ۴ کمری گردید. تجویز دوز ۴۵۰ mg/kg عصاره دارای اثرات منفی بر هر دو تغییرات هیستومورفومتری و مواد معدنی مهره ۴ کمری بوده است.

این یافته‌ها با مطالعات قبلی Tsuchida و همکاران در سال ۲۰۰۰ و Iwamoto و همکاران در سال ۲۰۱۰ در مورد پارامترهای هیستومورفومتری در پوکی استخوان ناشی از دیابت القا شده توسط STZ در موش‌های رت مطابقت داشت (۱۳،۳۷). ضخامت استئوئید به عنوان پارامتر بازآرایی بین گروه‌ها اختلاف معنی داری نداشته که این مسئله احتمالاً در ارتباط با دوره کوتاه آزمایش بوده و یا مربوط به انتقال تدریجی ساخت اولیه به دوره بازآرایی در استخوان موش می‌باشد که مربوط به روند رشد در هر دو استخوان‌های اسفنجی و متراکم است (۶).

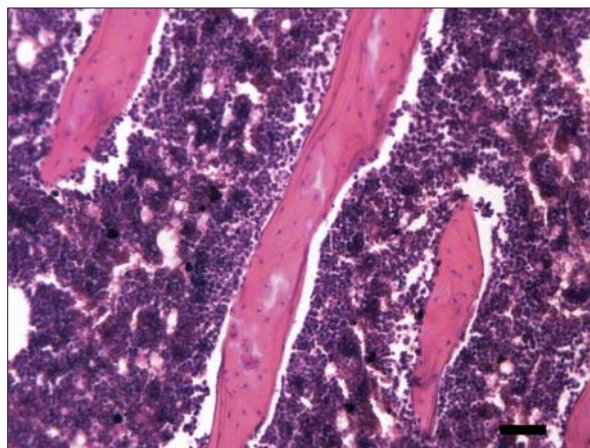
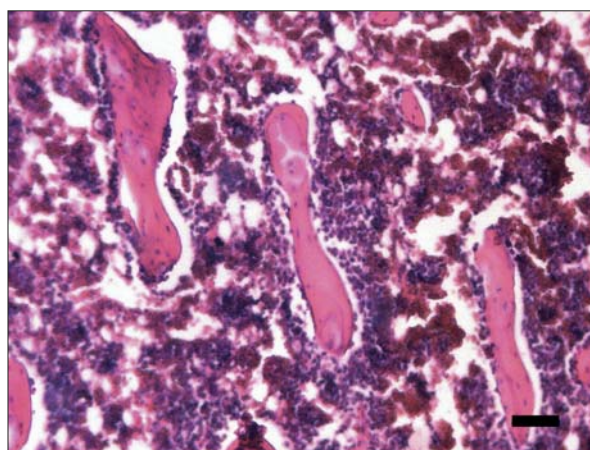
به طور تجربی نشان داده شده است که رادیکال‌های آزاد موجب ساخت و فعال شدن استئوکلاست‌ها گشته است. بنابراین، مطالعات متنوعی در ارتباط با عوامل و گیاهان آنتی‌اکسیدانی صورت پذیرفته اند (۱۰).

Lean و همکاران در سال ۲۰۰۳ و Muthusami و همکاران در سال ۲۰۰۵ نشان داده اند که گلوکاتینون و تیوردوکسین به عنوان آنتی‌اکسیدان‌های تیولی اصلی و گلوکاتینون و تیوردوکسین ردوکتاز به عنوان آنزیم‌های نگهدارنده این سوبستراها در حالت احیا، در مغز استخوان موش‌های اواریکتومی شده کاهش یافته و با تجویز ۱۷-بتا استرادیول به سرعت به حالت عادی برگشته اند. مهارکننده‌های اختصاصی ساخت گلوکاتینون باعث پوکی پیش رونده استخوان می‌شوند. به علاوه، تجویز N-استیل سیستئین یا اسکوربات، آنتی‌اکسیدان‌هایی که سطح گلوکاتینون بافتی را افزایش می‌دهند، پوکی استخوان ناشی از برداشت تخمدان را متوقف کرده‌اند (۱۸،۲۶).

آلفا-لیپوئیک اسید به عنوان یک آنتی‌اکسیدان قدرتمند که به طور بالینی مورد استفاده قرار می‌گیرد، توسط Kim و همکاران در سال ۲۰۰۶ مورد بررسی قرار گرفته و نشان داده شده است که این ماده مانع ساخت



تصویر ۱. نحوه اندازه‌گیری ضخامت استئوئید. رنگ آمیزی تری کروم ماسون، مقیاس برابر با ۱۰ μm، بزرگنمایی ۴۰۰×.



تصویر ۲. کاهش قطر ترایکول‌ها در گروه دیابتی (بالا) در مقایسه با گروه سالم (پایین). رنگ آمیزی H&E، مقیاس برابر با ۵۰ μm، بزرگنمایی ۱۰۰×.

هدف از این تحقیق بررسی اثرات گلدرد به عنوان یک گیاه با اثرات آنتی‌اکسیدانی و کاهش دهنده قند خون بر پوکی استخوان دیابت تیپ ۱ بر استخوان‌رت‌های در حال رشد بود. نتایج حاصل از این تحقیق نشان داد که دوز ۳۰۰ mg/kg عصاره گیاه مذکور، توانست قند خون را کاهش بدهد.



(۲۱).

Shen و همکاران در سال ۲۰۰۷ در موش‌های اوار بکتومی شده، گزارش کردند که مصرف پلی فنول‌های چای سبز باعث بهبود تراکم استخوان و کاهش استرس اکسیداتیو کبدی شده است (۳۳).

با توجه به نقش استرس اکسیداتیو در دیابت ملیتوس تیپ ۱ بر پوکی استخوان و به ویژه با سرکوب ساخت استخوان سازی استئوبلاست‌ها (۱۱)، اثرات آنتی اکسیدانی گلدر به عنوان عامل محافظ استخوان در این تحقیق می‌تواند مد نظر قرار بگیرد (۲۲، ۳۲). بنابراین، پتانسیل آنتی اکسیدانی عصاره الکلی گلدر می‌تواند مهمترین مکانیسم احتمالی در نظر گرفته شده که بدلیل گستردگی و تنوع مواد موجود، از جمله ترکیبات بالقوه آنتی اکسیدانی نمی‌توان از نتایج تحقیق حاضر عنوان نمود که کدام ترکیب دارای بیشترین اثر بوده است، لذا تحقیقات آینده این فرضیه را تکمیل خواهد نمود.

نتیجه‌گیری کلی اینکه، برخلاف فرضیه اولیه تحقیق مبنی بر کاهش پوکی استخوان به موازات کاهش قند خون، عصاره اتانولی گیاه گلدر دارای اثرات محافظتی بر استخوان در رت‌های دیابتی شده با استرپتوزوتوسین - بدون توجه به اثرات کاهش دهنده قند خون - بوده و همچنین فاصله دوز مؤثر و دوزهای سمی بسیار نزدیک به یکدیگر می‌باشند. بنابراین پیشنهاد می‌شود ترکیبات مختلف عصاره گیاه به طور کامل جداسازی شده و در مطالعات بعدی هر کدام به صورت جداگانه مورد بررسی قرار گرفته تا ماده مؤثری که باعث کاهش پوکی استخوان شده است مورد شناسایی دقیق قرار بگیرد.

تشکر و قدردانی

نویسندگان از زحمات دکتر مرتضی زنده دل و کارشناسان محترم بخش فارماکولوژی و سم شناسی سرکار خانم بهار لویو آقای شمس و همینطور کارشناس محترم بافت شناسی جناب آقای فردوس ابراهیم پور یاسوری که ما را در این تحقیق صمیمانه یاری کردند، سپاسگزاری می‌نمایند.

References

1. Alghadyan, A.A., (2011) Diabetic retinopathy - An update. *Saudi J Ophthalmol.* 25: 99-111.
2. Altan, M.F., Kanter, M., Donmez, S., Kartal, M.E., Buyukbas, S. (2007) Combination therapy of *Nigella sativa* and human parathyroid hormone on bone mass, biomechanical behavior and structure in streptozotocin-induced diabetic rats. *Acta Histochem.* 109: 304-314.
3. Andallu, B., Varadacharyulu, N.C. (2003) Anti-

استئوکلاست‌های جدید با منشأ مغز استخوان حتی در حضور عوامل القا کننده ساخت استئوکلاست‌ها یعنی $TNF-\alpha$ و RANKL شده است. آلفا-لیپوپروتئین اسید مانع افزایش رادیکال‌های فعال اکسیژن توسط $\alpha-TNF$ و RANKL و سرکوب فعالیت عامل NF-kB در سلول‌های پیش ساز استئوکلاستی شده است (۱۵).

Lean و همکاران در سال ۲۰۰۴ با تزریق کاتالاز به موش، مشاهده کردند که این ماده با پاکسازی پراکسید هیدروژن مانع از پوکی استخوان متعاقب برداشت تخمدان شده است. این نتایج نشان می‌دهد که پراکسید هیدروژن می‌تواند یکی از منابع رادیکال‌های فعال اکسیژن مسئول در پیام‌رسانی پوکی استخوان در موارد کمبود استروژن باشد (۱۷).

در یک مطالعه آینده نگر توسط Melhus و همکاران در سال ۱۹۹۹ بر روی ۶۶۶۵۱ خانم با سن بین ۴۰-۷۶ سال مشخص شده است در افرادی که سیگاری بوده‌اند، با مصرف مقادیر زیادی از ویتامین‌های آنتی اکسیدانی E و C به طور معنی‌داری میزان شکستگی لگن کاهش یافته است. این مشاهده حذف رادیکال‌های ناشی از مصرف سیگار، توسط این ویتامین‌ها را به عنوان یک عامل محافظ مطرح کرده است (۲۳).

Shomali و همکاران در سال ۲۰۰۹ اثرات ایکوزاپنتانویک اسید در موش‌های دریافت کننده پرندیزولون را بررسی کرده و مشخص نموده که مصرف این ماده به احتمال زیاد با مکانیسم‌های آنتی اکسیدانی توانسته است به طور معنی‌داری از پوکی استخوان ممانعت نماید (۳۴).

در ارتباط با کاهش پوکی استخوان متعاقب مصرف آنتی اکسیدان‌های گیاهی نیز مطالعاتی صورت پذیرفته است.

Altan و همکاران در سال ۲۰۰۷ عصاره آبی - کلروفرمی دانه گیاه *Nigella sativa* در حامل دی متیل سولفوکساید، با دوز 2 mg/kg/day به صورت داخل صفاقی، همراه با پاراتیروئید هورمون با دوز $6\text{ }\mu\text{g/kg/day}$ به صورت زیر جلدی و به مدت ۴ هفته به موش‌های دیابتی شده با استرپتوزوتوسین تجویز کردند. تجویز عصاره به تنهایی، به طور معنی‌داری پارامترهایی مانند تعداد تراکول‌های متافیز یال، قطر تراکول‌ها و نسبت حجم استخوان به حجم تعریف شده (BV/TV) را بهبود و حفظ کرده است. مکانیسم آنتی اکسیدانی، به عنوان مهمترین مکانیسم کاهش پوکی استخوان، توسط این عصاره مطرح شده است (۲).

Deyhim و همکاران در سال‌ها ۲۰۰۶ و ۲۰۰۸ و Mandadi و همکاران در سال ۲۰۰۹ مشاهده کردند که عصاره تام و ترکیبات بیواکتیو مرکبات مثل لیمونین و نارینگین در موش‌های اخته شده باعث بهبود وضعیت آنتی اکسیدانی پلاسما، کاهش دفع کلسیم از ادرار و بهبود مقاومت استخوان شده‌اند (۷، ۸، ۲۰).

در مطالعه Maniam و همکاران در سال ۲۰۰۸، مشخص شده است که توکوترینول نارگیل بهتر از آلفا-توکوفرول استات خالص، توانسته است فعالیت گلوکوتائین پراکسیداز استخوان را افزایش داده و اثرات محافظتی بهتری در مقابل آسیب رادیکال‌های آزاد در بافت استخوانی داشته باشد



- oxidant role of mulberry (*Morus indica* L. cv. Anantha) leaves in streptozotocin-diabetic rats. *Clinica Chim Acta*. 338: 3-10.
4. Babu, P.S., Srinivasan, K. (1997) Influence of dietary capsaicin and onion on the metabolic abnormalities associated with streptozotocin induced diabetes mellitus. *Mol Cell Biochem*. 175: 49-57.
 5. Bain, S., Ramamurthy, N.S., Impeduglia, T., Scolman, S., Golub, L.M., Rubin, C. (1997) Tetracycline prevents cancellous bone loss and maintains near-normal rates of bone formation in streptozotocin diabetic rats. *Bone*. 21: 147-153.
 6. Dennison, E.M., Cooper, C., Cole, Z.A. (2009) Early development and osteoporosis and bone health. *J Dev Orig Health Dis*. 1: 142-149.
 7. Deyhim, F., Mandadi, K., Patil, B.S., Faraji, B. (2008) Grapefruit pulp increases antioxidant status and improves bone quality in orchidectomized rats. *Nutrition*. 24: 1039-1044.
 8. Deyhim, F., Garica, K., Lopez, E., Gonzalez, J., Ino, S., Garcia, M., Patil, B.S. (2006) Citrus juice modulates bone strength in male senescent rat model of osteoporosis. *Nutrition*. 22: 559-563.
 9. Ebrahimipoor, M.R., Khaksar, Z., Noorafshan, A. (2010) Anti-diabetic effect of orally administered *Otostegia persica* extract on streptozotocin diabetic rats. *Comp Clin Pathol*. 20: 523-525.
 10. Garrett, I.R., Boyce, B.F., Oreffo, R.O., Bonewald, L., Poser, J., Mundy, G.R. (1990) Oxygen-derived free radicals stimulate osteoclastic bone resorption in rodent bone in vitro and in vivo. *J Clin Invest*. 85: 632-639.
 11. Hamada, Y., Fujii, H., Fukagawa, M. (2009) Role of oxidative stress in diabetic bone disorder. *Bone*. 45: 35-38.
 12. Hunter, F, Kayne, S.B (2004) *Veterinary Pharmacology*. (1st ed.) Pharmaceutical Press. London. UK.
 13. Iwamoto, J., Seki, A., Sato, Y., Matsumoto, H., Takeda, T., Yeh, J.K. (2010) Vitamin K2 Prevents Hyperglycemia and Cancellous Osteopenia in Rats with Streptozotocin-Induced Type 1 Diabetes. *Calcif Tissue Int*. 88: 162-168.
 14. Jeffcoate, W.J., Harding, K.G. (2003) Diabetic foot ulcers. *Lancet*. 361: 1545-1551.
 15. Kim, H.J., Chang, E.-J., Kim, H.-M., Lee, S.B., Kim, H.-D., Su Kim, G., Kim, H.-H. (2006) Antioxidant α -lipoic acid inhibits osteoclast differentiation by reducing nuclear factor- κ B DNA binding and prevents in vivo bone resorption induced by receptor activator of nuclear factor- κ B ligand and tumor necrosis factor- α . *Free Radic Biol Med*. 40: 1483-1493.
 16. Laffel, L. (1999) Ketone bodies: a review of physiology, pathophysiology and application of monitoring to diabetes. *Diabetes/ Metab Res Rev*. 15: 412-426.
 17. Lean, J.M. (2004) Hydrogen peroxide is essential for estrogen-deficiency bone loss and osteoclast formation. *Endocrinology*. 146: 728-735.
 18. Lean, J.M., Davies, J.T., Fuller, K., Jagger, C.J., Kirstein, B., Partington, G.A., Urry, Z.L., Chambers, T.J. (2003) A crucial role for thiol antioxidants in estrogen-deficiency bone loss. *J Clin Invest*. 112: 915-923.
 19. Lelovas, P.P., Xanthos, T.T., Thoma, S.E., Lyritis, G.P., Dontas, I.A. (2008) The laboratory rat as an animal model for osteoporosis research. *Comp Med*. 58: 424-430.
 20. Mandadi, K., Ramirez, M., Jayaprakasha, G.K., Faraji, B., Lihono, M., Deyhim, F., Patil, B.S. (2009) Citrus bioactive compounds improve bone quality and plasma antioxidant activity in orchidectomized rats. *Phytomedicine*. 16: 513-520.
 21. Maniam, S., Mohamed, N., Shuid, A.N., Soelaiman, I.N. (2008) Palm tocotrienol exerted better antioxidant activities in bone than α -tocopherol. *Basic Clin Pharmacol Toxicol*. 103: 55-60.
 22. Manzari-Tavakoli, A., Pouraboli, I., Yaghoobi, M.-M., Mehrabani, M., Mirtadzadini, S.-M. (2013) Antihyperglycemic, antilipid peroxidation, and insulin secretory activities of *Otostegia persica* shoot extract in streptozotocin-induced diabetic rats and in vitro C187 pancreatic β -cells. *Pharm Biol*. 51: 253-259.



23. Melhus, H.A., Michaëlsson, K., Holmberg, L., Wolk, A., Ljunghall, S. (1999) Smoking, antioxidant vitamins, and the risk of hip fracture. *J Bone Miner Res.* 14: 129-135.
24. Merlotti, D., Gennari, L., Dotta, F., Lauro, D., Nuti, R. (2010) Mechanisms of impaired bone strength in type 1 and 2 diabetes. *Nutr, Metab Cardiovasc Dis.* 20: 683-690.
25. Mishima, N., Sahara, N., Shirakawa, M., Ozawa, H. (2002) Effect of streptozotocin-induced diabetes mellitus on alveolar bone deposition in the rat. *Arch Oral Biol.* 47: 843-849.
26. Muthusami, S., Ramachandran, I., Muthusamy, B., Vasudevan, G., Prabhu, V., Subramaniam, V., Jagadeesan, A., Narasimhan, S. (2005) Ovariectomy induces oxidative stress and impairs bone antioxidant system in adult rats. *Clin Chim Acta.* 360: 81-86.
27. Najafian, B., Mauer, M. (2009) Progression of diabetic nephropathy in type 1 diabetic patients. *Diabetes Res Clin Pract.* 83: 1-8.
28. Nicodemus, K.K., Folsom, A.R. (2001) Type 1 and type 2 diabetes and incident hip fractures in postmenopausal women. *Diabetes Care.* 24: 1192-1197.
29. Parfitt, A.M., Drezner, M.K., Glorieux, F.H., Kanis, J.A., Malluche, H., Meunier, P.J., Ott, S.M., Recker, R.R. (1987) Bone histomorphometry: standardization of nomenclature, symbols, and units: report of the ASBMR histomorphometry nomenclature committee. *J Bone Miner Res.* 2: 595-610.
30. Pousti, I., Adibmoradi, M. (2006) *Histotechnique, Histotechnique, University of Tehran press.* (1st ed.) Tehran, Iran.
31. Schwartz, A.V. (2003) Diabetes mellitus: does it affect bone?. *Calcif Tissue Int.* 73: 515-519.
32. Sharififar, F., Mozaffarian, V., Moradkhani, S. (2007) Comparison of antioxidant and free radical scavenging activities of the essential oils from flowers and fruits of *Otostegia persica* Boiss. *Pak J Biol Sci.* 10: 3895-3899.
33. Shen, C.L., Wang, P., Guerrieri, J., Yeh, J.K., Wang, J.S. (2007) Protective effect of green tea polyphenols on bone loss in middle-aged female rats. *Osteoporos Int.* 19: 979-990.
34. Shomali, T., Rezaian, M., Rassouli, A., Asadi, F. (2009) Effect of eicosapentaenoic acid on bone changes due to methylprednisolone in rats. *Basic Clin Pharmacol Toxicol.* 105: 46-50.
35. Singab, A.N.B., El-Beshbishy, H.A., Yonekawa, M., Nomura, T., Fukai, T. (2005) Hypoglycemic effect of Egyptian *Morus alba* root bark extract: Effect on diabetes and lipid peroxidation of streptozotocin-induced diabetic rats. *J Ethnopharmacol.* 100: 333-338.
36. Stehouwer, C.D.A., Lambert, J., Donker, A.J.M., van Hinsbergh, V.W.M. (1997) Endothelial dysfunction and pathogenesis of diabetic angiopathy. *Cardiovasc Res.* 34: 55-68.
37. Tsuchida, T., Sato, K., Miyakoshi, N., Abe, T., Kudo, T., Tamura, Y., Kasukawa, Y., Suzuki, K. (2000) Histomorphometric evaluation of the recovering effect of human parathyroid hormone on bone structure and turnover in streptozotocin-induced diabetic rats. *Calcif Tissue Int.* 66: 229-233.
38. Verhaeghe, J., Roger, B. (2008) Effects of diabetes and insulin on bone physiology. In: *Principles of Bone Biology.* (3rd ed.) Academic Press. London, UK. p. 983-999.
39. Wild, S., Roglic, G., Green, A., Sicree, R., King, H. (2004) Global prevalence of diabetes estimates for the year 2000 and projections for 2030. *Diabetes Care.* 27: 1047-1053.
40. Willatgamuwa, S.A., Platel, K., Saraswathi, G., Srinivasan, K. (1998) Antidiabetic influence of dietary cumin seeds (*Cuminum cyminum*) in streptozotocin induced diabetic rats. *Nutr Res.* 18: 131-142.
41. Williams, B., Gallacher, B., Patel, H., Orme, C. (1997) Glucose-induced protein kinase C activation regulates vascular permeability factor mRNA expression and peptide production by human vascular smooth muscle cells in vitro. *Diabetes.* 46: 1497-1503.
42. Williamson, J.R., Chang, K., Frangos, M., Hasan,



- K.S., Ido, Y., Kawamura, T., Nyengaard, J.R., van Den Enden, M., Kilo, C., Tilton, R.G. (1993) Hyperglycemic pseudohypoxia and diabetic complications. *Diabetes*. 42: 801-813.
43. Wiwanitkit, V. (2006) Formation of fructosamine in diabetic patients-what are implications in terms of energy exchange. *Diabetol Croat*. 35: 35-37.



Bone protective effects following ethanolic extract (*Otostegia persica*) administration in streptozotocin-induced diabetic rats: histomorphometric study

Rezaian, M.¹, Dilmaghanian, A.^{1*}, Shomali, T.², Adibmoradi, M.¹, Rassouli, A.³

¹Department of Basic Sciences, Faculty of Veterinary Medicine, University of Tehran, Tehran-Iran

²Department of Pharmacology, School of Veterinary Medicine, University of Shiraz, Shiraz-Iran

³Department of Pharmacology, Faculty of Veterinary Medicine, University of Tehran, Tehran-Iran

(Received 14 December 2014, Accepted 22 January 2015)

Abstract:

BACKGROUND: Medical plants have been recently used to treat diabetes. Osteoporosis is one of diabetes side effects and increases the risk of bone fracture in diabetic patient. **OBJECTIVES:** The purpose of the present study was to investigate the potential bone protective effects of *O.persica* ethanolic extract in streptozotocin-induced diabetic rats. **METHODS:** Forty male rats were randomly divided into five equal groups and treated as follows: group 1 (control); group 2 (STZ group): received STZ 50 mg/kg by a single IP injection; groups 3, 4 and 5 treated with STZ as above+ 200 mg/kg, 300 mg/kg and 450 mg/kg of *O. persica* extract per day by oral gavage, respectively. On day 29, serum taken for glucose level measurement and left femoral and tibio-fibular bones were dissected for histomorphometric study, while L4 vertebrae were removed for determination of ash weight. **RESULTS:** 300mg/kg of extract reduced serum glucose levels. Epiphyseal and metaphyseal Trabecular thickness as well as epiphyseal bone area/tissue area significantly decreased in STZ group. *O. persica* extract at the dosage of 200 mg/kg reversed all these parameters to the control level. No significant difference observed in osteoid thickness among different groups. Ash weight of L4 vertebrae in rats treated with 300 and 450 mg/kg of extract was significantly lower than other groups. **CONCLUSIONS:** The results show that ethanolic extract of *O. persica* has bone protective effects in STZ-treated rats.

Key words: bone loss, diabetes mellitus, *Otostegia persica*, rats

Figure Legends and Table Captions

Graph 1. Serum glucose level as mean±SD. Different letters are used to demonstrate significant difference (p<0.05).

Graph 2. Epiphysial trabecular width as mean ± SD. Different letters are used to demonstrate significant difference (p<0.05).

Graph 3. Metaphysis trabecular width as mean ± SD. Different letters are used to demonstrate significant difference (p<0.05).

Graph 4. Bone area/Tissue area as mean ± SD. Different letters are used to demonstrate significant difference (p<0.05).

Graph 5. Osteoid Thickness area as mean ± SD. There is no significant difference between groups. Same letters are used to demonstrate no significant difference (p<0.05).

Graph 6. Ash weight of fourth lumbar vertebrae as mean ± SD. Different letters are used to demonstrate significant difference (p<0.05).

Figure 1. Method of osteoid measurement (masson's trichrome), scale bar= 10µm, ×400.

Figure 2. Reduction of metaphyseal Trabecular Width in diabetic (Up) in compare to control group (Down), (H & E), scale bar= 50µm, ×100.

*Corresponding author's email: histo.i.d@gmail.com, Tel: 021, -61117117, Fax: 021-66933222

J. Vet. Res. 70, 1:109-118, 2015

