

مطالعه هیستومورفومتری تخمدان ماهی کپور نقره‌ای (*Hypophthalmichthys molitrix*) در دو گروه سنی

نعیم عرفانی مجد^{۱*}، مهرزاد مصباح^۲، سارا رحیمی زرنه^۱

۱) بخش بافت شناسی، دانشکده دامپزشکی دانشگاه شهید چمران اهواز، اهواز-ایران

۲) بخش بهداشت و بیماریهای آبزیان، دانشکده دامپزشکی دانشگاه شهید چمران اهواز، اهواز-ایران

(دریافت مقاله: ۱۸ بهمن ماه ۱۳۹۳، پذیرش نهایی: ۳۱ فروردین ماه ۱۳۹۴)

چکیده

زمینه مطالعه: بلوغ جنسی ماهی کپور نقره‌ای در یک میانگین سنی وسیعی بین ۸-۲ سالگی قرار دارد که این دامنه وسیع بلوغ جنسی به شرایط محیطی به خصوص فوتوپریود و درجه حرارت محیط و آب بستگی دارد. **هدف:** تعیین وضعیت بلوغ و شناسایی ساختار بافتی تخمدان ماهی کپور نقره‌ای در دو گروه سنی ۲ و ۴ سال در شرایط آب و هوایی استان خوزستان می‌باشد. **روش کار:** تخمدان ۲۰ ماهی کپور نقره‌ای ماده در دو گروه سنی شامل گروه سنی ۲ ساله با تعداد ۱۰ عدد ماهی میانگین طولی $1/33 \pm 0/09$ Cm و میانگین وزنی $1/05 \pm 0/09$ g، و گروه سنی ۴ ساله با تعداد ۱۰ عدد ماهی میانگین طولی $3/64 \pm 0/86$ Cm و میانگین وزنی $5/46 \pm 0/80$ g مورد مطالعه قرار گرفت. جهت مطالعه هیستومورفومتری، پس از ثبوت به روش معمول تهیه مقاطع بافتی، برش‌هایی به ضخامت ۵ تا ۶ تهریه و مورد رنگ آمیزی هماتوکسیلین-انئوزین و PAS قرار گرفتند. **نتایج:** تخمدان ماهیان گروه سنی ۲ ساله، تیغه‌هایی از کیسول به نام تیغه‌های تخم‌کزا به داخل تخمدان کشیده شده و حاوی سلول‌های جنسی اولیه، اووگونی و فولیکول‌های کروماتین نوکلئولوس، پری نوکلئولوس و کورتیکال آلئولوس می‌باشند که سلول‌های اووگونی بیشترین درصد سلولی موجود در این تیغه‌ها را تشکیل می‌دهند. تخمدان گروه سنی ۲ ساله، فاقد فولیکول در مراحل زرده‌ای و بالغ بود. در تخمدان ماهیان گروه سنی ۴ ساله، رشد و تکامل فولیکولی تا تشکیل فولیکول‌های زرده‌ای و بالغ ادامه یافته و بیشترین نوع فولیکول‌های تخمدانی را تشکیل می‌دهند. در قطر فولیکول، اووسیت، هسته اووسیت و تعداد هستک‌ها در بین گروه‌های سنی ۲ و ۴ ساله، اختلاف معنی‌داری وجود دارد. ضخامت زونا پلوسیدا در انتهای مرحله کورتیکال آلئولوس ($1/11 \pm 0/53$) و در فولیکول بالغ به بیشترین ضخامت خود ($0/21 \pm 0/18$) رسید. **نتیجه‌گیری نهایی:** در شرایط آب و هوایی استان خوزستان تخمدان ماهیان گروه سنی ۲ ساله، نابالغ ولی تخمدان ماهیان گروه سنی ۴ ساله، بالغ می‌باشند.

واژه‌های کلیدی: کپور نقره‌ای (*Hypophthalmichthys molitrix*)، هیستومورفومتری، تخمدان

مقدمه

آبزیان یکی از منابع مهم غذایی برای انسان هستند و به دلایلی از جمله صید بیش از حد و تخریب مکان‌های تخم‌ریزی، نسل آنها در معرض خطر انقراض می‌باشد (۲۴). ماهی کپور نقره‌ای امروزه در اکثر نقاط جهان به علت قابلیت خوب سازگاری، رشد سریع، رژیم غذایی مناسب، قیمت تمام شده پایین و کیفیت عالی گوشت، به صورت مصنوعی در سراسر جهان پرورش داده می‌شود. سرعت رشد ماهی کپور نقره‌ای به جهت خونسرد بودن تابعی از درجه حرارت آب است. رشد آن در مناطق گرمسیری سریع‌تر بوده و ماهی زودتر بالغ می‌گردد (۶).

مطالعات نشان داده که فاکتورهای محیطی دما و فوتوپریود (طول روشنایی روز) در بلوغ جنسی ماهیان دارای نقش مهمی می‌باشند (۲۱، ۱۰). بلوغ و ساختار بافتی تخمدان ماهیان تحت تأثیر عواملی مانند طول روشنایی روز، درجه حرارت محیط، آب و تغذیه تغییر می‌کند (۳۰، ۵، ۷). ماهی کپور نقره‌ای (*Hypophthalmichthys molitrix*) یکی از مهم‌ترین ماهیان گرمابی در ایران به شمار می‌آید و استان خوزستان در بین استان‌های کشور با توجه به شرایط آب و هوایی (دمای بالا و فوتوپریود

طولانی) به عنوان یکی از قطب‌های پرورش ماهی مطرح است (۲۰). یکی از مهمترین فاکتورهای محیطی مؤثر بر بلوغ جنسی در ماهی، درجه حرارت است، که هرچه میزان درجه حرارت آب بالاتر باشد، سوخت و ساز بیشتر شده و ماهی سریع‌تر به بلوغ جنسی می‌رسد (۱۴). Miranda و همکاران در سال ۲۰۰۹، با مطالعه بر روی ماهی کپور معمولی نشان دادند که تغییرات محیطی مثل دما و فوتوپریود سبب تغییر در محور مغز-هیپوفیز گناد می‌شوند و از این طریق بر روی سن بلوغ تأثیر مثبت دارند. Bapary و Fainuuleli در سال ۲۰۰۹ گزارش کردند که فوتوپریود طولانی و دمای بالا منجر به افزایش شاخص گنادوسوماتیک (GSI) و القاء تخمک‌ها در مرحله زرده‌سازی می‌شود. همچنین افزایش دما، رشد و نمو اووسیت‌های پیش زرده‌ای را تحریک می‌کند در نتیجه زمان بلوغ تخمدان کوتاه‌تر می‌شود (۳۰).

بنابراین کسب اطلاعات در زمینه ساختمان بافت شناسی تخمدان ماهیان، با تعیین شاخص GSI در کنار بررسی‌های ماکروسکوپی و میکروسکوپی به تعیین دقیق و علمی فصل تخم‌ریزی و زرده‌سازی و زمان‌بندی تولید مثل منجر می‌شود که خود در تصمیم‌گیری‌های شیلاتی نقش مهمی را ایفا می‌کنند.



الف- ۲ نتایج میکروسکوپی: اطراف تخمدان ماهیان این گروه سنی توسط یک کپسول نازکی از بافت همبند سست به همراه سلول‌های عضلانی صاف و رگ‌های خونی احاطه شده است. از این کپسول تیغه‌هایی به داخل تخمدان به شکل تیغه‌های تخمک‌زا کشیده شده‌اند، در بافت همبند دیواره تیغه‌ها سلول‌های جنسی اولیه و اووگونی قرار دارند و فضای بین تیغه‌ها حاوی فولیکول‌های کروماتین-نوکلئولوس، پری نوکلئولوس و کورتیکال آلونولوس می‌باشد (تصویر ۱) در تخمدان این گروه فولیکول‌های مرحله زرده‌سازی و بالغ مشاهده نشدند، فولیکول‌های تخمدانی به همراه سلول‌های اووگونی فقط در مراحل کروماتین نوکلئولوس، پری نوکلئولوس و تعداد خیلی کمی کورتیکال آلونولوس وجود داشتند.

سلول اووگونی: این سلول‌ها با سیتوپلاسم بازوفیلی اندک و یک هسته بزرگ یوکروماتین و هستکی مشخص و در مراحل مختلف تقسیم میتوزی مشاهده شدند. این سلول‌ها به صورت جدا یا گروهی در سطح داخلی تیغه‌های تخمک‌زا قرار داشته و توسط بافت همبند اندکی احاطه می‌شوند. در کنار این سلول‌ها، سلول‌های جنسی اولیه با اندازه نسبتاً بزرگ، کم بودن نسبت هسته به سیتوپلاسم، با حدود سلولی و هسته کاملاً مشخص با یک هستک قابل مشاهده بودند (تصویر ۲، ۱). بیشترین درصد سلول‌های اووگونی (۰/۱۲±۰/۴۷۶) در تخمدان این گروه از ماهیان مشاهده شد. متوسط قطر این سلول‌ها $17 \pm 4/74 \mu\text{m}$ بود (جدول ۱، ۲).

فولیکول‌های کروماتین-نوکلئولوس: این فولیکول‌ها با شکلی نامنظم و اووسیت‌های کوچک مشاهده شدند. سیتوپلاسم سلول‌های اووسیت این فولیکول‌ها اندک و به شدت بازوفیلی است و دارای هسته‌ای بزرگ با تعدادی هستک در اطراف می‌باشند در این مرحله یک ساختار سیتوپلاسمی به نام جسم بالبیانی نیز مشاهده شد. متوسط قطر فولیکول‌ها $76/39 \pm 6/97 \mu\text{m}$ ، متوسط قطر اووسیت $70/61 \pm 3/07 \mu\text{m}$ و هسته آن $37/89 \pm 4/25 \mu\text{m}$ می‌باشد و دارای ۸-۴ هستک می‌باشد. درصد تعداد این فولیکول‌ها $54/16 \pm 0/01$ می‌باشد (جدول ۱، ۲).

فولیکول‌های پری نوکلئولوس: این فولیکول‌ها با اووسیت بزرگ‌تر و بیضی یا کروی شکل دیده شدند، هسته اووسیت کروی یا بیضی شکل، تعداد هستک‌ها افزایش یافته و در زیر غشاء هسته قرار گرفته‌اند

جدول ۱. درصد فولیکول‌های تخمدانی در تخمدان ماهیان گروه‌های سنی ۲ و ۴ ساله.

مراحل رشد	درصد	نا بالغ	بالغ
اووگونی	۶۰/۴۷±۰/۱۲	-	-
کروماتین-نوکلئولوس	۵۴/۱۶±۰/۰۷	۷/۷۹±۰/۰۴	-
پری-نوکلئولوس	۳۳/۳۳±۰/۰۳	۳/۴۴±۰/۰۲	-
کورتیکال آلونولوس	۱۲/۵±۰/۱۵	۶/۳۴±۰/۰۱	-
زرده‌ای	-	۱۰/۲۴±۰/۰۲۱	-
بالغ یا رسیده	-	۷۷/۱۷±۰/۰۱۱	-

نظر به اینکه در رابطه با ساختمان بافت شناسی تخمدان و بلوغ جنسی و تعیین وضعیت تولید مثلی ماهی کپور نقره‌ای در شرایط آب و هوایی استان خوزستان اطلاعات قابل توجهی در دسترس نمی‌باشد تحقیق حاضر با هدف بررسی ساختمان تخمدان این گونه با استفاده از روش‌های بافت شناسی جهت شناسایی مراحل مختلف تکامل جنسی گناد جنس ماده و مطالعه برخی از شاخص‌های هیستومورفومتریک آن در مراحل قبل و بعد از بلوغ در شرایط آب و هوایی استان خوزستان به اجرا در آمد.

مواد و روش کار

در این پژوهش تخمدان ۲۰ ماهی کپور نقره‌ای ماده در دو گروه سنی ۲ و ۴ سال از مرکز پرورش ماهی شهید ملکی اهواز صید و به طور زنده به دانشکده دامپزشکی دانشگاه شهید چمران اهواز منتقل شدند، مورد مطالعه قرار گرفتند. ۱۰ ماهی با میانگین طول کل $46 \pm 1/33 \text{Cm}$ و میانگین وزنی $105 \pm 0/09 \text{g}$ و ۱۰ ماهی با میانگین طول کل $86 \pm 3/64 \text{Cm}$ و میانگین وزنی $546 \pm 80 \text{g}$ قرار داشتند. جهت انجام مطالعات بافت شناسی، نمونه‌هایی به ضخامت حداکثر $0/5 \text{Cm}$ از نواحی مختلف تخمدان‌ها برداشت و در محلول بوئن قرار داده شدند. از این نمونه‌ها، به روش معمول تهیه مقاطع بافتی پارافینی، برش‌هایی به ضخامت $5-6 \mu\text{m}$ تهیه و به وسیله H & E و PAS رنگ‌آمیزی شدند. در بخش بافت شناسی، ساختار تخمدان ماهیان کپور نقره‌ای دو گروه از نظر رشد و تکامل انواع فولیکول‌های تخمدانی، ساختار اووسیت، هسته، سیتوپلاسم، تیغه‌های تخمک‌زا، کپسول تخمدان و شکل‌گیری زونا رادیاتا مورد بررسی قرار گرفتند. در بخش هیستومتری با استفاده از عدسی دیجیتال Dino - Lite و نرم افزار Dino-Capture تصاویر میکروسکوپی مورد آنالیز قرار گرفته و تعداد، درصد انواع فولیکول‌ها، تعداد هستک‌ها با بزرگنمایی ۱۰، قطر اووسیت، قطر هسته و ضخامت زونا رادیاتا از زمان پیدایش تا مرحله بلوغ مورد اندازه‌گیری قرار گرفت.

نتایج

نتایج این تحقیق در دو بخش ماکروسکوپی و میکروسکوپی با استفاده از تصاویر میکروسکوپی و جداول به شرح ذیل ارائه می‌گردد.

الف: تخمدان ماهیان گروه سنی ۲ سال:

الف- ۱: نتایج ماکروسکوپی: ماهیان این گروه سنی دارای یک جفت تخمدان نواری شکل توخالی و خاکستری رنگ بودند که از دو لوب در زیر کیسه شنا تشکیل شده و توسط بندهای تخمدانی به دیواره داخلی حفره شکم متصل می‌باشند. به دلیل کوچک بودن بافت تخمدان و شباهت آن به بافت بیضه در این مرحله تشخیص آن با چشم غیر مسلح امکان پذیر نبود و تشخیص آن بر اساس تهیه گسترش بافتی و مشاهدات میکروسکوپی صورت گرفت.



جدول ۲. میانگین و انحراف از معیار مشخصه‌های میکرومتري فولیکول‌های تخمدانی ماهیان کپور نقره‌ای نابالغ بر حسب میکرون. حروف a-d متفاوت در هر ستون نشان دهنده اختلاف معنی‌دار ($p < 0.001$) می‌باشد.

مشخصه	فولیکول	قطر فولیکول	قطر اووسیت	قطر هسته	تعداد هستک	قطر زونارادیاتا
کروماتین نوکلئولوس	۷۶/۳۹±۶/۹۷ ^b	۷۰/۶۱±۶۳/۰۷ ^b	۳۷/۸۹±۴/۲۵ ^c	۶±۱/۴۳ ^b	-	-
پری نوکلئولوس	۱۳۰/۰۹±۸/۸۷	۱۲۷/۸۹±۴/۴۵ ^a	۶۴/۸۲±۶/۷۱ ^b	۹±۱/۱۳ ^a	-	-
کورتیکال آلئولوس	۱۵۳±۲۷/۳۴ ^a	۱۴۶/۴۵±۱۶/۳۶ ^a	۸۹/۳۵±۸/۰۶ ^a	۱۰ + ۷۲۳ ^a	۱/۵۳±۱/۱۱	-

جدول ۳. میانگین و انحراف از معیار مشخصه‌های میکرومتريک انواع فولیکول‌های تخمدانی ماهیان کپور نقره‌ای بالغ بر حسب میکرون. حروف a-d متفاوت در هر ستون بیانگر اختلاف معنی‌دار ($p < 0.001$) می‌باشد.

مشخصه	فولیکول	قطر فولیکول	قطر اووسیت	قطر هسته	تعداد هستک	قطر زونارادیاتا
کروماتین نوکلئولوس	۷۵/۵۹±۵/۳۷ ^c	۷۷/۹۴±۶۲/۲۷ ^c	۳۷/۸۲±۵/۴۲ ^d	۶±۱/۲۲ ^b	-	-
پری نوکلئولوس	۱۳۷/۱۲±۹/۸۷ ^d	۱۳۳/۵۸±۵/۲۶ ^d	۶۴/۴۱±۴/۰۸ ^c	۸±۱/۰۳ ^b	-	-
کورتیکال آلئولوس	۱۵۳/۳۱±۲۵/۴۳ ^d	۱۴۶/۰۹±۱۵/۸۷ ^d	۸۹/۱۷±۷/۶۱ ^b	۹±۱/۱۴ ^b	۱/۷۵±۰/۲۶ ^c	-
ابتدای زرده سازی	۳۳۵/۴۷±۸/۱ ^c	۲۹۸/۶۹±۷/۲۶ ^c	۱۲۷/۷±۱۰/۲ ^a	۱۴ ^a	۴/۴۹±۰/۸۸ ^{b,d}	-
انتهای زرده سازی	۵۸۹/۵۵±۳۱/۱ ^b	۵۵۰/۸۲±۱۷/۲۳ ^b	-	-	۵/۹۷±۰/۴۸ ^a	-
بالغ (رسیده)	۸۸۰/۷۴±۴۵/۲۱ ^a	۸۷۳/۸۱±۱۲/۰۷ ^a	-	-	۶/۷۳±۰/۲۱ ^a	-

نازک غیر سلولی بین غشاء اووسیت و سلول‌های فولیکولی قابل مشاهده می‌شود تصویر. همچنین در اطراف سلول‌های فولیکول، سلول‌های تک تشکیل می‌شوند که توسط غشاء پایه از سلول‌های فولیکولی جدا شده‌اند.

ب- نتایج تخمدان ماهیان گروه سنی ۴ سال:

ب ۱- ماکروسکوپی: تخمدان‌های این گروه از ماهیان بسیار بزرگ و حجیم بوده و فولیکول‌های تخمدانی با چشم غیر مسلح قابل رویت و تفکیک بودند. به علت انباشتگی زرده در اووسیت‌ها، تخمدان‌ها به رنگ سبز زیتونی تا خاکستری مشاهده شدند. تخمدان‌ها کیسه‌ای شکل و تقریباً تمامی فضای حفره شکمی را اشغال کرده‌اند. در سطح کپسول تخمدان رگ‌های خونی زیادی وجود داشته است.

ب- نتایج میکروسکوپی: در بررسی میکروسکوپی تخمدان این گروه سنی نشان داد که کپسول تخمدان ضخیم شده، بافت همبندی و سلول‌های عضلانی صاف و رگ‌های خونی در داربست تخمدان افزایش یافته و نظم تیغه‌ها به خاطر افزایش حجم اووسیت‌ها از بین رفته و بر خلاف تخمدان گروه سنی ۲ ساله قابل مشاهده نبودند. بیشترین نوع فولیکول‌های تخمدانی که در تخمدان این گروه مشاهده شد فولیکول‌های زرده‌ای و بالغ بودند، اما به تعداد کمتری فولیکول‌های کروماتین نوکلئولوس، پری نوکلئولوس و کورتیکال آلئولوس نیز مشاهده شدند.

ساختار و روند تکاملی فولیکول‌های کروماتین نوکلئولوس، پری نوکلئولوس و کورتیکال آلئولوس همانند تخمدان ماهیان گروه سنی ۲ ساله می‌باشد.

فولیکول‌های زرده‌ای: این فولیکول‌ها که فولیکول‌های پیش از بلوغ هستند، در سه مرحله مشاهده شدند: در مرحله اول گرانول‌های زرده‌ای در ناحیه محیط اووسیت و در بین آلئول‌های قشری سیتوپلاسم قرار

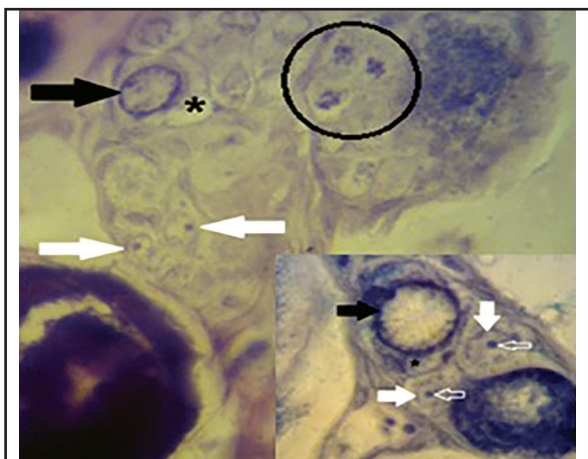
ولی یک هستک بزرگی در مرکز هسته قرار دارد. سیتوپلاسم سلول‌های اووسیت یکنواخت و بازوفیلی بوده اما در مقایسه با فولیکول کروماتین-نوکلئولوس شدت رنگ پذیری بازوفیلی آن کمتر می‌باشد. در اطراف اووسیت، سلول‌های فولیکولی به صورت یک لایه نازک سلول سنگفرشی قرار داشتند. همچنین جسم بالیانی نیز مشاهده شد (تصویر ۳). متوسط قطر فولیکول‌ها $130.09 \pm 8.87 \mu$ ، اووسیت‌ها $121.89 \pm 4.45 \mu$ ، هسته $64.82 \pm 6.71 \mu$ و تعداد هستک‌ها (۱۱-۷ هستک) بود. درصد تعداد این فولیکول‌ها 33.33 ± 0.03 می‌باشد (جدول ۱ و ۲).

فولیکول‌های کورتیکال آلئولوس: این فولیکول‌ها دارای اووسیت‌هایی کروی شکل با لبه مواج، هسته کروی و در مرکز قرار گرفته است. مشخصه این مرحله پیدایش آلئول‌ها در قسمت قشری سیتوپلاسم به صورت دواپر کوچک و سفید رنگی، است. هسته در این اووسیت‌ها بزرگ‌تر شده و هستک‌ها به صورت منظم در سطح داخلی غشاء هسته قرار گرفته‌اند. سیتوپلاسم بازوفیلی است اما نسبت به مرحله قبل شدت بازوفیلی آن کمتر است (تصویر ۳). متوسط قطر این فولیکول‌ها $153 \pm 27.92 \mu$ ، اووسیت‌ها $146.45 \pm 16.36 \mu$ بود. ضخامت زونا رادیاتا در آغاز رشد این فولیکول‌ها $0.74 \pm 0.39 \mu$ ولی در اواخر این مرحله به $1.53 \pm 0.84 \mu$ می‌رسد. متوسط قطر هسته اووسیت‌ها $89.34 \pm 8.08 \mu$ و تعداد هستک‌ها ۱۸-۱۳ عدد بود. تعداد درصد این فولیکول‌ها 12.5 ± 0.15 می‌باشد (جدول ۲، ۱).

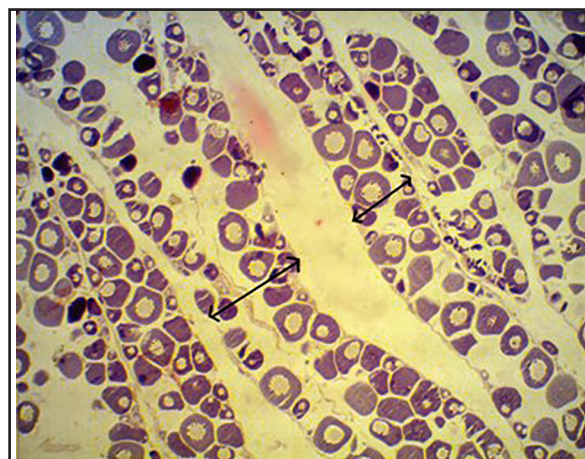
تعداد آلئول‌های داخل سیتوپلاسم اووسیت‌ها افزایش یافته، با ادامه رشد اووسیت این آلئول‌ها تمام سیتوپلاسم را اشغال می‌کنند. در پایان این مرحله گرانول‌های زرده‌ای به مقدار بسیار کمی در سیتوپلاسم اووسیت ظاهر می‌شوند.

در مراحل انتهایی رشد این فولیکول‌ها، زونا رادیاتا به صورت یک لایه

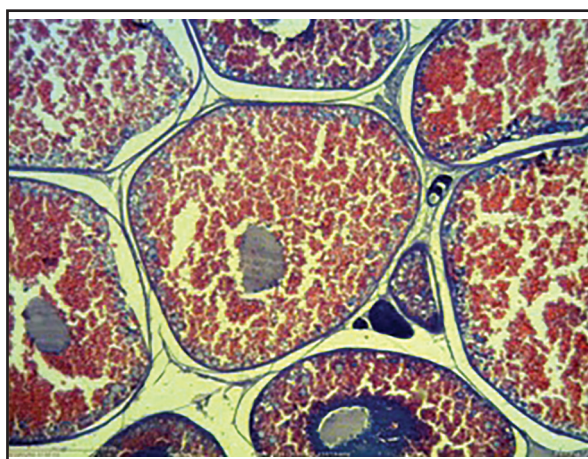




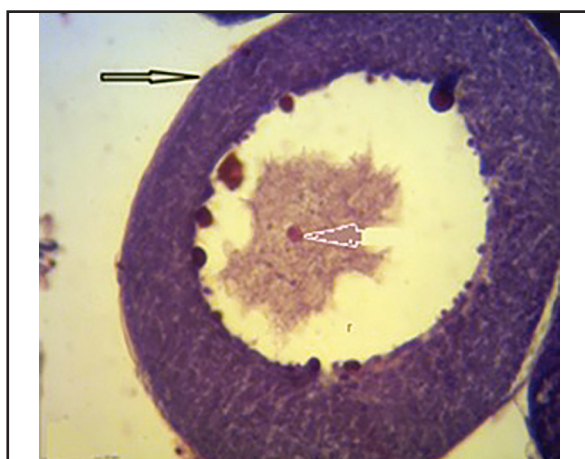تصویر ۲. تخمدان ماهی کپور نقره‌ای نابالغ ۲ ساله (H&E, 100X). سلول‌های اووگونی (پیکان سفید بزرگ)، سلول جنسی اولیه (پیکان‌های سیاه) بزرگتر از سلول اووگونی با هسته بسیار بزرگ و هستک در حاشیه هسته مشاهده می‌شوند. در داخل دایره سلول‌های جنسی اولیه در حال تقسیم دیده می‌شوند.



تصویر ۱. تیغه‌های تخمک‌زا (پیکان‌ها) با آرایش منظم در تخمدان نابالغ ماهی کپور نقره‌ای ۲ ساله (H&E, 4X). در این سن فولیکول‌های زرده‌ای و بالغ مشاهده نمی‌شوند.

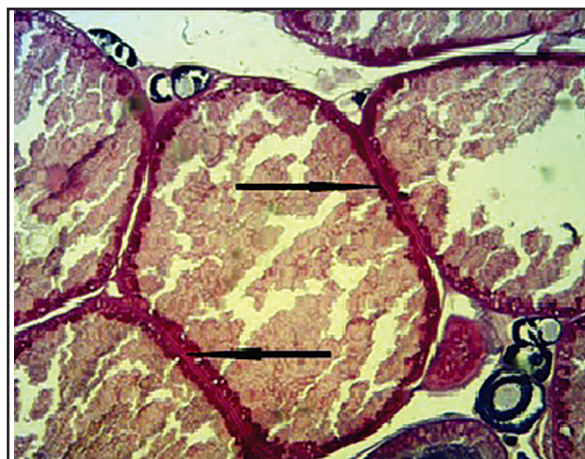

تصویر ۴. تخمدان ماهی کپور نقره‌ای بالغ ۴ ساله (H&E, 100X). فولیکول‌های تخمدانی در مرحله انتهایی زرده سازی با سیتوپلاسم پر از گرانول‌های زرده‌ای، غشاء هسته نامنظم و هستک‌ها در حال تجمع در مرکز هسته قابل مشاهده است.



تصویر ۳. ساختار میکروسکوپی فولیکول پری‌نوکلئولوس در تخمدان نابالغ ماهی کپور نقره‌ای ۲ ساله (H&E, 40X). سیتوپلاسم سلول اووسیت بازوفیلی با هستک‌های حاشیه‌ای فراوان و لایه فولیکولی (پیکان توخالی) قابل مشاهده می‌باشند.

داشتند. شدت بازوفیلی سیتوپلاسم کاهش و هستک‌ها به صورت منظم در قسمت محیطی هسته قرار داشتند. متوسط قطر زونارادایاتا به $4/58 \pm 0/88 \mu m$ افزایش یافته بود (تصویر ۵). در مرحله دوم، گرانول‌های زرده‌ای افزایش یافته و به صورت یک لایه روشن در زیر غشاء سیتوپلاسم قرار داشته و غشاء هسته نامنظم و هستک‌ها در قسمت محیطی هسته قرار گرفت. در مرحله سوم، میزان گرانول‌های زرده‌ای آن قدر افزایش یافته که تقریباً تمام سیتوپلاسم را اشغال کرده و گرانول‌ها به تدریج با هم یکی شده و هستک‌ها به سمت مرکز هسته حرکت می‌کنند (تصویر ۴). متوسط ضخامت لایه فولیکولی به $5/74 \pm 0/48 \mu m$ افزایش یافته و دو لایه سلولی تک و گرانولوزا و لایه غیر سلولی زونارادایاتا کاملاً مشخص می‌شوند و زونارادایاتا به صورت مخطط مشاهده می‌شود. همچنین سطح خارجی ZP، با رنگ آکسین بلو واکنش داده و به رنگ آبی آمیزی شد (تصویر ۵). در اوایل این مرحله متوسط قطر فولیکول، اووسیت و هسته به ترتیب



تصویر ۵. تخمدان بالغ ماهی کپور نقره‌ای ۴ ساله (PAS, 100X). انواع فولیکول‌های تخمدانی قابل مشاهده هستند، اما فولیکول‌های بالغ که هسته آنها محو شده، غالب می‌باشند. زونارادایاتا (پیکان سیاه) با واکنش PAS مثبت به رنگ ارغوانی مشاهده می‌شود.



و به رنگ زرد یا نارنجی می‌باشد ولی در ماهیان خاویاری در تخمدان به رنگ خاکستری یا سیاه می‌باشد. در تخمدان ماهیان این گروه فولیکول‌ها در مرحله زرده سازی مشاهده نشد، بیشترین تعداد اووگونی در تخمدان در این مرحله مشاهده شد که این نشان دهنده عدم بلوغ تخمدان در این وزن و طول می‌باشد. Abou-Seed و همکاران در سال ۲۰۰۳ گزارش نمود که تخمدان نابالغ ماهی *Acanthopagrus latus* دارای بیشترین درصد سلول اووگونی می‌باشد. همچنین Abu-Hakima و همکاران در سال ۱۹۸۳ با مطالعه تخمدان ماهی *Epinephelus tauvina* در آب‌های کویت گزارش کردند که در تخمدان نابالغ این ماهی سلول‌های جنسی اولیه (PGC)، اووگونی و فولیکول‌های کروماتین نوکلئولوس و پرینوکلئولوس در اندازه‌های مختلف در تخمدان قابل مشاهده هستند که با نتایج به دست آمده از مطالعه تخمدان ماهیان کپور نقره‌ای گروه سنی ۲ ساله مطابقت دارد. در مطالعه بافت شناسی تخمدان‌ها افزایش در اندازه فولیکول‌ها، بارزترین علامت رشد فولیکولی بود. همچنین وضعیت هسته در تعیین نوع فولیکول کمک کننده می‌باشد. فولیکول‌ها با بزرگ شدن هسته و افزایش سیتوپلاسم رشد می‌کنند. در مطالعه حاضر کمترین قطر اووسیت‌ها در مرحله کروماتین- نوکلئولوس مشاهده شد که با وجود یک یا چند هستک بزرگ و مشخص در هسته کاملاً مشهود بود همچنین در سیتوپلاسم اووسیت در مرحله کروماتین نوکلئولوس و پری نوکلئولوس ساختاری به نام جسم بالیبانی وجود دارد که محل تجمع اندامک‌های داخل سلولی می‌باشد که این نتایج با نتایج مطالعه Bieniraz و همکاران در سال ۱۹۹۷ بر روی کپور ماهیان در لهستان و Deniz و همکاران در سال ۲۰۰۸ بر روی ماهی *Zebra* مطابقت دارد. زرده اولین بار در ناحیه محیطی مشاهده و سپس به سمت مرکز هسته اووسیت پراکنده گردید. این یافته توسط Zaki و همکاران با مطالعه تخمدان ماهی *Solea solea* در دریچه Quarun در مصر در سال ۱۹۸۹ نیز بیان شده است. این نتایج با نتایج بافت شناسی ماهیان گروه سنی ۲ ساله همخوانی دارد. قطر فولیکول، اووسیت و هسته اووسیت با افزایش وزن، طول ماهی و وزن تخمدان افزایش یافتند. این نتایج با نتایج حاصل از مطالعاتی که Abou-Hakima در سال‌های ۱۹۸۳ بر روی ماهی *Epinephelus tauvina* و Hassin و همکاران ۱۹۷۷ بر روی ماهی *Epinephelus aeneus* Mackie و همکاران در سال ۲۰۰۰ بر روی ماهی *Rivulatus*، Marino و همکاران در سال ۲۰۰۱ بر روی ماهی *Dusky grouper* و Samira و همکاران در سال ۲۰۰۸ در آب‌های مدیترانه بر روی ماهی موگیل سفالوس انجام دادند، مشابه می‌باشد. همچنین Borg و Van Veen در سال ۱۹۸۲ با مطالعه تخمدان ماهی *Gasterosteus aculeatus* گزارش کردند که در مرحله زرده سازی در ابتدا گرانول‌های زرده در میان آئوتول‌ها به وجود آمده با ادامه رشد اووسیت گرانول‌های زرده قسمت اعظم سیتوپلاسم را اشغال می‌کنند. Yamamoto و Yamazaki در سال ۱۹۶۱ گزارش

۱۰/۲ ± ۱۲۷/۷۱ می‌باشد. قطر فولیکول در اواخر این مرحله به $۷۸۹/۹۵ \pm ۳۱/۰۱$ و تعداد هستک‌ها به بیش از ۲۰ عدد می‌رسند همچنین درصد فولیکول در این مرحله $۱۰/۲۴ \pm ۰/۰۲۱$ می‌باشد (جدول ۱، ۳).

فولیکول‌های بالغ یا رسیده: در این فولیکول، میزان گرانول‌های زرده به بیشترین حد خود رسیده و با هم ترکیب شده، تشکیل یک واکوئول بزرگی را می‌دهند که تمام سیتوپلاسم را در بر گرفته و دیگر هسته مشاهده نمی‌شود زیرا غشا هسته از بین رفته و محتویات آن در سمت قطب حیوانی حرکت می‌کند. اما هستک‌ها باقی مانده و قابل مشاهده هستند. هستک‌ها نیز در نهایت پس از رسیدن به قطب حیوانی محو می‌شوند (تصویر ۷). متوسط قطر فولیکول‌ها در این مرحله $۹۸۰/۹۷ \pm ۴۵/۲۱$ ، اووسیت‌ها $۸۷۳/۳۷ \pm ۱۲/۰۷$ و قطر زونا رادیاتا به حداکثر اندازه خود $۶/۸۸ \pm ۰/۲۱$ می‌رسد. در صد این فولیکول در این گروه $۷۱/۱۷ \pm ۰/۰۱۱$ می‌باشد (جدول ۱، ۳).

شاخص گنادوسوماتیک (GSI) در تخمدان ماهیان گروه سنی ۲ ساله، $۰/۰۹$ و در تخمدان ماهیان گروه ۴ ساله، $۷/۱۶$ می‌باشد که نشان می‌دهد به موازات افزایش وزن تخمدان میزان شاخص GSI افزایش یافته است.

بحث

مطالعات گسترده‌ای درباره چگونگی تغییرات بافتی و مورفولوژیک تخمدان ماهیان، در مراحل مختلف رشدونمو توسط محققین انجام شده است. تخمدان ماهی کپور نقره‌ای در دو گروه سنی ۲ و ۴ ساله از نظر خصوصیات ماکروسکوپی کاملاً متفاوت بودند. طبق نتایج حاصل از این پژوهش، ماهی کپور نقره‌ای گروه سنی ۲ ساله دارای تخمدان‌هایی نواری شکل به رنگ خاکستری بوده و رگ‌های خونی و فولیکول‌ها مشاهده نمی‌شدند. در حالی که تخمدان ماهی کپور نقره‌ای گروه سنی ۴ ساله دارای تخمدان‌هایی بسیار بزرگ و کیسه‌ای شکل با رگ‌های خونی بزرگ بر روی سطح آن به رنگ سبز زیتونی یا خاکستری که تقریباً تمامی فضای حفره شکمی را اشغال کرده می‌باشند. Treasurer در سال ۱۹۹۰ گزارش نمود که در ماهی *Esox lucius Pink* نابالغ، تخمدان نواری شکل می‌باشد ولی در ماهی بالغ تخمدان تمام محوطه بطنی را پر کرده و سطح مقطع آن تقریباً کروی می‌باشد. Taati در سال ۲۰۱۰ گزارش نمود که در ماهی کوی (*Cyprinus carpio*) مطالعه شده در شهرستان گرگان تخمدان نابالغ به صورت یک نوار شفاف بوده که به رنگ خاکستری روشن مشاهده می‌شود ولی تخمدان بالغ تمام محوطه بطنی را اشغال می‌کند. Maceeva در سال ۱۹۹۲ در مطالعه‌ای در گزارش نمود که تخمدان ماهی کلیکای معمولی نابالغ به شکل رشته‌ای، شفاف و نازک که رگ‌های خونی در سطح آن دیده نمی‌شود اما تخمدان بالغ بخش اعظم محوطه شکم را اشغال کرده



مختلف بلوغ جنسی ماهیان در تابعیت از درجه حرارت در مناطق گرمسیری زودتر از مناطق معتدله و سردسیر اتفاق می‌افتد. استان خوزستان در جنوب غربی ایران واقع شده است و در نیمه اول سال یعنی در فاصله ماه‌های فروردین تا مهر دارای درجه حرارت بالایی فوتوپریود طولانی است (۱۶). ماهی کپور معمولی در اروپا در چهار سالگی ولی در برزیل در یک سالگی بالغ می‌گردد. بنابراین سرعت رشد و بلوغ کپور نقره‌ای همانند دیگر ماهیان تحت تأثیر درجه حرارت و فوتوپریود می‌باشد.

در مطالعه‌ای که روی گاو ماهی شنی خزری (*Neogobius fluviatilis pallasii*) در شهرستان نور انجام شد مشخص شد که این ماهی با میانگین طول کل ۱۰۶/۳mm و میانگین وزن ۱۲/۶۵g در ۱ سالگی بالغ می‌شوند (۴). Fazli و Shajjy در سال ۲۰۰۸ با مطالعه سیاه ماهی (*Capoeta capoeta gracilis*) به این نتیجه رسیدند که جنس ماده این ماهی در سن ۲ تا ۳ سالگی در شرایط استان مازندران و در تابستان به بلوغ جنسی می‌رسند. Magdy و همکاران در سال ۲۰۰۷ با مطالعه تخمدان ماهی *Liza ramada* در باچه Timsah و کانال سوئز طول این ماهی را در مرحله بلوغ ۱۹/۸ Cm و میزان شاخص GSI در ماه نوامبر را ۱۲/۴۰ گزارش نمودند. سن بلوغ فیل ماهی ماده در شرایط آب و هوایی استان مازندران در شرایط طبیعی ۱۸-۱۶ سال می‌باشد (۲۰). Hosseinzadeh sahafi و همکاران در سال ۲۰۰۱ با تحقیق بر روی ماهی شوروت (*Sillago sihama*) در بندر عباس به این نتیجه رسیدند که جنس ماده این ماهی با میانگین طول کل ۹۸mm دارای تخمدان نابالغ می‌باشند اما در طول ۱۲۶mm تخمدان بالغ می‌باشد.

در شرایط آب و هوایی استان خوزستان تخمدان ماهیان گروه سنی ۲ ساله با میانگین طولی ۱/۳۳ Cm \pm ۰/۴۶ و میانگین وزنی ۰/۰۹ \pm ۱۰۵۰g گرم، نابالغ ولی تخمدان ماهیان گروه سنی ۴ ساله با میانگین طولی ۳/۶۴ Cm \pm ۰/۸۶ و میانگین وزنی ۰/۸۰ \pm ۵۴۶۰g بالغ می‌باشند.

تشکر و قدردانی

از معاونت محترم پژوهشی دانشگاه شهید چمران جهت پشتیبانی و تأمین هزینه‌های این طرح، از همکاری‌های ارزنده جناب آقای دکتر مغینمی ریاست محترم شیلات استان خوزستان، جناب آقای مهندس میرزایی مدیریت مرکز پرورش شهیدملکی، همچنین جناب آقای مهندس ایرانشاهی کارشناس بخش بافت شناسی دانشکده دامپزشکی دانشگاه شهید چمران اهواز تقدیر و تشکر به عمل می‌آید.

References

1. Abbasi, F. (2005) Histology and morphology study of *Epinephelus coioides* ovary in the Persian Gulf. Pazhohesh Va Sazandegi (In Persian). 66: 68-74.

نمودند که در ماهی *Carassius auratus* در فولیکول بالغ، گرانول‌های زرده با هم یکی شده و به صورت یک توده یک پارچه و شفاف سیتوپلاسم را اشغال کرده و هسته به قطب حیوانی حرکت کرده است. در تخمدان ماهیان کپور نقره‌ای گروه ۲ نیز فولیکول‌های بالغ این گونه مشاهده شدند. در ماهی کپور نقره‌ای مورد مطالعه ما اطراف اووسیت یک لایه غیر سلولی به نام زونا رادیاتا بین سلول‌های فولیکولی و غشاء اووسیت در مرحله کورتیکال آلوئولوس تشکیل گردید. West در سال ۱۹۹۰ در استرالیا گزارش نمود که زونا رادیاتا در تخمدان ماهیان آب‌های شیرین معمولاً در مرحله زرده سازی و گاهی در اواخر پری نوکلئولوس مشاهده می‌شود. Wattanasirmkit و Srijunngam در سال ۲۰۰۱ گزارش نمودند که در ماهی Nile Tilapia در مرحله کورتیکال آلوئولوس در اطراف اووسیت یک لایه نازک و اسیدوفیل به نام زونا رادیاتا به وجود می‌آید. قطر زونا رادیاتا در مطالعه حاضر از مرحله کورتیکال آلوئولوس تا مرحله بلوغ افزایش یافته است. ولی Shabani pour و Heidari در سال ۲۰۰۴ گزارش نمودند که قطر زونا رادیاتا در ماهی *Liza aurata* تا اواخر زرده سازی افزایش ولی در مرحله بلوغ کاهش می‌یابد.

Sadovy در سال ۱۹۹۹ گزارش نمود که در ماهی *Epinephelus striviatius* میزان GSI با قطر اووسیت ارتباط دارد بطوریکه حداکثر قطر اووسیت در زمان بلوغ نهایی اووسیت‌ها، با اوج GSI همراه است. همچنین Abbasi و همکاران در سال ۲۰۰۵ با مطالعه تخمدان ماهی هامور معمولی گزارش نمودند که به موازات افزایش وزن تخمدان، GSI سیر صعودی داشته که با نتایج مطالعه ما همخوانی دارد. نتایج به دست آمده نشان می‌دهد که در شرایط آب و هوایی استان خوزستان تخمدان ماهی کپور نقره‌ای با میانگین وزنی ۰/۰۹ \pm ۱۰۵۰g، میانگین طول کل بدن ۱/۳۳ Cm \pm ۰/۴۶ و حدود سنی ۲ سال، نابالغ اما تخمدان ماهی کپور نقره‌ای با میانگین وزن بدن ۰/۸۰ \pm ۵۴۶۰g، میانگین طول کل بدن ۳/۶۴ Cm \pm ۰/۸۵ و در محدوده سنی ۴ سال، بالغ می‌باشد.

وزن بدن، وزن تخمدان و طول کل همزمان با افزایش سن ماهی تحت تأثیر عوامل محیطی تغییر می‌کند. تمامی فعالیت‌های حیاتی ماهی از قبیل رشد، تغذیه و تولید مثل، تحت تأثیر عوامل محیطی مانند دمای آب و سیکل نوری قرار دارند. افزایش دما، رشد و نمو اووسیت‌های پیش زرده‌ای را تحریک می‌کند. در تخمدان ماهیانی که تحت شرایطی با فوتوپریود کوتاه نگهداری می‌شوند، اووسیت‌ها در مرحله پیش زرده‌ای متوقف می‌شوند، در حالی که ماهیان ماده‌ای که در روشسنایی طولانی نگهداری می‌شوند، تخمدان‌هایی با اووسیت‌هایی در مرحله زرده سازی قرار داشتند (۱۹). تأثیر دما بر بلوغ و تولیدمثل ماهیان توسط محققین مختلف مورد مطالعه قرار گرفته است. مطالعات نشان داده‌اند که فاکتورهای محیطی نظیر دما و فوتوپریود، اثر قابل توجهی در مراحل تولید سلول‌های جنسی، زرده سازی، بلوغ و تخم ریزی ماهیان استخوانی دارند (۱۹، ۲۱، ۳۰). طبق مطالعات



2. Abu-Hakima, R., Al-Abdul-Ellah, K., Teng, S.K. (1983) Technical report the reproductive biology of *Epinephelus tauvina* (Forsk.) (Family: Serranidae) in Kuwaiti waters. *J Fish Biol.* 30: 213-222.
3. Abou- seedo, S., Dadzie, S., Kanaan K.A. Al. (2003) Histology of ovarian development and maturity sage in the Yellowwfin seabream *Acanthopagrus latus* (Teleostei: Sparidae) (Hottuyn 1782) reared in cages. *Kuwait J Appl Ichthyol.* 19: 65-73.
4. Alavi Yeganeh, M.S. و Kalbasi, M.R. (2005). Reproductive biology of Caspian sand goby, *Neogobius fluviatilis pallasi* (Berg, 1916). *Iran J Mar Sci.* 4: 31.
5. Arabaci, M., Cagirgan, H., Sari, M. (2001) Induction of spawning in Common carp (*Cyprinus carpio*) using with haloperidol: Effects of different tretment time and determination of latency period dependence on temperature, *Turkish J Fish Aquat Sci.* 1: 1-5.
6. Azeri Takamy, G. (2000) Evaluation of silver carp fish for breeding. *J Vet Res (University of Tehran).* 55: 43-50.
7. Bapary, M.A.J., Fainuulelei, P. (2009) Unviromental control of gonadal deveiopment in the tropical damsselfish *Chrysiptea cyanea*. *Mar Boil Res.* 5: 462-469.
8. Bieniarz, K., Epler, P., Thuy, L.N., Kogut, E. (1997) Change in the ovaries of adult carp. *Aquac J.* 17: 45-68.
9. Borg, B., Van Veen, T.H. (1982) Seasonal effects of photoperiod and temperature on the ovary of the three-spined stickleback, *Gasterosteus aculeatus* L. *Can J Zool Stud.* 60: 3387-93.
10. Davis, B., Brmage, N. (2002) The effects of fluctuating seasonal and constant water trempreatures on the photoperiodic advancement of reproduction in femal rainbow trout, *Oncorhynchus mykiss*, *Aquaculture.* 205: 183-200.
11. Deniz Koc, N., Aytekin, Y., Yüce, R. (2008) Ovary maturation stages and histological investigation of ovary of the Zebrafish (*Danio rerio*). *Braz. Arch Biol Technol.* p. 513-522.
12. Hassin, S., De Monbrison, D., Hanin, Y., Elizur, A., Zohra, Y., Popper, D.M. (1997) Domestication of the white grouper, *Epinephelus aeneus* 1. growth and reproduction. *J Aquat Res.* 159: 305-316.
13. Hosseinzadeh sahafi, H., Sultani, M., Dadvar, F. (2001) Reproductive biology of *Sillago sihama* fish in the Persian Gulf. *J Fisher Ir.* 10: 37- 55.
14. Kayaba, T., Takeda, N., Yamauchi, K. (2001) Ultra structure of the oocytes of the Japanese eel *Anguilla japonica* during artificially induced sexual maturation. *J Fisher Sci.* 67: 870-879.
15. Mackie, M. (2000) Reproductive biology of the halfmoon grouper, *Epinephelus rivulatus* at Ningaloo Reef, Western Australia Environmental. *J Fish Biol.* 57: 363-376.
16. Magday, M.E, Amal, M.R., Waheed, F.M. (2007) Reproductive biology and histological studies of the gray mullet, *Liza ramada*, in the lake Timsah, Suez canal. *Egypt J Aquat Res.* 33: 435-454.
17. Makeeva, A.P. (1992) Embriologia rib, (Fish embriology), Izdatelstvo Moskovskogo Univer-siteta, Moscow, Russia.
18. Marino, G., Azzurro, E., Massari, A., Finola, M. G., Mandich, A. (2001) Reproduction in the *Dusky grouper* from the southern Mediterranean. *J Fish Biol.* 58: 909-927.
19. Miranda, L.A., Strussman, C.A., Somoza, G.M. (2009) Effects of light and temperature conditions the expression of GnRH and GtH genes and lev els of plasma seroids *Odontesthes bonaiensis* females. *Fish Physiol Biochem J.* 35: 101-108.
20. Mstjyr, B., Vossoughi, G. (2006) *Fresh Water Fish.* (7th ed.) publishing and printing Institute of Tehran University. Tehran, Iran.
21. Quintana, L., Silva, A., Berois, N., Macadar, O. (2004) Temperature induces gonadal maturation and effects electrophysiological sexual maturity indicators in *Brachyhypopomus pinnicaudatus* from a temperate climate. *J Exp Biol.* 207: 1843-1853.
22. Sadovy, Y., Eklumd, A.M. (1999) Synopsis of biological data on the Nassau grovper *Epinephelus striviatus* (Bloch, 1792), and the Jewfish, E.itajara (Lichtenstein, 1822). A Technical Report of the Fishery Bulletin, FAO Fisheries Syn-



- opsis 157, U.S. Department of Commerce Seattle, Washington, USA.
23. Samira, S., Assem, El-Dahhar, Alaa, A., Mourad Mona, M. (2008) Reproductive biology (histological & ultrastructure) and biochemical studies in ovaries of *Mugil cephalus* from Mediterranean water. J Arabi Aquac Soc. 3: 33-58.
24. Sattari, M. (2010) Ichthyology Anatomy and Physiology. Vol. I. (3th ed.) Hagh shenas publishing, Rasht, Iran.
25. Shabanipour, N., Heidari, B. (2004) A histological study of the zona radiata during late oocyte developmental stages in the Caspian Sea mugilid, *Liza aurata* (Risso 1810). Braz J Morphol Sci. 21: 191-195.
26. Shajjy, H., Fazli, H. (2008) Study of reproductive biology of the black fish (*Capoeta capoeta gracils*) on the southern coast of the Caspian Sea province. Islamic Azad University Journal of Animal Biology. 1: 31-34.
27. Srijunngam, J., Wattanasirmit, K. (2001) Histological structures of Nile Tilapia *Oreochromis niloticus* Linn. Ovary, The Natural History of Chul alongkon University. 1: 53-59.
28. Treasurer, J.W. (1990) The annual reproductive cycle of pink esox lucius, in two scottish lakes. Fish Biol. 39: 29-46.
29. Taati, M.M., Jafaryan, H., Mehrad, B., Golpour, A. (2010) Changes of ovarian fluid compositions and sperm quality parameters in koi (Ornamental *Cyprinus carpio*) during spawning season, ABAH Bioflux. 2: 83-90.
30. Takashima, M., Kobayadhi, M., Shiota, T., Higuichi, T., Soyano, T. (2008) Effects of temperature on oocyte development and regression of mudskipper (*Reiophthalmus mudestus*). Cybium. 32: 196.
31. West, G. (1990) Methods of assessing ovarian development in fishes: a review. Aust J Mar Freshwater Res. 41: 199-222.
32. Yamamoto, K., Yamazaki, F. (1961) Rhythm of development in the oocyte of the gold-fish, *Carassius auratus*. Bull Fac Fish Hokkaido Uni. 12: 93-114.
33. Zaki, M.I. (1989) Gametogenesis and sexual cycle of *Solea solea* in Lake Quarun (Egypt), Probl. Ichthyol. 29: 582-588.



Histomorphological study on silver carp ovary in two age groups

Erfani Majd, N.^{1*}, Mesbah, M.², Rahimi Zarneh, S.¹

¹Department of Histology, Faculty of Veterinary Medicine, Shahid Chamran University of Ahvaz, Ahvaz -Iran

²Department of Fish Health & Diseases, Faculty of Veterinary Medicine, Shahid Chamran University of Ahvaz, Ahvaz -Iran

(Received 7 February 2015, Accepted 20 April 2015)

Abstract:

BACKGROUND: Maturity of silver carp (*Hypophthalmichthys molitrix*) ovary takes place at 2-8 years old and it is depends on photoperiod and environmental water temperature. **OBJECTIVES:** The aim of this study was to identify macroscopical and microscopical structure of silver carp ovary in two categories of body weight, total body length and at 2 and 4 years old in Khuzestan province climatic conditions. **METHODS:** 20 silver carp ovaries were studied in two groups: Group 1(G1): 10 fish with total body length 46 ± 1.33 Cm and weight 1050 ± 0.09 grand approximately 2 years old. Group 2(G2): 10 fish with total body length 86 ± 3.64 Cm and weight 5460 ± 800 gr and approximately 4 years old. For the histometrical studies, 5-6 μ sections were made by routine paraffin embedding method and stained by H&E and PAS. **RESULTS:** Microscopic results showed that ovaries of G1 covered by a thin loose connective capsule which numerous of egg-bearing trabecula extended from capsule into ovaries. These trabecula contained primary germ cells, oogonium, chromatin nucleolus, perinucleolus and cortical alveolus follicles. Ovaries of G1 do not have yolk and mature follicles. But in ovaries of G2, growth and mature follicles were observed and mature follicles were most follicles. Histometrical results showed that there are not a significant differences in diameter of follicles, oocytes and oocytes nucleolus in G1 and 2. The maximum and minimum diameter of follicles were seen in mature and chromatin nucleolus follicles respectively. The Zona plucida thickness was increased from corticalalveolus (1.53 ± 1.11 mm) to mature follicles (6.88 ± 0.21 mm) significantly ($p < 0.05$). **CONCLUSIONS:** The most interesting finding of this study is that in Khuzestan Province climate, the ovary of silver carp fish in G1, with average weight 1050 ± 0.09 gr and total length 46 ± 1.33 Cm and approximately of 2 years old is immature but ovary of G2 with average weight of 5460 ± 800 gr and total length 86 ± 3.64 Cm and approximately 4 years old is mature.

Keyword: *Hypophthalmichthys molitrix*, Histomorphology, ovary

Figure Legends and Table Captions

Table 1. Ovarian follicles percentage of silver carp ovaries in groups 1 and 2.

Table 2. Mean + SD of micrometrical factors of immature silver carp ovarian follicles.

Table 3. Mean + SD of micrometrical factors of mature silver carp ovarian follicles.

Figure 1. The egg-bearing trabecula with regular arrangement in immature 2 years old silver carp ovary (H & E, 4X). The yolk and mature follicles are not observable.

Figure 2. The immature 2 years old silver carp ovary (H & E, 100X). The oogonia cells (white arrow), PGC (black arrow) are larger than oogonia cells with large nucleus and peripherally nucleolus. The dividing cells in the circle are observed.

Figure 3. Microscopical structure of and perinucleolus follicle in immature 2 years old silver carp ovar (H & E, X40). Oocyte with basophilic cytoplasm and numerous marginal nucleolus in large nucleus and surrounded by follicular cells (white arrow).

Figure 4. The mature 4 years old silver carp ovary (H & E, 10X). The late yolk stage with cytoplasm filled by yolk granules and the nucleus membrane is irregular. The nucleolus are concentrated in central of nucleus.

Figure 5. The mature 4 years old silver carp ovary (H & E, 10X). All types of follicles are observable but the mature follicles with disappeared nucleus are predominant. The zona radiate (black arrow) with positive PAS reaction in purple stain are observable.



*Corresponding author's email: naeemalbo@yahoo.com, Tel: 061-33330073, Fax: 061-3360807

J. Vet. Res. 70, 2:203-211, 2015