

بررسی آناتومی تاندون‌ها و لیگامان‌های ناحیه کف دستی متاکارپ الاغ آناتولی و مقایسه آن با اسب

محمدناصر ناظم* سید محسن سجادیان

گروه علوم پایه، بخش علوم تشریح دانشکده دامپزشکی دانشگاه شهید باهنر کرمان، کرمان- ایران

(دریافت مقاله: ۳۰ شهریور ماه ۱۳۹۴، پذیرش نهایی: ۷ آبان ماه ۱۳۹۴)

چکیده

زمینه مطالعه: مهمترین تاندون‌ها و لیگامان‌های عبوری از ناحیه کف دستی متاکارپ تک سمی‌ها به ترتیب تاندون خم کننده سطحی انگشت، تاندون خم کننده عمقی انگشت و لیگامان معلقه می‌باشد که همگی در مکانیسم ایستایی ایفای نقش می‌کنند. هدف: به دست آوردن اطلاعات دقیق آناتومیکی ناحیه کف دستی متاکارپ الاغ آناتولی و مقایسه آن با اطلاعات موجود در اسب، هدف انجام این مطالعه می‌باشد. **روش کار:** در این مطالعه، ۱۴ رأس الاغ آناتولی بدون هرگونه سابقه لنگش انتخاب و پس از کشتار به روش انسانی، تاندون‌ها و لیگامان‌های اندام حرکتی قدامی آنها در ناحیه کف دستی متاکارپ، در هر دو دست چپ و راست مورد مطالعه آناتومیکی قرار گرفت. از طرفی دست ۴ رأس اسب نیز انتخاب و تاندون‌ها و لیگامان‌های آن با ساختارهای مذکور در دست الاغ آناتولی مقایسه شد. **نتایج:** نتایج به دست آمده نشان داد که تاندون‌های خم کننده سطحی و عمقی انگشتان و نیز لیگامان معلقه، در هر دو گونه مشابه بوده اما تاندون عضله خم کننده سطحی الاغ آناتولی، در ناحیه کف دستی متاکارپ دارای لیگامانی اضافی بود که از فاسیای عمقی کانال مچی، در ناحیه کف دستی آغاز و به تاندون عضله خم کننده سطحی انگشت متصل می‌گشت. **نتیجه گیری نهایی:** دومین لیگامان اضافی تاندون عضله خم کننده سطحی در اسب‌های این مطالعه و سایر منابع مربوط به اسب دیده و گزارش نشده است. نتایج حاصل از این مطالعه در تشخیص و درمان لنگش‌های احتمالی این نژاد الاغ، برای رادیولوژیست‌ها و جراحان، حائز اهمیت و ارزش کاربردی خواهد بود.

واژه‌های کلیدی: الاغ آناتولی، اسب، عضله خم کننده سطحی انگشت، دومین لیگامان اضافی عضله خم کننده سطحی انگشت

مقدمه

(۵،۹). نقش این تاندون در ممانعت از باز شدن این مفصل، پس از تاندون عضله خم کننده عمقی انگشت و لیگامان معلقه می‌باشد (۵). آسیب‌های وارده به تاندون‌های خم کننده و لیگامان معلقه در این ناحیه، منجر به لنگش‌هایی می‌گردند (۱) که بعضاً به واسطه روش‌های معمول تشخیصی از جمله سونوگرافی قابل تشخیص نمی‌باشند (۸). داشتن اطلاعات کافی از آناتومی ساختارهای عبوری از این قسمت، نقش بسزایی در تشخیص و درمان آسیب‌های وارده به این ناحیه دارد. هدف از این مطالعه به دست آوردن اطلاعات دقیق آناتومیکی ناحیه کف دستی متاکارپ الاغ آناتولی و مقایسه آن با اطلاعات موجود در اسب می‌باشد. بدیهی است یافته‌های این مطالعه با توجه به دیدگاه فیولوژیک و بیولوژیک حائز اهمیت بوده و در مواردی می‌تواند مدل مناسبی برای تحقیقات در اسب نیز باشد.

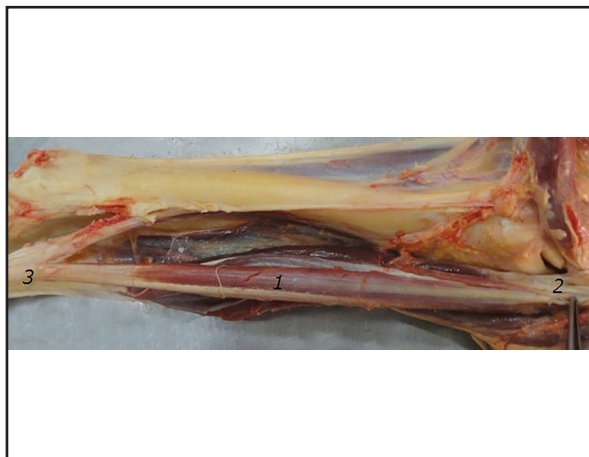مواد و روش کار

این مطالعه بر روی نمونه‌هایی که به مدت ۲ سال و از محل سالن‌های تشریح و کالبدگشایی دانشکده دامپزشکی دانشگاه شهید باهنر کرمان جمع‌آوری گردیدند صورت پذیرفت. پوست و فاسیای اندام حرکتی قدامی ۱۴ الاغ بالغ ۱۰ تا ۱۵ ساله نژاد آناتولی که فاقد هرگونه سابقه لنگش بودند پس از کشتار به روش انسانی، از بالای مفصل آرنج تا پس از مفصل بین

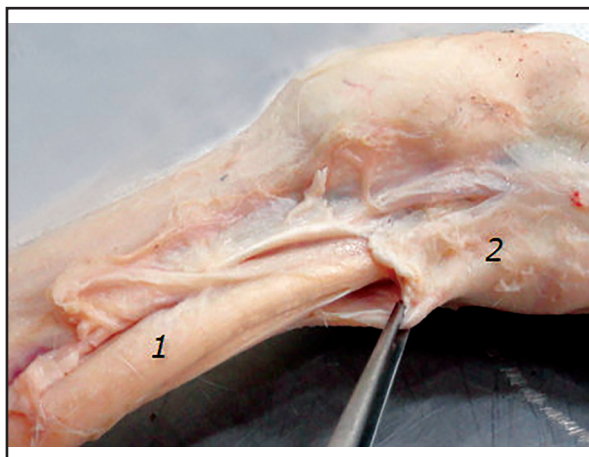
تاندون‌ها و لیگامان‌های بخش کف دستی اندام حرکتی قدامی، نقش بسزایی در تحمل وزن و مکانیسم ایستایی تک سمی‌ها دارند (۵،۹). دو تاندون SDFT و DDFT و همچنین Suspensory ligament که همگی در سطح کف دستی متاکارپ قرار دارند، عامل اصلی انتقال نیرو از تنه و بخش‌های فوقانی اندام حرکتی به زمین هستند (۵). لیگامان معلقه به دلیل اتصالاتش به استخوان‌های سزاموئیدی بالایی، نقش مهمی در حمایت از مفصل قلمی - بند انگشتی (فتلاک) و مکانیسم ایستایی یا Stay apparatus دارد (۴،۹،۱۲). بطوری که اولین عامل در ممانعت از باز شدن بیش از حد مفصل قلمی - بند انگشتی می‌باشد (۵).

تاندون عضله خم کننده عمقی انگشت نیز که به بند سوم می‌رسد، در مکانیسم ایستایی و تحمل وزن حائز اهمیت است. از طرفی لیگامان اضافی متصل به تاندون این عضله که از فاسیای عمقی ناحیه کف دستی مچ منشأ می‌گیرد نیز از این تاندون حمایت و آن را تقویت می‌کند (۷،۹). نقش این تاندون در حمایت از مفصل مذکور، کمتر از لیگامان معلقه می‌باشد (۵). تاندون عضله خم کننده سطحی انگشت نیز که به بندهای اول و دوم می‌رسد بواسطه لیگامان اضافی که از سطح خلفی استخوان زند زبرین آغاز می‌گردد حمایت شده و در تحمل وزن و انتقال نیرو و نهایتاً ممانعت از باز شدن بیش از حد مفصل قلمی - بند انگشتی اندام حرکتی قدامی نقش دارد

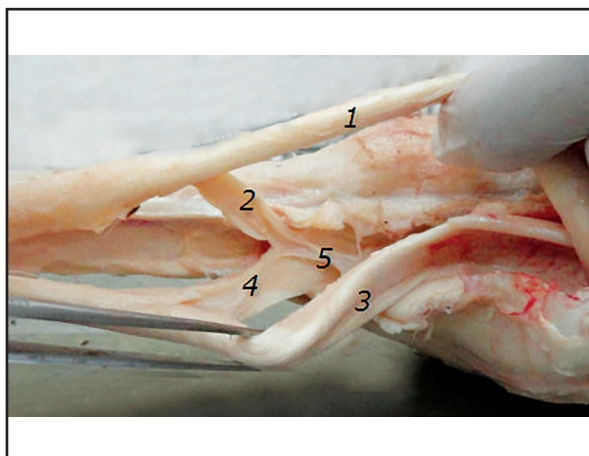




تصویر ۱. عضله خم کننده سطحی انگشت به همراه خاستگاه، لیگامنت نگهدارنده بالایی و نحوه عبور از کانال مچی از نمای داخلی: (۱) بدنه عضله، (۲) خاستگاه، (۳) اتحاد با لیگامنت نگهدارنده بالایی.



تصویر ۲. نحوه عبور تاندون عضله‌های خم کننده سطحی و عمقی انگشت از کانال مچی از نمای خلفی - داخلی: (۱) تاندون عضله‌های خم کننده سطحی و عمقی انگشت، (۲) دیواره عقبی کانال مچی.



تصویر ۳. لیگامنت‌های برآمده از فاسیای عمقی سطح کف دستی مچ (پس از مفصل مچ) که به تاندون‌های عضله‌های خم کننده سطحی و عمقی انگشت متصل شده‌اند (نمای کف دستی): (۱) تاندون عضله خم کننده سطحی انگشت، (۲) دومین لیگامنت فرعی متصل به تاندون عضله خم کننده سطحی انگشت، (۳) تاندون عضله خم کننده عمقی انگشت، (۴) لیگامنت نگهدارنده پایینی، (۵) فاسیای عمقی سطح کف دستی مچ.

بند دو و سه انگشتی به منظور مشخص کردن تاندون‌ها و لیگامان‌های عبوری از سطح کف دستی قلم دست برداشته شد. سپس به منظور تفکیک و بررسی تاندون‌ها و لیگامان‌های عبوری از کانال مچی، این مجرا از سطح کف دستی، در محل Flexor retinaculum، باز و ساختارهای تاندونی و لیگامانی عبوری از آن و نیز ادامه آنها در سطح کف دستی قلم دست، بررسی گردید. همچنین خاستگاه و محل اتصال تاندون‌های عبوری از این ناحیه نیز مطالعه شد. از طرفی استخوان‌های ناحیه قلم دست نیز به منظور بررسی اختلافات احتمالی موجود بررسی گردید.

در ادامه، ۴ دست اسب بالغ ۱۵ تا ۲۰ ساله فاقد سابقه لنگش نیز در ناحیه ساعد و قلم دست، مشابه الاغ‌های مورد مطالعه، تشریح و نتایج به دست آمده در مطالعه آناتومیکی دست الاغ آناتولی با اسب و منابع موجود (۴، ۵، ۶، ۹) مقایسه گردید.

نتایج

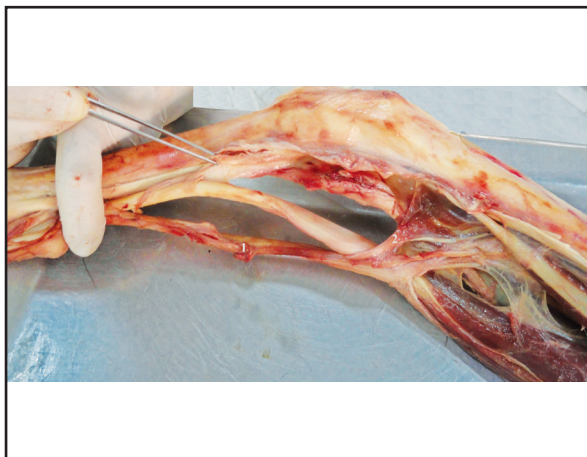
در الاغ آناتولی و اسب، قلم شماره ۳ به خوبی رشد کرده بود و به طبع آن، تنها یک انگشت با سه بند حضور داشت. شکل قلم در سطح پشتی، محدب و در سطح شکمی، تقریباً صاف دیده می‌شد که بیانگر سطح مقطع بیضی شکل در هر دو گونه بود. تنها تفاوت ظاهری مشاهده شده، کشیده‌تر و باریک‌تر بودن قلم دست اسب نسبت به الاغ آناتولی بود.

هر دو گونه دارای دو عدد استخوان سزاموئیدی مجزا در سطح کف دستی متاکارپ در محل مفصل قلمی - بند انگشتی بودند. این استخوان‌ها تقریباً هرمی شکل و قاعده آنها به سمت زمین بود. از نظر ظاهری تفاوت خاصی بین استخوان‌های سزاموئیدی دو گونه وجود نداشت و تنها اندازه این استخوان‌ها در الاغ آناتولی، کمی نسبت به اسب بزرگتر بود (تصویر ۷). همچنین قلم‌های شماره ۲ و ۴ به صورت تحلیل رفته در سمت خلفی - داخلی و خلفی - خارجی قلم شماره ۳ حضور داشتند. اگرچه قلم فرعی شماره ۲ کمی بزرگتر از قلم فرعی شماره ۴ بود اما هر دو قلم فرعی تا نیمه پایینی قلم اصلی ادامه داشتند. در هیچکدام از دو گونه، قلم‌های فرعی ۱ و ۵ دیده نشد.

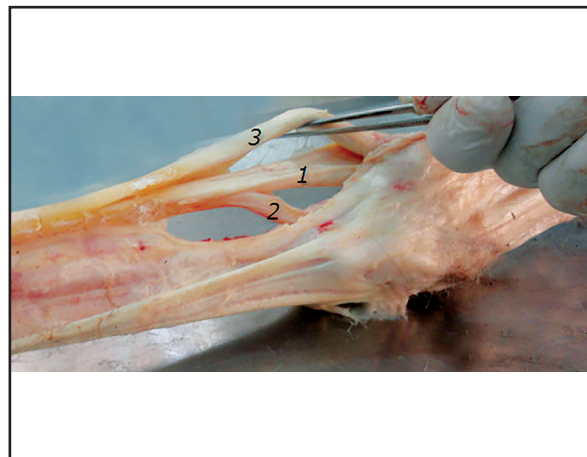لیگامان معلقه در هر دو گونه اسب و الاغ آناتولی، یک لیگامان ضخیم کلازنی بود که از سطح کف دستی ردیف پایینی استخوان‌های مچ و فاسیای عمقی آن و نیز انتهای بالایی سطح کف دستی قلم دست آغاز و در نیمه پایینی متاکارپ با دو شاخه شدن، نهایتاً به دو استخوان سزاموئیدی بالایی در بالای مفصل قلمی - بند انگشتی می‌رسید. هر شاخه دارای یک لیگامان بنام Extensor branch بود که در پشت بند اول انگشت به تاندون عضله باز کننده مشترک انگشت متصل می‌شد.

در کنار لیگامان معلقه، دو عضله بین استخوانی داخلی و خارجی کوچک نیز دیده می‌شد که از سر استخوان‌های فرعی ناحیه متاکارپ آغاز و همانند بدنه عضلات، بسیار باریک و در مجاورت خود استخوان‌های فرعی

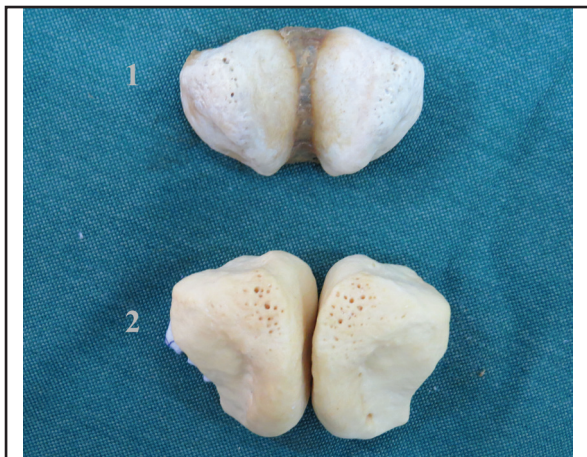



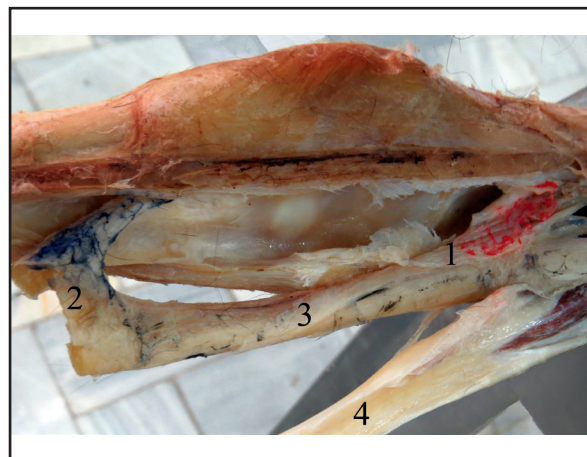
تصویر ۵. تاندون عضله خم کننده سطحی انگشت اسب و لیگامان نگهدارنده بالایی متصل به آن از نمای داخلی: (۱) تاندون عضله خم کننده سطحی انگشت، (۲) لیگامان نگهدارنده بالایی (قبل از میج).



تصویر ۴. تاندون عضله خم کننده عمقی انگشت و لیگامنت نگهدارنده متصل به آن از نمای بیرونی: (۱) تاندون عضله خم کننده عمقی انگشت، (۲) لیگامنت نگهدارنده پایینی، (۳) تاندون عضله خم کننده سطحی انگشت.



تصویر ۷. استخوان های سزاموئیدی مفصل قلمی - بند انگشتی (فتلاک) در اسبی به وزن ۸۰۰kg و الاغ آناتولی با وزن حدود ۲۷۰kg؛ (۱) الاغ آناتولی، (۲) اسب.



تصویر ۶. تاندون عضله خم کننده سطحی انگشت الاغ آناتولی و لیگامان های متصل به آن از نمای داخلی: (۱) لیگامان نگهدارنده بالایی (قبل از میج)، (۲) دومین لیگامان فرعی متصل به تاندون خم کننده سطحی انگشت (بعد از میج)، (۳) تاندون خم کننده سطحی انگشت، (۴) تاندون خم کننده عمقی انگشت.

باشند، از کانال خارج می شدند. تاندون عضله خم کننده سطحی انگشت، بلافاصله قبل از مفصل قلمی - بند اول انگشتی حلقه خم کننده مانیکارا به منظور عبور تاندون عضله خم کننده عمقی از داخل آن ایجاد می کرد. در این ناحیه نیز یک غلاف سینوویال که همان غلاف مشترک پایینی بود، هر دو تاندون را به منظور عبور از مفصل قلمی - بند اول انگشتی فرا می گرفت. این غلاف سینوویالی از انتهای قلم دست تا میانه بند اول انگشت کشیده می شد. در انتهای بند اول انگشت، تاندون عضله خم کننده سطحی انگشت به دو شاخه داخلی و خارجی تقسیم می گشت که هر یک به برجستگی های داخلی و خارجی موجود در انتهای بند اول انگشت متصل می گشتند. همچنین این تاندون، رشته های نه چندان ضخیمی به قسمت بیرونی بند اول انگشت می فرستاد که در الاغ آناتولی، ضخیم تر از اسب بود. در الاغ آناتولی بر خلاف اسب، یک لیگامان از سمت داخلی فاسیای عمقی ناحیه کف دستی میج، همزمان با آغاز Inferior check ligament تاندون عضله خم کننده عمقی انگشت و در نیمه بالایی سطح کف دستی

در هر دو گونه خاتمه می یافت. خاستگاه عضله خم کننده سطحی انگشت در هر دو گونه اسب و الاغ، ایبی کندیل داخلی استخوان بازو بود. بخش ماهیچه ای این عضله که تقریباً مثلثی شکل بود و از طرفی در بیشتر مسیر توسط عضله خم کننده زند زیرینی پوشیده می شد، روی عضله خم کننده عمقی انگشت قرار می گرفت. از طرفی Superior check ligament از سطح خلفی - داخلی نیمه پایینی استخوان زندزیرین در هر دو گونه آغاز و قبل از مفصل میج به تاندون این عضله متصل می گشت؛ بطوریکه یک تاندون مشترک وارد مجرای مچی می گردید (تصویر ۱). این تاندون به همراه تاندون عضله خم کننده عمقی، کمی قبل از مفصل میج توسط غشای سینوویال مچی احاطه شده بود و در زمان عبور دو تاندون خم کننده انگشت از زیر رتیناکولوم خم کننده، تاندون عضله خم کننده سطحی انگشت، در سمت داخلی - کف دستی تاندون عضله خم کننده عمقی قرار می گرفت. تاندون این عضلات پس از عبور از کانال مچی به گونه ای که تقریباً روی محور طولی قلم دست



مهمی در تحمل وزن و حمل بار در مسافت‌های طولانی بدون استراحت است (۵،۹). مکانیسم ایستایی مانع باز شدن مفصل قلمی - بند انگشتی می‌گردد (۱۲). آنچه که به باز نشدن این مفصل کمک می‌کند، ساختار لاسرتوس فیبروسوس، لیگامان‌های متصل کننده استخوان‌های فرعی به بند اول و لیگامان‌های نگهدارنده تاندون‌های خم کننده سطحی و عمقی انگشتان می‌باشد (۵). عمل اصلی لیگامان معلقه، حمایت از مفصل قلمی - بند انگشتی در سطح بالایی این مفصل می‌باشد (۴،۹). کشش این لیگامان توسط استخوان‌های سزاموئیدی بالایی که از طرف دیگر توسط لیگامان‌های سزاموئیدی به سطح کف دستی بندهای اول و دوم انگشتان متصل هستند، نقش مهمی در تحمل وزن بدن دارد (۵).

لیگامان معلقه و دو تاندون خم کننده انگشتان، در یک راستا کار می‌کنند بطوریکه وقتی مفصل قلمی - بند انگشتی به واسطه وزن بدن تمایل به باز شدن می‌یابد، لیگامان معلقه کشیده شده که در ادامه با کشیدگی تاندون عضله خم کننده عمقی انگشت و سپس تاندون عضله خم کننده سطحی انگشت همراه می‌گردد (۱۴،۱۲).

عضلات خم کننده انگشت به واسطه تاندون‌هایشان یک سیستم فعال ایستایی به منظور ممانعت از باز شدن بیش از حد مفصل قلمی - بند انگشتی فراهم می‌کنند که به خصوص به هنگام حمل بار حائز اهمیت می‌باشد (۵،۷).

اگرچه تمام خصوصیات تاندون عضله خم کننده سطحی انگشت در این مطالعه، مشابه اسب‌های مورد مطالعه و نتایج مطالعه Budras سال ۲۰۰۹، De Lahunta و Habel در سال ۱۹۸۶، Dyce و همکاران در سال ۱۹۹۶ و Konig و Liebich در سال ۲۰۰۹ در این رابطه بود (۴،۵،۶،۹) اما نه تنها در اسب‌های مطالعه حاضر بلکه در هیچ یک از منابع موجود، لیگامان اضافی عضله خم کننده سطحی انگشت دیده نشده و چنین به نظر می‌رسد که مختص الاغ آئاتولی باشد. با توجه به محل خاص این لیگامان، به نظر می‌رسد نقش اصلی لیگامان اضافی، کمک و حمایت از تاندون خم کننده سطحی انگشت در ممانعت از باز شدن بیش از حد مفصل قلمی - بند اول انگشتی به سمت بالا و نیز فراهم کردن زمینه مناسب برای حمل آسان تر بار سنگین در فواصل طولانی و نهایتاً داشتن تعادل بالاتر باشد. این مطلب کاملاً در راستای نتایج این مطالعه در مورد قطورتر بودن لیگامان نگهدارنده پایینی تاندون عضله خم کننده عمقی الاغ آئاتولی نسبت به اسب نیز می‌باشد. همانطور که در مطالعه Nickel در سال ۱۹۷۳ اشاره شده، در میان اسب‌ها، اسب‌هایی که برای حمل بار و کشش وسایل سنگین استفاده می‌شوند، لیگامان نگدارنده پایینی قوی تری در مقایسه با اسب‌های ورزشی و مسابقه دارا می‌باشند (۱۱). چنین بنظر می‌رسد قطورتر بودن استخوان قلم شماره ۳ الاغ آئاتولی و نیز بزرگتر بودن استخوان‌های سزاموئیدی بالایی این حیوان در مقایسه با اسب، در راستای فراهم کردن سطح اتصال بیشتر لیگامان‌های عبوری از ناحیه کف دستی و در نتیجه

قلم دست، به تاندون عضله خم کننده سطحی انگشت متصل می‌گشت و نهایتاً یک تاندون مشترک به بند دوم انگشت می‌رسید. این لیگامان در اسب مشاهده نشد. در این تحقیق، لیگامان مذکور که برای اولین بار در تک سمی‌ها، در الاغ آئاتولی مشاهده می‌گردد، دومین لیگامان فرعی تاندون خم کننده سطحی انگشت یا Second accessory ligament of SDFT نامیده شد (تصویر ۳،۶).

عضله خم کننده عمقی انگشت در هر دو گونه، در زیر عضله خم کننده سطحی انگشت و نیز سایر عضلات خم کننده مچ قرار می‌گرفت. این عضله در هر دو گونه دارای ۳ سر بنام سر بازویی، سر زند زبرینی و سر زند زیرینی بود. سر بازویی، از اپی کندیل داخلی استخوان بازو آغاز می‌گشت و نسبت به دو سر دیگر در هر دو گونه، قوی تر به نظر می‌آمد و پس از شروع، به عقب استخوان زند زبرین می‌رفت. بخش زند زیرینی که از سمت داخلی برجستگی استخوان زند زبرین آغاز می‌شد در مسیر رسیدن به تاندون بخش بازویی از بین عضلات خم کننده و باز کننده زند زبرینی مچ عبور می‌کرد تا در نهایت در نزدیکی مچ به تاندون سر بازویی ملحق شود. ضعیف‌ترین سر که مربوط به بخش زند زبرینی بود به شکل یک عضله ورقه‌ای از سمت خلفی - داخلی میانی استخوان زند زبرین آغاز و در هر دو گونه، هر سه سر این عضله در قسمت خلفی - پایینی استخوان زند زبرین - بلافاصله قبل از مفصل مچ - با یکدیگر فیوز و عضله خم کننده عمقی انگشت را تشکیل می‌دادند. تاندون مشترک و قوی تشکیل شده، به همراه تاندون عضله خم کننده سطحی انگشت، از بخش کف دستی مفصل مچ در سمت داخلی استخوان فرعی، وارد کانال مچی می‌گردید (تصویر ۵، ۲). پس از عبور از کانال مچی، از فاسیای عمقی کف دستی مچ و حدوداً از میانه استخوان قلم، لیگامان نگهدارنده پایینی که در الاغ آئاتولی ضخیم تر از اسب بود به تاندون این عضله متصل می‌گشت (تصویر ۴، ۳). تاندون عضله خم کننده عمقی پس از این اتصال، از روی استخوان سزاموئیدی پایینی عبور و به سطح خم کننده بند سوم انگشت اتصال می‌یافت. بین این تاندون و استخوان سزاموئیدی پایینی در هر دو گونه، بالشتکی حضور داشت که در الاغ آئاتولی، بزرگتر از اسب بود.

بحث

مطالعات مختلفی به بررسی تاندون‌ها و لیگامان‌های ناحیه کف دستی قلم دست اسب پرداخته‌اند و همگی بر حضور لیگامان معلقه، تاندون‌های خم کننده سطحی و عمقی انگشت و لیگامان نگهدارنده پایینی در ناحیه کف دستی قلم شماره ۳ که قلم اصلی تک سمی است اتفاق نظر دارند (۲،۳،۴،۵،۶،۹،۱۰،۱۵).

طبق نظر محققینی از جمله De Lahunta و Habel در سال ۱۹۸۶ و Konig و Liebich در سال ۲۰۰۹، خصوصیات منحصر به فرد تاندون‌های خم کننده سطحی و عمقی انگشتان تک سمی‌ها، عامل



References

1. Baxter, G.M. (2011) Adams and Stashak's Lameness in Horses. (6th ed.) Philadelphia, Lippincott Williams & Wilkins, USA.
2. Bischofberger, A.S., Konar, M., Ohlerth, S. (2006) Magnetic resonance imaging, ultrasonography and histology of the origin of the suspensory ligament: a comparative study of the normal anatomy of Warmblood horses. *Equine Vet J.* 38: 508-516.
3. Brokken, M.T., Schneider, R.K., Sampson, S.N., Tucker, R.L., Gavin, P.R., Ho, C.P. (2007) Magnetic resonance imaging features of proximal metacarpal and metatarsal injuries in the horse. *Vet Radiol Ultrasound.* 48: 507-517.
4. Budras, Klaus-Dieter, Sack, W.O., Rock, S. (2009) *Anatomy of the Horse.* (5th ed.) Schluter-sche. Frankfurt, Germany.
5. De Lahunta, A., Habel, R.E. (1986) *Applied Veterinary Anatomy.* (3rd ed.) Philadelphia, W.B Saunders Company, USA.
6. Dyce, K.M., Sack, W.D., Wensing, C.J.G. (1996) *Text Book of Veterinary Anatomy.* (2nd ed.) Philadelphia, W.B. Saunders Company, USA.
7. Dyson, S., Murray, R., Schramme, M. (2003) Magnetic resonance imaging of the equine foot: 15 horses. *Equine Vet J.* 35: 18-26.
8. Kasashima, Y., Kuwano, A., Katayama, Y. (2002) Magnetic Resonance Imaging application to live horse for diagnosis of tendinitis. *J Vet Med Sci.* 64: 577-582.
9. Konig, H.E., Liebich, H.G. (2009) *Veterinary Anatomy of Domestic Mammals: Textbook and Color Atlas,* Schattauer, Germany.
10. Nagy Annamaria, Dyson Sue. (2009) Magnetic resonance anatomy of the proximal metacarpal region of the horse described from images acquired from low and high field magnets. *Vet Radiol Ultrasound.* 50: 595-605.
11. Nickel, R., Schummer, A., Seiferle, E. (1973) *The Anatomy of the Domestic Animals.* (2nd ed.) Berlin – Humburg, Germany.
12. Pasquini, C., Spurgeon, T.L. (2003) *An Anatomy of Domestic Animals: A Systemic and Regional Approach.* (10th ed.) Bowker, USA.

فراهم شدن توانایی بیشتر در ممانعت از باز شدن بیش از حد مفصل قلمی - بند انگشتی باشد.

در این مطالعه، خصوصیات مربوط به خاستگاه، محل اتصال و نیز موقعیت قرارگیری عضله و تاندون خم کننده عمقی انگشتان اسب و الاغ نژاد آناتولی مشابه هم و مطابق منابع موجود بود (۴،۵،۹،۱۳).
در پایان بایستی خاطر نشان کرد که به منظور تشخیص ضایعات احتمالی این ناحیه توسط اولتراسونوگرافی، سی تی اسکن و ام. آر. آی و نیز جراحی‌های احتمالی این ناحیه باید به تمام ساختارهای موجود به خصوص لیگامان اضافی تاندون عضله خم کننده سطحی انگشت در الاغ آناتولی دقت کرد.

تشکر و قدردانی

در پایان از همکاری معاونت امور مالی، بخش علوم تشریح و همچنین بخش پاتولوژی دانشکده دامپزشکی دانشگاه شهید باهنر کرمان که در تهیه و ارسال تعدادی از نمونه‌ها به انجام هرچه بهتر این مطالعه کمک کردند، سپاسگزاری می‌گردد.

13. Rachel, C.M., Bridget, L.R., Schramme, M.C. (2004) Quantitative evaluation of equine deep digital flexor tendon morphology using magnetic resonance imaging. *Vet Radiol Ultrasound.* 45: 103-111.
14. Reis, A.G.S., Baccarin, R.Y.A. (2010) The cross-sectional area of the superficial digital flexor tendon of trained and untrained Thoroughbred racehorses. *Ciência Rural, Santa Maria.* 40: 1786-1790.
15. Sampson, S.N., Tucker, R.L. (2007) Magnetic resonance imaging of the proximal metacarpal and metatarsal regions. *Clin Tech Equine Pract.* 6: 78-85.



Anatomic assessment of tendons and ligaments of palmar surface of metacarpus in Anatoly donkey and its comparison with horse

Nazem, M.N.* , Sajjadian, S.M.

Department of Basic Sciences, Faculty of Veterinary Medicine, Shahid Bahonar University of Kerman, Kerman- Iran

(Received 21 September 2015, Accepted 29 October 2015)

Abstract:

BACKGROUND: SDFT, DDFT and suspensory ligament are the most important tendons and ligament of the palmar aspect of the metacarpus that contribute to stability mechanism. **OBJECTIVES:** The purpose of this study was to describe the tendons and ligaments of the palmar surface of metacarpus in Anatoly donkey and compare them with those in horse. **METHODS:** 14 healthy Anatoly donkeys without lameness were selected to detect the tendons, ligaments and their accessories on the palmar surface of metacarpus in both left and right forelimbs after euthanasia. 4 horses were also selected and their tendons and ligaments in palmar surface of metacarpus were compared with those in Anatoly donkeys. **RESULTS:** DDFT and suspensory ligament in this region were similar in Anatoly donkeys and horses but SDFT in Anatoly donkeys had an accessory ligament in the palmar surface of the metacarpus that was originated from the deep fascia of carp after the carpal joint and was joined to the SDFT. **CONCLUSIONS:** This second accessory ligament of SDFT has not been observed in the studied horses and has never been reported in the related references. The results of this study can be used in to diagnose and treat lameness in Anatoly donkeys by radiologists and surgeons.

Keyword: Anatoly donkey, horse, SDFT, second accessory ligament of SDFT

Figure Legends and Table Captions

Figure 1. Superficial digital flexor tendon with its origin, Superior check ligament and its way to the carpal canal in medial view: 1) Belly, 2) Origin, 3) Connection with superior check ligament.

Figure 2. Superficial digital flexor and deep digital flexor tendon in caudomedial view: 1) Tendons of superficial digital flexor and deep digital flexor muscles, 2) Flexor retinaculum.

Figure 3. Ligaments that origin from deep fascia of palmar surface which join to superficial digital flexor tendon and deep digital flexor tendon in palmar view: 1) Superficial digital flexor tendon, 2) Second accessory ligament of superficial digital flexor tendon, 3) Deep digital flexor tendon, 4) Inferior check ligament, 5) Deep fascia of palmar surface.

Figure 4. Deep digital flexor tendon and Inferior check ligament in lateral view: 1) Deep digital flexor tendon, 2) Inferior check ligament, 3) Superficial digital flexor tendon.

Figure 5. Superficial digital flexor tendon with its superior check ligament in the horse in medial view: 1) Superficial digital flexor tendon, 2) Superior check ligament.

Figure 6. Superficial digital flexor tendon with its check ligaments in Anatoly donkey in medial view: 1) Superior check ligament (before the carpus), 2) Second accessory check ligament of superficial digital flexor tendon (after the carp), 3) Superficial digital flexor tendon, 4) Deep digital flexor tendon.

Figure 7. Fetlock sesamoidean bones in the horse (about 800 Kg) and Anatoly donkey (about 270 Kg): 1) Anatoly donkey, 2) Horse.

*Corresponding author's email: nnazem@mail.uk.ac.ir, Tel: 034-33257447, Fax: 034-33257447

