

Effects of Jujuba essential oil on hair follicle of the skin of Balb/c mice

Mehri Shadi¹, Mahmoud Zardast², Mohammad Hassanpour Fard³, Gholamreza Sharifzadeh⁴,
Saeed Vafaei-Nezhad¹, Faeze Vaziri¹, Mohammad Afshar^{5,6}

Background and Aim: This study was to evaluate the effects of different concentrations of jujube seed oil on the hair follicle in BALB/c mice.

Materials and Methods: In this experimental study, 40 male BALB/c mice (2.5 months of age) were used. A 4 cm² of the back of animal's body shaved with wax. The mice were then divided into five groups (n=8). The first three groups received Jujube oil concentrations 5%, 10% and 15%, respectively. The fourth and fifth groups were selected as the base and sham control groups, respectively. The animals received topical treatment of jujube seed oil for 12 days. Base and control groups received Ocerin and water respectively. After passing 12 days, back skin of animals was shaved again by wax and the treatment was repeated again for further 12 days. At 13th day the animals were sacrificed and samples were collected and tissue processing and staining were performed. Data were analyzed by the ANOVA and Tukey statistical tests with the 22th version of SPSS software.

Results: This study showed that mean number of hair follicles in the skin of 5% jujube essence treated group (37.75±6.6), 10% jujube (42.75±8.3), 15% jujube (41.25±6.2) was meaningful higher than the base (18.50±3.1) and sham (15±2.1) groups. Furthermore, we also showed that the number of hair papilla, fibroblast cells and collagen fibers were increased in the treatment groups as compared with the control groups.

Conclusion: Based on our study, Jujube essential oil can have very positive effects on improving hair growth and can be used for hair losing clinical trial.

Key Words: Jujuba, Hair follicle, Skin, Mice

Journal of Birjand University of Medical Sciences. 2016; 23 (3): 179-189.

Received: July 4, 2016

Accepted: October 5, 2016

¹ Member of Student Research Committee, Faculty of Medicine, Birjand University of Medical Sciences, Birjand, Iran.

² Birjand CardioVascular Diseases Research Center, Birjand University of Medical Sciences, Birjand, Iran.

³ Berberis and Jujube Research Center, Birjand University of Medical Sciences, Birjand, Iran.

⁴ Social Determinant of Health Research Center, Birjand University of Medical Sciences, Birjand, Iran.

⁵ **Corresponding Author;** Department of anatomy, Faculty of Medicine, Birjand University of Medical Sciences, Birjand, Iran.

Email: afshar_md@yahoo.com

Tel: 05632395000

Fax: 05632430076

⁶ Medical Toxicology Research Center, Mashhad University of Medical Sciences, Mashhad, Iran.

بررسی اثرات اسانس دانه عناب بر روی فولیکول‌های موهای بدن موش‌های نژاد Balb/c

مهری شادی¹، محمود زردست²، محمد حسن پور فرد³، غلامرضا شریف‌زاده⁴، سعید وفائی نژاد¹،
فائزه وزیری¹، محمد افشار^{6,5}

چکیده

زمینه و هدف: ریزش مو یکی از مشکلات مهم در بخش بهداشتی و زیبایی است و یافتن ترکیبی گیاهی برای جلوگیری از آن مستلزم تحقیقات بنیادی است. هدف از این مطالعه، بررسی اثرات اسانس دانه عناب با غلظت‌های متفاوت بر روی فولیکول موی بدن موش‌های نژاد Balb/c بود.

روش تحقیق: این مطالعه تجربی بر روی 40 سر موش سوری نر بالغ 2/5 ماهه، از نژاد Balb/c با وزن 30 ± 2 gr انجام شد. موش‌ها به 5 گروه 8 تایی تقسیم شدند. برای موش‌های گروه‌های 1، 2 و 3 از کرم حاوی اسانس عناب به ترتیب با غلظت‌های: 5 درصد، 10 درصد و 15 درصد استفاده شد. موش‌های گروه‌های 4 و 5 نیز به‌عنوان گروه شاهد و پایه در نظر گرفته شدند. ابتدا پشت موش‌ها تقریباً به مساحت 4 سانتی‌متر مربع با موم پاکسازی شد. موش‌های گروه‌های 1، 2 و 3 به مدت 12 روز هر روز یک نوبت، با کرم حاوی اسانس عناب تیمار شدند. در روز 12، دوباره پشت موش‌ها با موم پاکسازی و مداخله ذکر شده دوباره به مدت 12 روز تکرار شد. در روز 13 پس از تیمار، نمونه‌های پوست در ناحیه مورد مطالعه جمع‌آوری و مراحل پاساژ بافتی و رنگ‌آمیزی انجام گرفت. داده‌های به‌دست‌آمده پس از ورود به نرم‌افزار SPSS (ویرایش 22)، با کمک آزمون‌های آماری ANOVA و Tukey در سطح معنی‌داری $P < 0/05$ تجزیه و تحلیل گردید.

یافته‌ها: این مطالعه نشان داد که میانگین تعداد فولیکول‌های مو در پوست گروه‌های تحت درمان با کرم حاوی اسانس عناب در غلظت‌های 5 درصد ($37/75 \pm 6/6$)، 10 درصد ($42/75 \pm 8/3$) و 15 درصد ($41/25 \pm 6/2$) به‌طور معنی‌داری بالاتر از میانگین تعداد فولیکول‌های پوست در دو گروه کنترل پایه ($18/50 \pm 3/1$) و کنترل معمولی ($15 \pm 2/1$) بود. همچنین افزایش معنی‌داری در تعداد سلول‌های فیبروبلاست‌ها و رشته‌های کلاژن در گروه‌های در معرض کرم حاوی اسانس عناب نسبت به دو گروه کنترل پایه و معمولی وجود داشت.

نتیجه‌گیری: اسانس عناب می‌تواند اثرات مفیدی بر روی روند رشد مو داشته باشد؛ بنابراین می‌توان از آن برای تحقیق در درمان افراد در معرض ریزش مو استفاده کرد.

واژه‌های کلیدی: عناب، فولیکول مو، پوست، موش کوچک

مجله علمی دانشگاه علوم پزشکی بیرجند. 1395؛ 23 (3): 179-189.

پذیرش: 1395/07/14

دریافت: 1395/04/14

¹ عضو کمیته تحقیقات دانشجویی، دانشکده پزشکی، دانشگاه علوم پزشکی بیرجند، بیرجند، ایران.

² مرکز تحقیقات بیماری‌های قلب و عروق، دانشگاه علوم پزشکی بیرجند، بیرجند، ایران.

³ مرکز تحقیقات عناب و زرشک، دانشگاه علوم پزشکی بیرجند، بیرجند، ایران.

⁴ مرکز تحقیقات عوامل اجتماعی مؤثر بر سلامت، دانشگاه علوم پزشکی بیرجند، بیرجند، ایران.

⁵ نویسنده مسؤل؛ گروه علوم تشریح، دانشکده پزشکی، دانشگاه علوم پزشکی بیرجند، بیرجند، ایران.

آدرس: بیرجند - دانشگاه علوم پزشکی بیرجند - دانشکده پزشکی - گروه علوم تشریح

تلفن: 05632395000 نمابر: 05632430076 پست الکترونیکی: afshar_md@yahoo.com

⁶ مرکز تحقیقات سم‌شناسی، دانشگاه علوم پزشکی مشهد، مشهد، ایران.

مقدمه

مو (Hair) یکی از بخش‌های حیاتی و مهم بدن محسوب می‌شود که علاوه بر عایق حرارتی، نقش مهمی در زیبایی و ایجاد حس اعتماد به نفس در افراد دارد. با وجود درمان‌های متعدّد دارویی، بسیاری از افراد هنوز از ریزش مو و یا ضعیف‌بودن رشد موهای خود رنج می‌برند. یکی از مهمترین مشکلاتی که در زمینه شیمی‌درمانی بیماران سرطانی رخ می‌دهد، مسئله ریزش مو است که این افراد است که اثرات روحی بدی برای این افراد ایجاد می‌نماید. این مسئله حتی می‌تواند روی روند درمان این بیماران نیز اثر بدی ایجاد نماید (1-3). بنابراین یافتن ماده‌ای که بتواند جلوی ریزش مو را بگیرد، بسیار مهم و ضروری است (4، 5).

ترکیبات سنتتیک مختلفی از جمله Minoxidil و Finasteride وجود دارند، ولی متأسفانه این ترکیبات اثرات جانبی زیادی دارند (4، 5). در سال‌های اخیر در اکثر کشورهای جهان استفاده از طب مکمل و دارویی بسیار گسترش پیدا کرده است و در بسیاری از موارد، جایگزین طب دارویی نوین گردیده است. وجود عوارض جانبی برای بسیاری از داروهای سنتتیک، اهمیت جایگزین کردن طب مکمل را به‌خوبی آشکار کرده است. در همین رابطه مطالعاتی وجود دارند که نشان می‌دهند تعدادی از روغن‌های حیوانی اثرات بسیار مثبتی به روی پوست و فولیکول مو دارند (6، 7). در زمینه مواد آرایشی این مسئله بسیار چشمگیر بوده و در حال حاضر بیش از 1000 داروی گیاهی در این رابطه مورد آزمایش قرار گرفته است. بنابراین پیدا کردن گیاهی که بتواند از ریزش مو جلوگیری نماید؛ باعث افزایش فولیکول‌های مو گردد و فاقد عوارض جانبی باشد، بسیار ضروری می‌باشد (8).

عنب (Zizyphus jujube Mil.) درختچه‌ای است متوسط که ارتفاع آن تا 10 متر نیز می‌رسد. میوه زیتونی‌شکل عنب که دارای خواص دارویی می‌باشد، در ابتدا سبز بوده و پس از رسیدن به رنگ قرمز درآمده و چروک می‌خورد. عنب «خرمای قرمز» و «خرمای چینی» نیز می‌نامند (8). عنب

از گیاهان بومی فلات ایران است و به‌طور عمده در استان خراسان جنوبی، اصفهان، گلستان، مازندران، فارس، یزد، همدان و قزوین کشت می‌شود. این گیاه به‌عنوان یک محصول اقتصادی، جایگاه ویژه‌ای را در میان محصولات کشاورزی خراسان جنوبی داشته و سهم بزرگی را در اقتصاد کشاورزی این ناحیه دارا می‌باشد (9). از ترکیبات موجود در عنب می‌توان به ساپونین‌ها، فلاونوئیدها، موسیلاژ (لعاب)، مواد قندی، ویتامین‌های A، B2 و C، املاح مانند: کلسیم، فسفر و آهن اشاره نمود. مطالعات متعددی در رابطه با خواص درمانی عنب نشان دادند که این گیاه دارای اثرات درمانی بسیار زیادی می‌باشد. نتایج مطالعات فراوان نشان دادند که عنب دارای اثرات آرامش‌بخش و ضدّ بدخلقی می‌باشد. در طب سنتی چین و کره از آن به‌عنوان دارویی برای کاهش اضطراب و تقویت‌کننده معده و طحال و سیستم گوارشی استفاده می‌شود. همچنین در مطالعات مختلف بیان شده است که عنب خون را تصفیه کرده؛ باعث دفع سموم از بدن شده و از بروز مشکلات قلبی جلوگیری می‌نماید. استفاده از دانه میوه عنب در زخم‌ها و بریدگی‌ها سبب سرعت‌بخشیدن به بهبود آنها می‌شود. همچنین مشخص شده است که عنب، دندان‌ها را در برابر پوسیدگی مقاوم می‌سازد (10، 11). در طب سنتی اشاره شده است که ریشه عنب به رشد مو نیز کمک می‌نماید. در این رابطه مطالعات بسیار محدودی وجود دارد. در مطالعه‌ای که Yoon و همکاران در سال 2010 انجام دادند، مشخص گردید که اسانس میوه عنب می‌تواند افزایشی در میزان رشد موهای بدن موش ایجاد نماید (12). این مطالعه صرفاً میکروسکوپی بوده و اطلاعات دقیقی در رابطه با فولیکول‌های مو در داخل پوست گزارش ننموده است. بنابراین با توجه به باورهای طب سنتی از اثرات مثبت این گیاه در رشد مو و مطالعه Yoon و همکاران بر آن شدیم که مطالعه میکروسکوپی دقیقی در رابطه با اثرات این گیاه بر روی رشد مو مربوط به موهای بدن موش‌های نژاد BALB/c انجام دهیم.

روش تحقیق

آماده شده با استفاده از میکروسکوپ معمولی مدل Olympus با درشت‌نمایی 40x، 100x و 400x عکس‌برداری گردید. به‌منظور شمارش تعداد فولیکول‌های مو در میلی‌متر مربع و شمارش فیبروبلاست‌ها، تصاویر دیجیتالی تهیه شده از مقاطع بافتی در نرم‌افزار آنالیز تصاویر J Image مورد ارزیابی قرار گرفت. در این نرم‌افزار پس از کالیبراسیون در بزرگنمایی 400x، به شمارش تعداد سلول‌های مورد نظر و فولیکول‌های مو پرداخته شد. بررسی کیفی میزان رشته‌های کلاژن موجود در درم توسط دو پاتولوژیست که نسبت به گروه‌های تحقیق بی‌اطلاع بودند، مورد ارزیابی قرار گرفت.

نتایج کمی به‌دست آمده به‌صورت Mean±SEM مورد بررسی قرار گرفتند. یافته‌های کمی با استفاده از آزمون‌های ANOVA و Tukey در سطح معنی‌داری $P < 0/05$ توسط نرم‌افزار SPSS (ویرایش 22) مورد آنالیز قرار گرفت.

یافته‌ها

نتایج تفسیر میکروسکوپی از نمونه‌های پوست تهیه شده از موش نشان داد که میانگین تعداد فولیکول‌های مو در پوست گروه تحت درمان با کرم حاوی اسانس 5%، 10% و 15% عناب به‌طور معنی‌داری بالاتر از میانگین تعداد فولیکول‌ها در پوست در دو گروه کنترل پایه و کنترل معمولی بود. اختلاف معنی‌داری بین گروه‌های عناب با غلظت‌های مختلف و نیز بین دو گروه کنترل وجود نداشت (جدول 1، اشکال 1 تا 5).

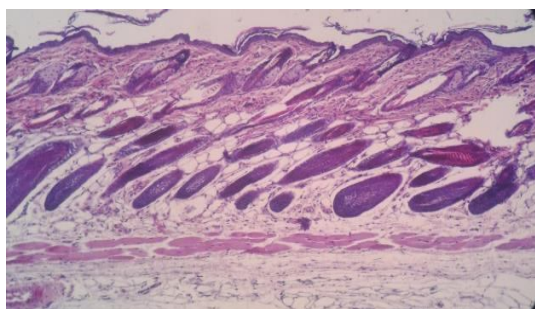
بررسی تعداد پاپی‌های مشاهده شده در مقاطع بافتی پوست گروه‌ها نشان داد که میانگین تعداد پاپی‌ها در ناحیه درم درمان شده با کرم حاوی اسانس 5% عناب، در گروه 10% عناب و در گروه 15% عناب بالاتر از میانگین تعداد پاپی‌ها در پوست در دو گروه کنترل پایه و کنترل معمولی بود. ولی تنها بین گروه‌های عناب 10% و 15% این اختلاف با گروه کنترل معمولی معنی‌دار بود. (جدول 1، اشکال 1 تا 5).

در این مطالعه، 40 سر موش سوری نر بالغ (2/5 ماهه) از نژاد Balb/c با وزن 30 ± 2 gr، تهیه شده از مرکز تحقیقات طب تجربی دانشگاه علوم پزشکی بیرجند استفاده شد. موش‌ها در مدت زمان انجام پژوهش، دسترسی آزاد به آب و غذا داشته و در شرایط استاندارد نگهداری شدند. سپس حیوانات به 5 گروه 8تایی تقسیم شدند. گروه‌های 1، 2 و 3 استفاده‌کننده از کرم حاوی اسانس عناب با غلظت‌های به‌ترتیب: 5%، 10% و 15% و گروه‌های 4 و 5 به‌ترتیب: به‌عنوان گروه کنترل پایه کرم (اوسرین) و کنترل شاهد (آب مقطر) در نظر گرفته شدند.

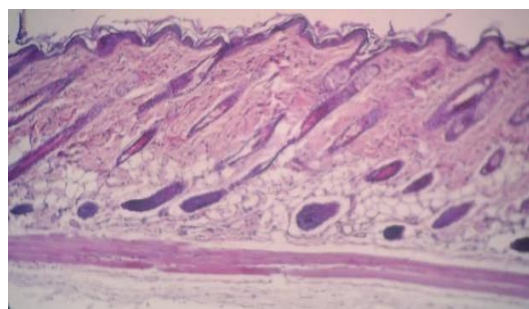
به‌مدت 12 روز هر روز یک‌نوبت برای 3 گروه اول کرم حاوی اسانس عناب با غلظت‌های عنوان شده توسط اوسرین ساخته و روی پوست پشت حیوان مالیده شد. در روز 12 دوباره پشت موش‌ها با موم پاکسازی شد و مداخله فوق دوباره به‌مدت 12 روز تکرار شد. این‌بار در روز 13، موش‌ها تحت بی‌هوشی با اتر کشته شدند (25 روز پس از درمان اول) و گروه‌های 4 (دریافت‌کننده اوسرین) و 5 (بدون درمان) نیز همین دوره زمانی را طی نمودند. دوزها و زمان انجام تحقیق بر اساس مطالعه قبلی تعیین شدند (12). از هر گروه، از محل مورد آزمایش در ناحیه پوست پشت حیوان بیوپسی تهیه شد. نمونه‌ها بعد از ثابت شدن، تحت پاساژ بافتی قرار گرفتند؛ سپس قالبگیری شده و مقاطع 5 میکرومتری از آنها تهیه گردید. بعد از تهیه لام‌ها برای رنگ‌آمیزی آنها از هر نمونه 10 لام به‌طور تصادفی انتخاب شد و با استفاده از رنگ‌آمیزی هماتوکسیلین اتوزین رنگ‌آمیزی شدند.

میوه‌های عناب از شهرستان بیرجند تهیه و خشک گردید؛ سپس دانه‌های عناب خشک، تمیز و آسیاب شدند. حدود 2000 گرم از دانه‌های آسیاب شده عناب در دستگاه Clevenger قرار گرفت و به‌روش hydrodistillation اسانس دانه عناب استخراج شد.

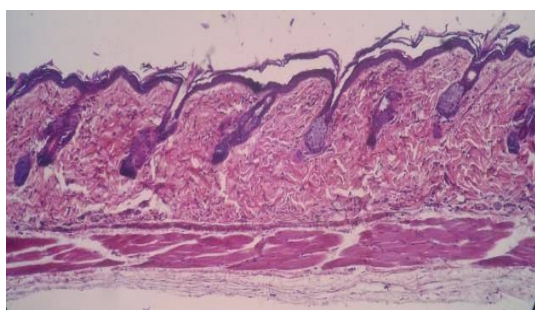
برای مطالعه هیستوپاتولوژیک، مقاطع میکروسکوپی



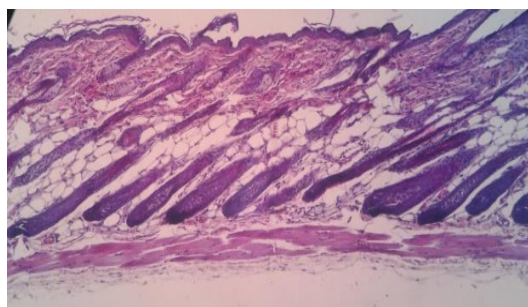
شکل 2- برش میکروسکوپی پوست موش های گروه 2 (کرم حاوی اسانس 10%) با رنگ آمیزی هماتوکسیلین -
انوزین 10x



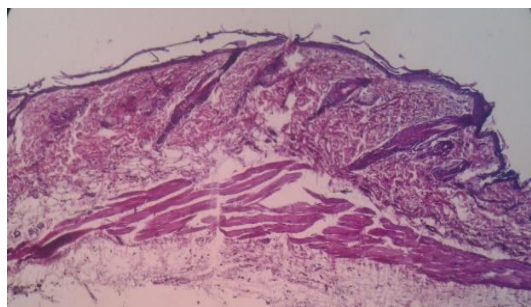
شکل 1- برش میکروسکوپی پوست موش های گروه 1 (کرم حاوی اسانس 5%) با رنگ آمیزی هماتوکسیلین -
انوزین 10x



شکل 4- برش میکروسکوپی پوست موش های گروه 4 (کنترل پایه) با رنگ آمیزی هماتوکسیلین -
انوزین 10 x



شکل 3- برش میکروسکوپی پوست موش های گروه 3 (کرم حاوی اسانس 15%) با رنگ آمیزی هماتوکسیلین -
انوزین 10x



شکل 5- برش میکروسکوپی پوست موش های گروه 5 (کنترل معمول) با رنگ آمیزی هماتوکسیلین -
انوزین 10 x

در دو گروه کنترل پایه ($13/22 \pm 1/67$ میکرومتر) و کنترل معمولی بیشتر بود؛ ولی این اختلاف از نظر آماری معنی داری نبود. (جدول 1).

نتایج این تحقیق نشان داد که میانگین قطر فولیکول های مو در پوست گروه تحت درمان با کرم حاوی اسانس 5%، 10% و یا 15% عناب، از میانگین تعداد فولیکول ها در پوست

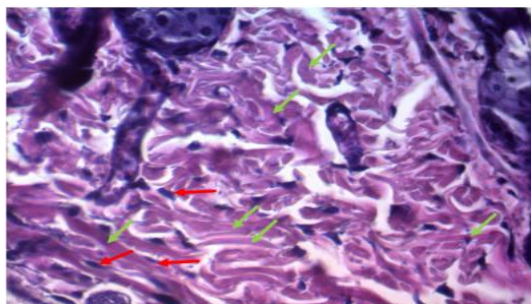
جدول 1- مقایسه شاخص‌های مؤثر در افزایش مو در پوست در گروه‌های تحت مطالعه

گروه‌های مورد مطالعه	داده‌ها			
	میانگین تعداد فولیکول مو	میانگین قطر فولیکول مو	میانگین تعداد پیاز مو	میانگین تعداد فیبروبلاست‌ها
عصاره عناب 5%	37/75±6/6 P=0/01	14/26±1/49 P=0/527	13/25±2/3 P=0/1	29/67±5/16 P=0/00
عصاره عناب 10%	42/75±8/3 P=0/001	13/68±2/43 P=0/9	15/50±4/2 P*=0/03	41/33±3/98 P=0/00
عصاره عناب 15%	42/75±8/3 P=0/002	14/22±2/76 P=0/604	15/25±4/1 P*=0/03	49/50±6/56 P=0/00
کنترل پایه	18.50±3/1 P=0/9	13/22±1/67 P=0/996	11/50±5 P=0/3	21/33±2/50 P=0/274
کنترل معمول	15±2/1	12/88±1/44	6/75±1/7	16/17±1/94

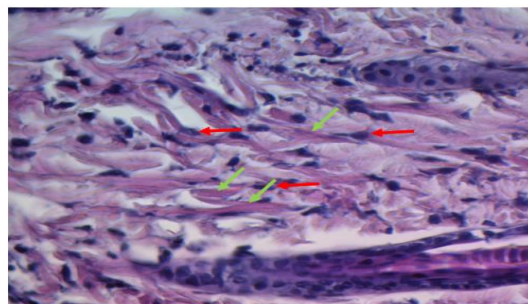
کلاژن+25 درصد، کلاژن+50 درصد، کلاژن+++75 درصد و کلاژن++++100 درصد از زمینه لام را رشته‌های کلاژن تشکیل می‌دادند. یافته‌ها به صورت Mean±SEM ارائه شدند. سطوح معنی‌داری نسبت به گروه کنترل معمولی ذکر شدند. * نشان‌دهنده اختلاف معنی‌داری بین گروه‌های مورد مطالعه با گروه کنترل معمول است.

نشان داد. در ضمن اختلاف معنی‌داری از نظر افزایش فیبروبلاست‌ها بین گروه‌های مختلف عناب با افزایش دوز وجود داشت. به نظر می‌رسد که افزایش فیبروبلاست‌ها وابسته به دوز باشد. بررسی رشته‌های کلاژن نیز نشان داد که میزان رشته‌های کلاژن در بین گروه‌های عناب نسبت به دو گروه کنترل افزایش داشت (جدول 1، اشکال 6 تا 10).

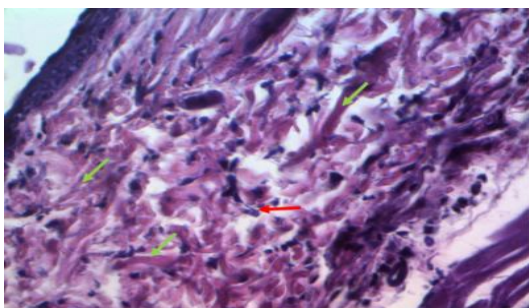
در این مطالعه تعداد سلول‌های فیبروبلاست در گروه‌های تحت درمان با عصاره عناب 5% بطور میانگین (29/67±5/16) در گروه عناب 10% با میانگین (41/33±3/98) و در گروه عناب 15% با میانگین (49/50±6/56) گزارش شد که در مقایسه با گروه‌های کنترل پایه و کنترل معمول به ترتیب با میانگین 21/33±2/50 و 16/17±1/94 افزایش معنی‌داری را



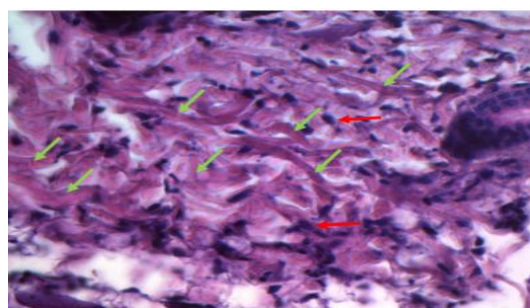
شکل 7- برش میکروسکوپی پوست موش‌های گروه 2 (کرم حاوی اسانس 10%) با رنگ‌آمیزی هماتوکسیلین-انوزین برای بررسی سلولی فیبروبلاست‌ها (فلش قرمز) و رشته‌ها (فلش سبز) درم 40x



شکل 6- برش میکروسکوپی پوست موش‌های گروه 1 (کرم حاوی اسانس 5%) با رنگ‌آمیزی هماتوکسیلین-انوزین برای بررسی سلولی فیبروبلاست‌ها (فلش قرمز) و رشته‌ها (فلش سبز) درم 40x



شکل 9- برش میکروسکوپی پوست موش‌های گروه 4 (کنترل پایه) با رنگ‌آمیزی هماتوکسیلین-ئوزین برای بررسی سلولی فیبروبلاست‌ها (فلش قرمز) و رشته‌ها (فلش سبز) درم 40x

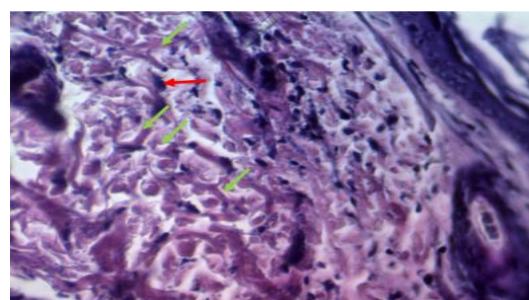


شکل 8- برش میکروسکوپی پوست موش‌های گروه 3 (کرم حاوی اسانس 15%) با رنگ‌آمیزی هماتوکسیلین-ئوزین برای بررسی سلولی فیبروبلاست‌ها (فلش قرمز) و رشته‌ها (فلش سبز) درم 40x

(Proanthocyanidins) استخراج شده از دانه انگور، می‌تواند در القای رشد فولیکول‌های مو مؤثر باشد (13). همچنین گزارش Roh و همکاران (2002) نشان داد که عصاره گیاه تلخ‌بیان (*Sophora flavescens*) می‌تواند باعث افزایش در رشد فولیکول‌های مو شود (14). این مطالعه نشان داد که احتمالاً عصاره این گیاه اثرات مثبتی در جهت تبدیل سریع فازهای تلوزن مو (استراحت) به فاز آناتژن (رشد) دارد.

در طب سنتی اشاره شده است که ریشه عناب، به رشد مو نیز کمک می‌نماید؛ ولی در این رابطه مطالعات بسیار محدودی وجود دارد. مطالعه جدید ما نشان داد که کرم حاوی اسانس روغن عناب می‌تواند اثرات بسیار مثبتی بر رشد فولیکول‌های مو داشته باشد. نتایج این مطالعه با تحقیقی که Yoon و همکاران (2010) انجام دادند، همخوانی دارد. آنها نیز که فقط به صورت ماکروسکوپی این اثرات را بررسی نمودند، اثرات مثبت کرم حاوی اسانس میوه عناب را در میزان رشد موهای بدن موش گزارش نمودند (12).

مطالعه حاضر بر روی پتانسیل رشد مو بر اثر استفاده از کرم حاوی اسانس عناب با سه دوز متفاوت 5درصد، 10درصد و 15 درصد متمرکز گردید. نتایج تصاویر میکروسکوپی در مطالعه حاضر مشخص کرد که تعداد پیازهای مو (Hair bulb) نیز در گروه‌های در معرض کرم حاوی اسانس



شکل 10- برش میکروسکوپی پوست موش‌های گروه 5 (آب معمولی) با رنگ‌آمیزی هماتوکسیلین-ئوزین برای بررسی سلولی فیبروبلاست‌ها (فلش قرمز) و رشته‌ها (فلش سبز) درم 40x

بحث

نتایج این مطالعه بیانگر اثرات مثبت کرم حاوی اسانس عناب بر روی رشد تعداد فولیکول‌های مو نسبت به گروه کنترل و همچنین برتری گروه‌های تحت درمان با عناب 10درصد و 15درصد نسبت به گروه تحت درمان با عناب 5درصد بود.

در سال‌های اخیر در اکثر کشورهای جهان و همین‌طور کشور ما، استفاده از طب مکمل و دارویی بسیار گسترش پیدا نموده و در بسیاری از موارد جایگزین طب دارویی نوین گردیده است. تحقیقات زیادی در این رابطه صورت گرفته است. به‌عنوان مثال ماده مؤثر پروآنتوسیانیدین

ماتریکس خارج سلولی در گروه‌های تحت درمان با کرم حاوی اسانس عناب و اثرات مثبت آن را در تکثیر سلولی نسبت به سایر گروه‌ها نشان داد.

در مطالعه اشرفی و همکاران (1389)، اثر عصاره هیدروالکلی عناب بر فرآیند التیام زخم سوختگی مورد بررسی قرار گرفت. این مطالعه بر روی 40 سر موش Balb/c انجام شد. موش‌ها به چهار گروه کنترل، تحت درمان با وازلین و تحت درمان با عصاره‌های 1 درصد و 10 درصد عناب تقسیم شدند. پماد روزی دو بار استعمال شد؛ سپس میزان پیشرفت در بهبود زخم در روزهای 7، 14 و 21 تحت بررسی میکروسکوپی و ماکروسکوپی قرار گرفت. یافته‌های این مطالعه درصد بهبودی زخم را در روز 21 در گروه کنترل 92/97% و در گروه تحت درمان با عصاره عناب 10 درصد 99/38% برآورد نمود. با توجه به اینکه اسیدهای چرب با افزایش دادن سطح انترولوکین 6 موجب افزایش سنتز کلاژن و تسریع بهبودی زخم می‌شوند، وجود اسیدهای چرب در عناب به‌عنوان یک عامل مثبت در روند ترمیم زخم مطرح می‌باشد؛ همچنین عصاره عناب با داشتن خواص ضد التهابی و آنتی‌اکسیدانی ترکیبات موجود در آن از قبیل: ویتامین‌های A و C، اسیدهای چرب، الفاکوفورول، کاروتن و ترکیبات فنولی نظیر اسید فرولیک، می‌تواند روند بهبود زخم را تسریع نماید (8).

در سال 2004 مطالعه‌ای برای بررسی فعالیت ضد زخم مواد استخراج شده از برگ گیاه عناب توسط Ganachari و همکاران انجام شد. در این مطالعه آنها از موش‌های نژاد ویستار استفاده کردند. آنها در مطالعه خود برای ایجاد زخم معده از تکنیک مسدود کردن پیلور و تجویز اتانول 80 درصد و اسپرین استفاده کردند. نتایج مطالعه آنها، هنگام درمان با مواد استخراج شده از برگ عناب در مدل زخم معده ایجاد شده به‌وسیله بستن پیلور، یک کاهش قابل توجه را در اسیدیته آزاد و اسیدیته کل و شاخص‌های اولسر معده نشان داد. در مورد مدل اتانول نیز این درمان مؤثر واقع شده بود؛ از طرفی در

عناب نسبت به گروه‌های کنترل افزایش یافت که این افزایش در دوزهای 10 درصد و 15 درصد کرم حاوی اسانس عناب از نظر آماری معنی‌دار بود.

در مطالعه حاضر، بررسی و شمارش سلولی سلول‌های فیبروبلاست، افزایش معنی‌داری را در تعداد سلول‌های فیبروبلاست در گروه‌های تحت درمان با عصاره عناب در مقایسه با گروه‌های کنترل نشان داد؛ از طرفی میزان سنتز رشته‌های کلاژن نیز در بافت درم گروه‌های در معرض عناب نیز افزایش پیدا کرد. این مسئله نشان می‌دهد که ترکیبات موجود در روغن اسانس عناب می‌تواند میزان بازسازی پوست را افزایش دهد.

Arutla و همکاران (2012) در مطالعه خود، اثر عصاره عناب را بر روی ترمیم زخم مورد بررسی قرار دادند. در مطالعه آنها از رت‌های نژاد ویستار استفاده شد. رت‌ها به‌طور تصادفی به چهار گروه شش‌تایی شامل: گروه کنترل، گروه تحت درمان با پماد ید، گروه تحت درمان با عصاره متانولی 5% عناب و گروه تحت درمان با عصاره متانولی 10% عناب تقسیم شدند. در گروه‌های تحت درمان، پانسمان روزانه 2 بار و به‌مدت 24 روز انجام شد؛ سپس میزان انقباض ناحیه زخم و تشکیل رشته‌های کلاژن در روزهای 2، 4، 8، 16 و 24؛ مورد ارزیابی میکروسکوپی و ماکروسکوپی قرار گرفت. یافته‌های مطالعه Arutla و همکاران نشان داد که بهبود زخم، در روز شانزدهم در گروه کنترل به‌میزان 62/24% و در گروه تحت درمان با عصاره 10% عناب به‌میزان 85/25% پیشرفت داشته است. نتایج مطالعه حاضر، افزایش میزان سنتز کلاژن را در ماتریکس خارج سلولی در گروه‌های تحت درمان با عصاره عناب و اثرات مثبت آن را در تکثیر سلولی نسبت به سایر گروه‌ها نشان داد. وجود ترکیبات تانن و فلاونوئیدها در عصاره عناب به‌علت داشتن خواص آنتی‌میکروبیال، می‌تواند به‌عنوان یک عامل مهم در انقباض سریع‌تر زخم و افزایش روند اپیتلیزاسیون در موضع زخم مطرح شود (15).

نتایج مطالعه حاضر نیز افزایش میزان سنتز کلاژن را در

با عصاره میوه عناب با دوزهای 100، 200 و 400 میلی‌گرم/کیلوگرم، ایندومتاسین با دوز 10 میلی‌گرم/کیلوگرم به‌عنوان گروه استاندارد و گروه کنترل بدون درمان تقسیم شدند. از سرم نیترات نیز برای تعیین و ارزیابی میزان بیان نیتریک‌اکساید مورد استفاده قرار گرفت. در این مطالعه، در میزان ادم حاد ایجادشده توسط Carrageenan، به‌کمک درمان با عصاره عناب (به‌صورت وابسته به دوز) در مقایسه با گروه کنترل کاهش دیده شد. از طرفی التهاب مزمن ایجادشده توسط کاشت قرص پنبه‌ای استریل بین دو کتف، سبب ایجاد گرانولوم قابل توجهی در رت‌ها بعد از 7 روز شد. در گروه‌های درمان‌شده با عصاره‌های عناب، کاهش قابل‌ملاحظه‌ای در ایجاد بافت گرانولوم در مقایسه با گروه کنترل دیده شد. در گروه کنترل با توجه به ایجاد التهاب مزمن، افزایش قابل توجهی در سطح سرمی نیتریک‌اکساید بعد از روز 7 دیده شد؛ اما سطح سرمی نیتریک‌اکساید در گروه تحت درمان با عصاره عناب کاهش پیدا کرد. به‌نظر می‌رسد وجود ترکیباتی مثل جوجوبوساید (Jujubosides)، فلاونوئیدها و ترپن‌ها در عصاره میوه عناب می‌تواند با اثر ضد التهابی واضح مشاهده‌شده این میوه، از طریق مهار بیان نیتریک‌اکساید در ارتباط باشد (21).

نتیجه‌گیری

این مطالعه نشان داد که اسانس عناب می‌تواند اثرات مفیدی بر روند افزایش فاز رشد فولیکول‌های مو داشته باشد؛ بنابراین مطالعات دقیق‌تری در رابطه با استفاده از آن در آزمایشات تجربی مداخله‌ای بر روی انسان می‌تواند شکل بگیرد.

تقدیر و تشکر

این مقاله بر اساس طرح تحقیقاتی تصویب‌شده با کد 700 و کد مصوبه اخلاق Ir.bums.Rec.1394.375 با حمایت مالی در معاونت پژوهشی دانشگاه علوم پزشکی

مورد زخم ایجادشده به‌وسیله آسپرین نیز نتایج مشابه به‌دست آمد (16).

تمام این مطالعات نشان می‌دهند که گیاه عناب با دارابودن ترکیبات مؤثر، می‌تواند بر روی فازهای مختلف ترمیم و بازسازی بافت‌های مختلف از جمله پوست، اثرات بسیار مثبتی داشته باشد (17، 18). در مطالعه ما نیز این مسئله تأیید گردید که اسانس عناب می‌تواند اثرات بسیار مثبتی بر افزایش سلول‌های فیبروبلاست و رشته‌های کلاژن داشته باشد.

Sumanth و Bhargavi (2014)، در مطالعه‌ای که بر روی اثرات ترمیمی عصاره برگ گیاه عناب بر روی زخم ایجادشده بر پوست رت‌های نژاد ویستار انجام دادند، نتایجی مشابه دیگر محققان به‌دست آوردند. در مطالعه آنها نیز عصاره برگ عناب، سرعت روند ترمیم زخم را نسبت به گروه کنترل بالا برده بود. آنها وجود ترکیباتی مانند: saponinS، Flavonoids، triterpenoidsT و Tanninsها را در عصاره برگ عناب، دلیل افزایش ایجاد تشکیلات مویرگی، تعداد فیبروبلاست‌ها و تکثیر کراتینوسیت‌ها ذکر نمودند (19).

فلاونوئیدها با کاهش پراکسیداسیون لیپیدی، نه‌تنها از ایجاد نکروز سلولی جلوگیری می‌کند، بلکه سبب افزایش آنژیوژنز نیز می‌گردد؛ از این رو اعتقاد بر این است کاهش پراکسیداسیون لیپیدی، سبب افزایش میزان سنتز رشته‌های کلاژن، افزایش گردش خون و پیشگیری از تخریب سلولی با افزایش سنتز DNA می‌شود (20).

در مطالعه Goyal و همکاران (2009)، اثر ضد التهابی حاد و مزمن عصاره هیدروالکلی میوه عناب از طریق کاهش بیان نیتریک‌اکساید در رت مورد بررسی قرار گرفت. در این مطالعه از رت‌های نژاد ویستار البینو از هر دو جنس استفاده شد. التهاب حاد از تزریق Carrageenan در پای رت‌ها و التهاب مزمن با کاشت یک تکه پنبه استریل در بین دو کتف حیوان القا گردید. رت‌ها به پنج گروه شش‌تایی تحت درمان

بیرجند اجرا گردید.

منابع:

- 1- Botchkarev VA. Molecular mechanisms of chemotherapy-induced hair loss. *J Investig Dermatol Symp Proc.* 2003; 8(1): 72-5.
- 2- Lucky AW, Piacquadio DJ, Ditre CM, Dunlap F, Kantor I, Pandya AG, et al. A randomized, placebo-controlled trial of 5% and 2% topical minoxidil solutions in the treatment of female pattern hair loss. *J Am Acad Dermatol.* 2004; 50(4): 541-53.
- 3- Blume-Peytavi U, Shapiro J, Messenger AG, Hordinsky MK, Zhang P, Quiza C, et al. Efficacy and Safety of Once-Daily Minoxidil Foam 5% Versus Twice-Daily Minoxidil Solution 2% in Female Pattern Hair Loss: A Phase III, Randomized, Investigator-Blinded Study. *J Drugs Dermatol.* 2016; 15(7): 883-9.
- 4- Olsen EA, Weiner MS. Topical minoxidil in male pattern baldness: effects of discontinuation of treatment. *J Am Acad Dermatol.* 1987; 17(1): 97-101.
- 5- Arca E, Açıkgöz G, Taştan HB, K?se O, Kurumlu Z. An open, randomized, comparative study of oral finasteride and 5% topical minoxidil in male androgenetic alopecia. *Dermatology.* 2004; 209(2): 117-25.
- 6- Afshar M, Ghaderi R, Zardast M, Delshad P. Effects of Topical Emu Oil on Burn Wounds in the Skin of Balb/c Mice. *Dermatol Res Pract.* 2016; 2016: 6419216.
- 7- Ghaderi R, Afshar M, Akhbarie H, Golalipour MJ. Comparison of the efficacy of honey and animal oil in accelerating healing of full thickness wound of mice skin. *Int J Morphol.* 2010; 28(1): 193-8.
- 8- Ashrafi K, Esmaeli E, Shahinfard N, Ansari R, Parvin N, Namjoo A, et al. The effect of hydroalcoholic extracts of *Ziziphus vulgaris* L. on burn healing. *J Shahrekord Univ Med Sci.* 2011; 12(4): 78-82. [Persian]
- 9- Abbasi S, Malekzadeh Shafaroudi S, Ghous K, Shahriari FA. Genetic Diversity Analysis of Iranian Jujube Ecotypes (*Ziziphus* spp.) Using RAPD Molecular Marker. *Iranian Journal of Field Crops Research.* 2012; 10(3): 583-90. [Persian]
- 10- Noori-Ahmadabadi M, Hojjati MR, Sedighi Hafshejani M. Effect of hydro-alcoholic extract of *Ziziphus Jujuba* on the peripheral blood cells in Balb/c mice. *Physiology and Pharmacology.* 2013; 17(2): 224-30. [Persian]
- 11- Solati J, Soleimani N. Antidiabetic effects of ethanolic extract of *Ziziphus vulgaris* L. in streptozocin induced. *Physiology and Pharmacology.* 2010; 14(2): 174-80. [Persian]
- 12- Yoon JI, Al-Reza SM, Kang SC. Hair growth promoting effect of *Zizyphus jujuba* essential oil. *Food Chem Toxicol.* 2010; 48(5): 1350-4.
- 13- Takahashi T, Kamiya T, Hasegawa A, Yokoo Y. Procyanidin Oligomers Selectively and Intensively Promote Proliferation of Mouse Hair Epithelial Cells In Vitro and Activate Hair Follicle Growth In Vivo. *J Invest Dermatol.* 1999; 112(3): 310-6.
- 14- Roh SS, Kim CD, Lee MH, Hwang SL, Rang MJ, Yoon YK.. The hair growth promoting effect of *Sophora flavescens* extract and its molecular regulation. *J Dermatol Sci.* 2002; 30(1): 43-9.
- 15- Kumar CS, Arutla R, Swaroopa D, Rao KS. Wound healing potential of *Ziziphus jujuba* bark extract on albino rats. *Int J Res Ayurveda Pharm.* 2012; 3(6): 830-2.
- 16- Ganachari M, Kumar S. Anti-ulcer properties of *Ziziphus jujuba* Lam leaves extract in rats. *Journal of Natural Remedies.* 2004; 4(2): 103-8.
- 17- Hung CF, Hsu BY, Chang SC, Chen BH. ntiproliferation of melanoma cells by polysaccharide isolated from *Zizyphus jujuba*. *Nutrition.* 2012; 28(1): 98-105.
- 18- Taati M, Alirezaei M, Meshkatsadat MH, Rasoulilian B, Kheradmand A, Neamati Sh. Antioxidant effects of aqueous fruit extract of *Ziziphus jujuba* on ethanol-induced oxidative stress in the rat testes. *Iran J Vet Res.* 2011; 12(1): 39-45.

- 19- Sumanth M, Bhargavi YR. Evaluation of wound-healing effect of *Ziziphus mauritiana* L. leaf extract in rats. *Int J Green Pharm.* 2014; 8(4): 263-6.
- 20- Asgarpanah J, Haghigat E. Phytochemistry and pharmacologic properties of *Ziziphus spina christi* (L.) Willd. *Afr J Pharm Pharmacol.* 2012; 6(31): 2332-9.
- 21- Goyal R, Sharma PL, Singh M. Possible attenuation of nitric oxide expression in anti-inflammatory effect of *Ziziphus jujuba* in rat. *J Nat Med.* 2011; 65(3-4): 514-8.