

مقایسه اثر درمانی سلول‌های بنیادی مزانشیمی مغز استخوان و محیط کشت مایع حاصل از آن در درمان سائیدگی ایجاد شده در مفصل زانوی خوکچه هندی

محمد رضا صدرایی^۱، داوود مهربانی^{۲*}، اکبر وحدتی^۱

^۱گروه علوم جانوری، واحد علوم و تحقیقات فارس، فارس، ایران، ^۲مرکز تحقیقات فناوری‌های ترانسژنیک، دانشگاه علوم پزشکی شیراز، شیراز، ایران

تاریخ وصول: ۱۳۹۴/۴/۲ تاریخ پذیرش: ۱۳۹۴/۶/۱۷

چکیده

زمینه و هدف: استئوآرتریت یک بیماری شایع و دردناک مفصلی با علت نامعلوم می‌باشد. این بیماری با سن در ارتباط بوده و بیشتر در سنین میان‌سالی و بالاتر دیده می‌شود. در مهندسی بافت استفاده از سلول‌های بنیادی به دلیل داشتن توانایی بالا در تکثیر و تمایز، افق نوید بخشی را در ترمیم آسیب‌های وارده به ارگان‌ها و بافت‌ها از جمله غضروف به وجود آورده است. هدف از انجام این مطالعه بررسی اثر ترمیمی سلول‌های بنیادی مزانشیمی جدا شده از مغز استخوان و محیط کشت مایع حاصل از آن (سیکریتا) در مدل حیوانی خوکچه هندی دچار استئوآرتریت بود.

روش بررسی: به این منظور سلول‌های بنیادی مزانشیمی از استخوان ران استخراج و در محیط آزمایشگاه تکثیر گردید. سپس با قطع وتر صلیبی قدامی در ۱۵ سر خوکچه هندی پس از گذشت ۸ هفته استئوآرتریت ایجاد شد. در مرحله بعد به میزان 2×10^6 سلول بنیادی مزانشیمی در پاساژ ۳ به فضای مفصلی ۵ خوکچه و سیکریتا به ۵ سر دیگر تزریق شد. در این مطالعه ۵ خوکچه نیز به عنوان گروه کنترل بدون درمان در نظر گرفته شد و پس از سه ماه روند ترمیم به وسیله آزمایش‌های هیستوپاتولوژی و رادیولوژی مورد بررسی قرار گرفت. داده‌های بررسی آماری یافته‌های این مطالعه که با استفاده از تست من ویتنی انجام شد. سطح معنی‌داری $p < 0/05$ در نظر گرفته شد.

یافته‌ها: پس از گذشت ۳ ماه ارزیابی‌های رادیولوژی کاهش معنی‌دار استئوآرتریت در گروه سلول بنیادی و سیکریتا نسبت به گروه کنترل را نشان داد. همچنین در نتایج حاصل از تست‌های هیستوپاتولوژی نیز کاهش استئوآرتریت در گروه سلول بنیادی و سیکریتا نسبت به گروه کنترل مشاهده گردید با این تفاوت که ماتریکس و توزیع غضروف مفصلی و همچنین کلاژن تیپ ۱ و ۲ در سیکریتا به طور معنی‌داری بهتر بود.

نتیجه‌گیری: استفاده از سلول‌های بنیادی و سیکریتا با کاهش و ترمیم استئوآرتریت مرتبط بوده است. به نظر می‌رسد سکریتا نیز دارای اثر بخشی مشابه با سلول‌های بنیادی می‌باشد.

واژه‌های کلیدی: استئوآرتریت، سلول‌های بنیادی مزانشیمی، سیکریتا، ترمیم، مغز استخوان

* نویسنده مسئول: داوود مهربانی، شیراز، دانشگاه علوم پزشکی شیراز، مرکز تحقیقات فناوری‌های ترانسژنیک

Email: mreza_sadraie@yahoo.com

مقدمه

استئوآرتریت یا ساییدگی زانو، که به آن آرتروز زانو هم گفته می‌شود، یک اختلال تحلیل برنده شایع غضروف مفصل، همراه با تغییرات هیپرتروفیک استخوانی می‌باشد. استئوآرتریت از شایع‌ترین علل درد زانو و ناتوانی در سنین متوسط و بالا بوده که در آن غضروف مفصل دچار آسیب و خوردگی می‌شود (۱). این بیماری صرف نظر از درد و تورم موجب تغییر شکل و اشکال در راه رفتن نیز می‌گردد. غضروف مفصلی لایه سفید رنگ نرم و لغزنده‌ای است که روی سطح استخوان را در ناحیه مفصل می‌پوشاند و موجب می‌شود تا استخوان‌ها به راحتی در ناحیه مفصل روی هم حرکت کرده و بلغزند. در استئوآرتریت این لایه به تدریج ضعیف و نازک شده و پس از مدتی شیارهایی روی آن ایجاد می‌شود و سپس قسمت‌هایی از آن کاملاً از بین می‌رود (۲).

از اولین علایم بیماری که در رادیوگرافی ساده تشخیص داده می‌شود کاهش و باریک شدن فاصله مفصلی است. به این معنی که فاصله بین انتهای پایینی استخوان ران و انتهای بالای استخوان درشت نی که در رادیوگرافی حدود چند میلی‌متر است و در واقع فضایی است که غضروف مفصلی اشغال کرده است با نازک شدن غضروف به تدریج کمتر می‌شود (۳). بعد از مدتی که بیماری پیشرفت می‌کند استخوان‌های دو طرف سطح مفصلی رشد کرده و ممکن است استخوان اضافی در این محل تشکیل شود که در رادیوگرافی به راحتی مشاهده شده و منجر به سفتی، درد و کاهش حرکت مفصل می‌گردد. به تدریج لایه سینوویال که لایه تولید کننده مایع مفصلی است

ملتهب شده، رشد می‌کند و ممکن است مقادیر زیادی مایع مفصلی تولید کند که موجب متورم شدن زانو می‌گردد (۴-۱).

سلول‌های بنیادی مزانشیمی اولین بار به وسیله فریدن اشتاین و پتراکوا از مغز استخوان رت به دست آمدند. این سلول‌ها دارای نقش ترمیمی برای بافت‌هایی با منشأ مزانشیمی مثل؛ غضروف، استخوان، تاندون، چربی و ماهیچه می‌باشند (۶ و ۵). استفاده از سلول‌های بنیادی مزانشیمی به منظور ترمیم سائیدگی زانو با توجه به این‌که این سلول‌ها خواستگاه و منشأ انواع سلول‌ها در بدن بوده و دارای دو ویژگی مهم پرتوانی و خودنوسازی می‌باشند مورد توجه قرار گرفته است (۸-۵). سیکریتا به مایع فوقانی درون فلاسک با تراکم سلولی بالا اطلاق می‌گردد که شامل؛ محیط دی ام ای ام، سرم جنین گاوی و آنتی‌بیوتیک‌های لازم بوده و از خصوصیات آن می‌توان به دارا بودن اطلاعات ژنتیکی مربوط به سلول‌ها اشاره کرد.

اگر چه مطالعه‌های متعددی در زمینه اثرات درمانی سلول‌های بنیادی مزانشیمی در بیماری‌های مختلف انجام شده است، اما تا کنون مطالعه‌ای در زمینه استفاده از این سلول‌ها در درمان استئوآرتریت و مقایسه آن با سیکریتا که حاوی فاکتورهای رشد سلول‌های بنیادی و هم‌چنین اطلاعات ژنتیکی سلول‌های بنیادی می‌باشد، صورت نگرفته است. لذا هدف از انجام این مطالعه بررسی اثر ترمیمی سلول‌های بنیادی مزانشیمی جدا شده از مغز استخوان و محیط کشت مایع حاصل از آن (سیکریتا) در مدل حیوانی خوکیچه هندی دچار استئوآرتریت بود.

روش بررسی

در این مطالعه آزمایشگاهی تجربی در مدل حیوانی، استخوان‌های ران و درشت نی یک سر خوکیچه ماده بالغ با سن ۷ هفته پس از بیهوشی عمیق با گاز اتر طبق مصوبه کمیته اخلاق کار با حیوانات آزمایشگاهی دانشگاه علوم پزشکی شیراز جدا شده و عضلات و بافت نرم اطراف آن‌ها پاک گردید. سپس استخوان‌ها در لوله فالكون حاوی بافر فسفات سدیم و آنتی‌بیوتیک پنی‌سیلین - استرپتومایسین و ضد قارچ آمفوتریسین قرار داده شد. لوله محتوی استخوان‌های ران و درشت نی بر روی یخ قرار داده شده و به زیر هود منتقل گردید. دو انتهای استخوان‌ها قطع شده و با استفاده از سرنگ و سرسوزن شماره ۲۲ مغز استخوان خارج گردید. محیط مورد استفاده دی‌ام‌ای ام فاقد سرم جنین گاوی و حاوی آنتی‌بیوتیک‌های پنی‌سیلین و استرپتومایسین بود. محتویات فالكون در دمای ۲۰ درجه سانتی‌گراد به مدت ۵ دقیقه با سرعت ۱۲۰۰ دور در دقیقه سانتریفیوژ شد و پس از سانتریفیوژ فاز رویی به وسیله پپیت برداشت گردید. محیط دی‌ام‌ای ام به رسوب تشکیل شده در کف فالكون اضافه شده و سپس سوسپانسیون سلولی به فلاسک کشت سلولی ۲۵ سانتی‌متر مربعی که حاوی محیط کشت دی‌ام‌ای ام با سرم جنینی گاوی ۱۰ درصد و ۱ درصد آنتی‌بیوتیک پنی‌سیلین - استرپتومایسین بود، منتقل شد و به فاصله سه ساعت بعد از کشت سلول‌ها، به آرامی محیط کشت سلول‌ها تعویض گردید. سپس در یک دوره ۷۲ ساعته، هر ۸ ساعت یک بار محیط کشت سلول‌ها تعویض می‌گردید. طی دو هفته، هر سه روز یک بار محیط کشت سلول‌ها

تعویض شد و در پایان این مدت، پاساژ اول صورت گرفت. بدین ترتیب که با استفاده از ترپسین - ای‌دی تی‌ای (گیکو، آلمان) در مدت ۳ دقیقه سلول از محیط کشت جدا شدند. برای خنثی‌سازی اثر ترپسین، ۲ میلی‌لیتر محیط کشت حاوی سرم جنینی گاوی ۱۰ درصد به فلاسک افزوده شد. سلول‌های کنده شده از محیط کشت تحت عنوان پاساژ اول نامیده شد و این اعمال تا پاساژ چهارم ادامه یافت.

در زمان تزریق سلول و قبل از جدا کردن سلول از کف فلاسک، سیکرتا به وسیله پپیت با رعایت شرایط استریلیته از فلاسک برداشته شد.

از جهت اثبات حضور سلول‌های بنیادی مزانشیمی جدا شده از بافت مغز استخوان و همچنین عدم حضور سلول‌های بنیادی هماتوپویتیک (خونساز) در این مطالعه، (RT-PCR) واکنش زنجیره پلی‌مرز با رونوشت برداری معکوس استفاده شد. بدین منظور حضور سی‌دی ۴۴ (CD₄₄) و سی‌دی ۹۰ (CD₉₀) که از پروتئین‌های اختصاصی سلول‌های بنیادی مزانشیمی هستند و عدم حضور سی‌دی ۳۴ (CD₃₄) که از پروتئین‌های اختصاصی سلول‌های بنیادی خون‌ساز می‌باشد در سطح mRNA مورد بررسی قرار گرفت. پاساژ سوم سلول‌های بنیادی مزانشیمی مغز استخوان پس از این که در ظرف کشت به پاساژ بیشتر از ۷۰ درصد رسیدند برای انجام RT-PCR مورد استفاده قرار گرفت. در مرحله اول استخراج RNA به روش ستونی و با کمک کیت شرکت تجهیز آزما (تهران، ایران) و طبق دستور العمل شرکت سازنده صورت گرفت. در مرحله دوم سی‌دی ان‌ای در واکنش رونویسی معکوس ساخته شد، سپس واکنش

زنجیره‌ای پلی‌مراز در دستگاه ترمال سیکلر^(۱) با استفاده از ۲۰۰ میکرومول دزوکسی نوکلئوتید تری فسفات^(۲)، ۲/۵ میکرومول سی دی ان ای، ۰/۵ میکرومول کلرید منیزیم، ۲۵ میکرولیتر آنزیم DNA پلیمراز تک^(۳) و همچنین بافر PCR در دمای ۹۵ درجه سانتی‌گراد به مدت ۵ دقیقه، دمای ۹۵ درجه سانتی‌گراد به مدت ۳۰ ثانیه و دمای آنیلینگ ۵۵ درجه سانتی‌گراد به مدت ۳۰ ثانیه و در ۳۰ سیکل صورت گرفت. توالی الیگو نوکلئوتیدی پرایمرها در جدول ۱ آمده است. در مرحله بعد الکتروفورز محصولات PCR بر روی ژل آگارز ۱/۵ درصد حاوی اتیدیوم بروماید صورت گرفته و باندهای به دست آمده مورد ارزیابی قرار گرفت (شکل ۱).

به منظور ایجاد سائیدگی از روش بوآز و همکاران استفاده گردید (۱۱). زانو ۱۵ سر خوکچه ماده بالغ با تزریق داخل عضلانی کتامین و زایلازین با دوز ۲۰ و ۲ میلی‌گرم به ازای هر کیلوگرم وزن بدن بی‌هوش و زانوی چپ آن‌ها تراشیده شد. سپس برشی به طول ۲ سانتی‌متر در زانوی چپ در کنار استخوان کشکک در سطح قدامی - جانبی ایجاد شده و استخوان کشکک به سمت جانبی جا به جا گردید. در مرحله بعد با نمایان شدن کپسول مفصلی، پنس در زیر وتر صلیبی قدامی قرار داده شد و سپس وتر به وسیله تیغ جراحی قطع گردید. پس از آن کپسول مفصلی به وسیله نخ بخیه پلی دیوکسانون ۴-۰ و پوست با نخ سیلک ۲-۰ بخیه شد. خوکچه‌ها بعد از جراحی به قفس‌های جداگانه منتقل شدند و اسپری اکسی تتراسایکلین به مدت ۵ روز بعد از عمل روی موضع اسپری شد. داروی فلونکسین نیز با دوز ۲۰۰

میکروگرم به ازای هر کیلوگرم وزن بدن به مدت ۳ روز به عنوان ضد درد مورد استفاده قرار گرفت. پس از ۸ هفته ضایعه استئوآرتریت به وسیله عکس برداری بررسی شده و پس از تأیید بروز استئوآرتریت، خوکچه‌ها به سه گروه زیر تقسیم‌بندی شدند؛ گروه اول، تزریق ۰/۲ میلی‌لیتر از محیط کشت حاوی سلول‌های بنیادی به میزان 2×10^6 سلول معلق شده در ۱ میلی‌لیتر محیط کشت در شرایط کاملاً استریل در داخل کپسول مفصلی زانو، گروه دوم، تزریق ۰/۲ میلی‌لیتر سیکریتا به درون کپسول مفصلی زانو گروه سوم، به عنوان گروه کنترل بدون هیچ‌گونه تداخل درمانی.

پس از گذشت ۳ ماه از تزریق، اثر ترمیمی سلول بنیادی و سیکریتا بر روی زانوی چپ خوکچه‌ها به وسیله عکس برداری رادیولوژیک مورد بررسی قرار گرفت (۹). در زمان عکس برداری دستگاه رادیوگرافی روی ولتاژ ۴۵ کیلووات و شدت جریان ۲۰ میلی‌آمپر بر ثانیه تنظیم شد و مطابق جدول ۱ درجه بندی رادیوگرافیک صورت گرفت.

روش تهیه و بررسی مقاطع هیستوپاتولوژیک برای بررسی بیشتر اثر ترمیمی پس از معدوم کردن حیوانات به شیوه اخلاقی، مفصل زانوی مورد مطالعه جدا شده و مقاطع هیستوپاتولوژی از آن‌ها تهیه شد. برای مشاهده روند ترمیم در گروه‌های درمان و کنترل نمونه‌های مورد نظر به آزمایشگاه آسیب‌شناسی بیمارستان چمران، شیراز انتقال داده

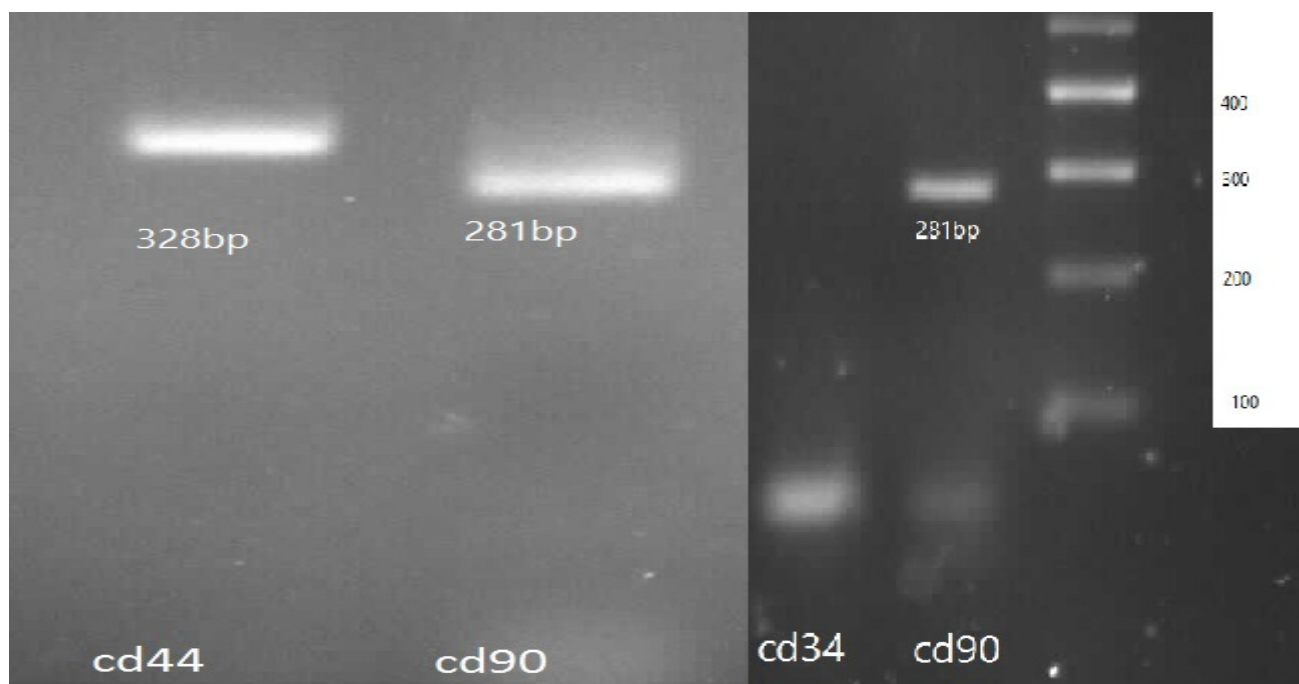
1-Thermal Cycler
2-dNTPs
3-Taq DNA polymerase

قرار گرفته و در زیر میکروسکوپ نوری مطالعه شدند.

از سیستم درجه‌بندی انجمن بین المللی ترمیم غضروف برای ارزیابی و درجه‌بندی مقاطع بافتی استفاده شد. این سیستم متشکل از ۸ بخش بوده (جدول ۲) و حداکثر امتیاز در این سیستم ۲۴ (غضروف کاملاً طبیعی) و حداقل صفر (بدترین نتیجه) می‌باشد (۹).

داده‌های جمع‌آوری شده با استفاده از نرم‌افزار SPSS و آزمون‌های آماری من ویتنی تجزیه و تحلیل شدند.

شد. بدین منظور انتهای پایینی استخوان ران و انتهای بالایی استخوان درشت‌نی جدا و در محلول فرمالین بافر ۱۰ درصد به مدت یک هفته قرار داده شد. پس از تثبیت، نمونه‌ها در محلول اسید هیدروکلریدریک ۴ درصد و اسید فرمیک ۵ درصد، دکلسیفاید شده و بلوک‌های پارافینی از آنها تهیه و به وسیله میکروتوم مقاطعی به ضخامت ۵ میکرون از بلوک‌های ایجاد شده تهیه گردید. سپس مقاطع بافت تحت رنگ‌آمیزی هماتوکسیلین و ائوزین، تولوئیدین بلو (برای ارزیابی کلاژن تیپ-۱) و سافرانین-۰ (برای کلاژن تیپ-۲)



CD44 (328 bp)
 F: TTG GCC CTG GCT TTG ATT CT, 20 bases
 R: CTG TCC CAG CTC CCT GTA AT, 20 bases
 CD90 (281 bp)
 F: TGC TGG CAG TCT TAC AGG T, 19 bases
 R: TGT GTA GGT CCC TTC GTC CT, 20 bases
 CD34
 F: CAC CAC GGT ATT CAC CAC CA, 20 bases
 R: GTG GAT CCC CAG CTT TTC CA, 20 bases

شکل ۱: بیان مارکرهای cd44 و cd90 که نشان دهنده مزانشیمی بودن سلول‌ها است بیان مارکر هماتوپوئیتیک cd34

جدول ۲: درجه‌بندی رادیوگرافیک درجات ترمیمی در مفصل خوکچه هندی

درجه ۲	درجه ۱	درجه ۰	نمای رادیوگرافیک استئوآرتريت بخش مديال
وجود ندارد	کاهش یافته	نرمال	عرض فضای مفصلی
شدید	متوسط	وجود ندارد	کندیل مديال درشت نی
شدید	متوسط	وجود ندارد	کندیل مديال ران
		وجود دارد	کشکک مديال
	۷-۰		استئوفیت تام
	۹-۰		نمره کلی استئوآرتريت

جدول ۳: سیستم درجه‌بندی انجمن بین المللی ترمیم غضروف جهت ارزیابی و درجه‌بندی مقاطع بافتی ICRS (۱۰)

امتیازات	طبقه بندی	امتیازات	طبقه بندی
۳	طبیعی	۳	پیوستگی یا یکنواختی
۰	غیر طبیعی	۰	عدم پیوستگی یا نامنظم بودن
۳	استوانه ای	۳	هیالینی
۲	استوانه ای - خوشه ای	۲	هیالینی/غضروف فیبروزی
۱	خوشه ای	۱	غضروف فیبروزی
۰	نامنظم/سلول های منفرد	۰	بافت فیبروزی
۳	طبیعی یا نزدیک به طبیعی	۳	رنگ پذیری کلاژن تیپ-۱
۲	رنگ پذیری متوسط	۲	رنگ پذیری فراوان
۱	رنگ پذیری اندک	۱	رنگ پذیری متوسط
۰	بدون رنگ پذیری	۰	رنگ پذیری اندک
۳	عمدتا زنده	۳	طبیعی
۱	به صورت جزئی زنده	۲	افزایش بازسازی
۰	کمتر از ۱۰٪ زنده	۱	نکروز استخوان/بافت گرانوله
		۰	جدا شده/شکسته / کالوس در قاعده

یافته‌ها

مورفولوژی سلول‌ها به صورت دوکی شکل دیده

شد(شکل ۲).

بررسی رادیوگرافی ۸ هفته پس از قطع وتر صلیبی قدامی، تغییر شکل مفصل، تشکیل استئوفیت، کاهش فاصله مفصلی و در نتیجه ایجاد استئوآرتريت را در تمامی خوکچه‌ها نشان داد(شکل ۳).

مقایسه اثرات درمانی تزریق سلول‌های بنیادی مزانشیمی مغز استخوان و سیکریتا بر اساس یافته‌های رادیولوژیک در نمودار ۱ نشان داده شده


بررسی مورفولوژیک سلول‌های بنیادی ۴۸

ساعت بعد از کشت سلول و حذف سلول‌های غیر چسبان، سلول‌های دوکی شکل به صورت منفرد به کف ظرف کشت چسبیدند. دو هفته پس از کشت اولیه و رسیدن به پاساژ ۷۰ درصد سلول‌ها به صورت دوکی شکل و شبه فیبروبلاستی مشاهده شده و پاساژ اول صورت گرفت، در پاساژهای بعدی نیز

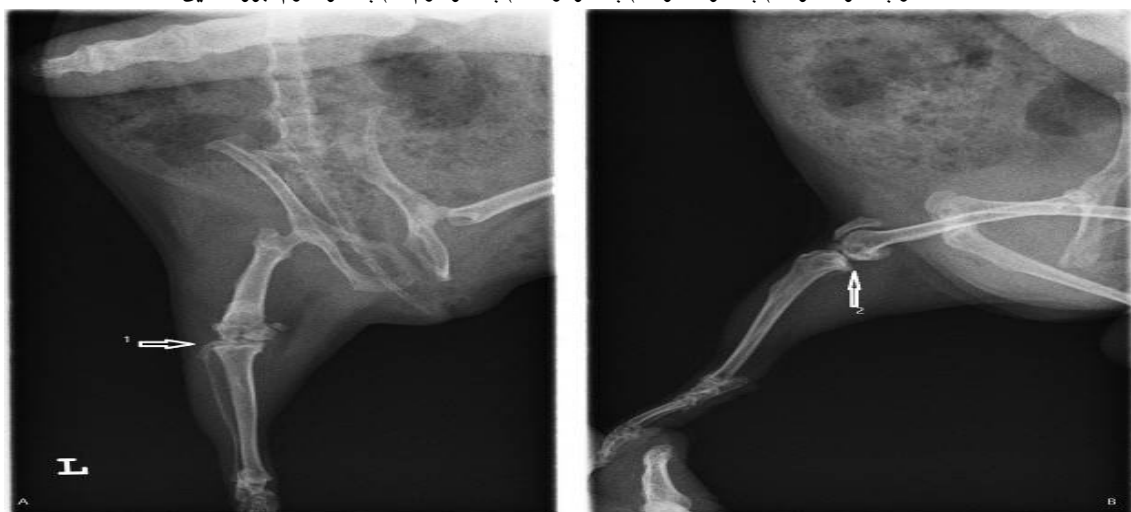بنیادی و سیکریتا در مفصل زانو خوکچه‌ها، در تمام طبقه‌بندی‌های سیستم درجه‌بندی انجمن بین المللی ترمیم غضروف تفاوت معنی‌داری در مقایسه با گروه کنترل دیده شد (نمودار ۲) ($p < 0.05$)، اما در بین سلول‌های بنیادی و سیکریتا هیچ اختلاف معنی‌داری مشاهده نگردید ($p < 0.05$).

است. اگرچه اثر تزریق سلول‌های بنیادی بر فضای مفصلی، کندیل مدیال درشت نی و کشکک مدیال نسبت به گروه کنترل معنی‌دار بود ($p < 0.05$)، اما این اثر در سیکریتا معنی‌دار نبود. هم‌چنین تأثیر تزریق سلول‌های بنیادی بر کندیل مدیال ران نسبت به گروه کنترل نیز معنی‌دار نبود.

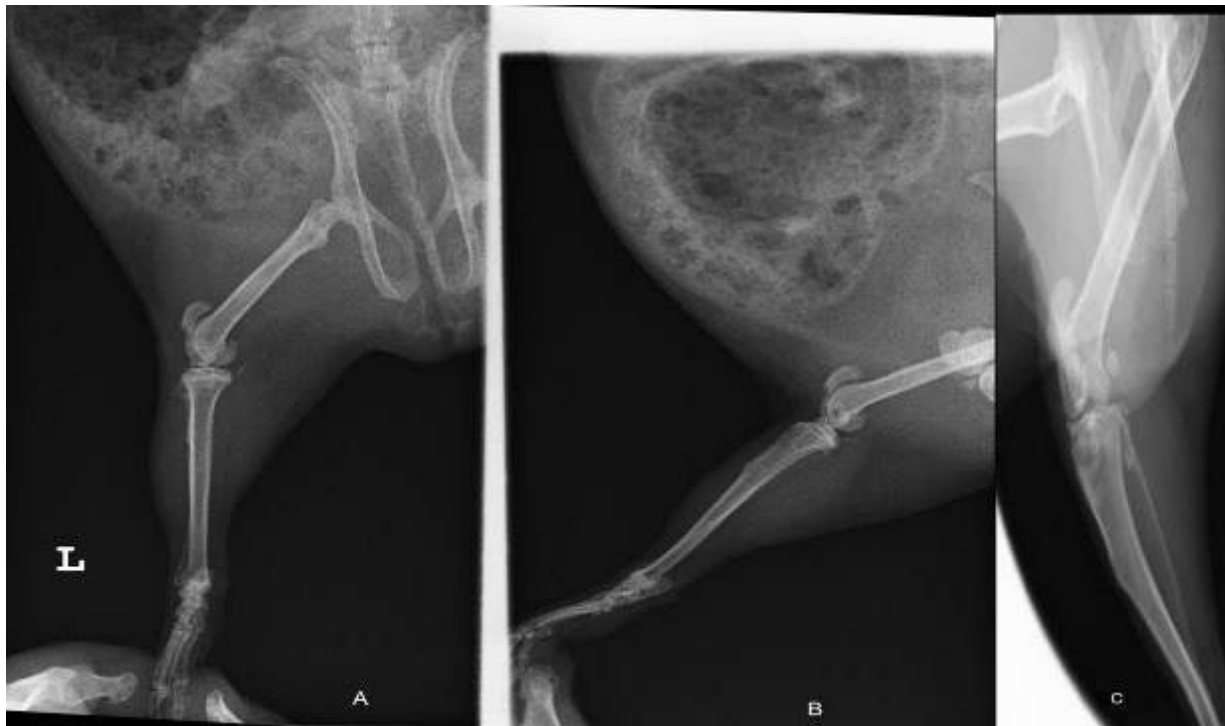پس از گذشت ۳ ماه از تزریق سلول‌های



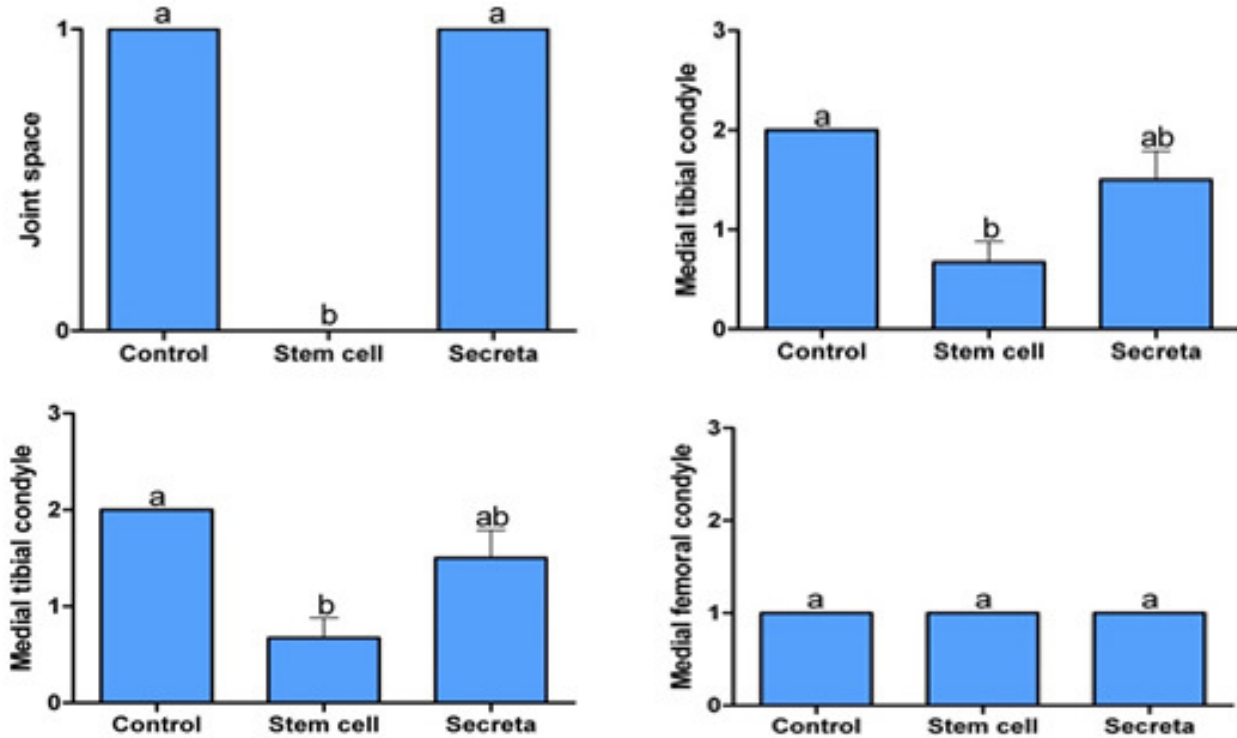
شکل ۲: سلول‌های بنیادی مزانشیمی مغز استخوان. (A) یک روز پس از استخراج و قبل از شستشو، (B) یک روز پس از استخراج و بعد از شستشو پاساژ صفر، (C) پاساژ صفر، (D) پاساژ اول، (E) پاساژ دوم، (F) پاساژ سوم. بزرگنمایی $\times 20$.



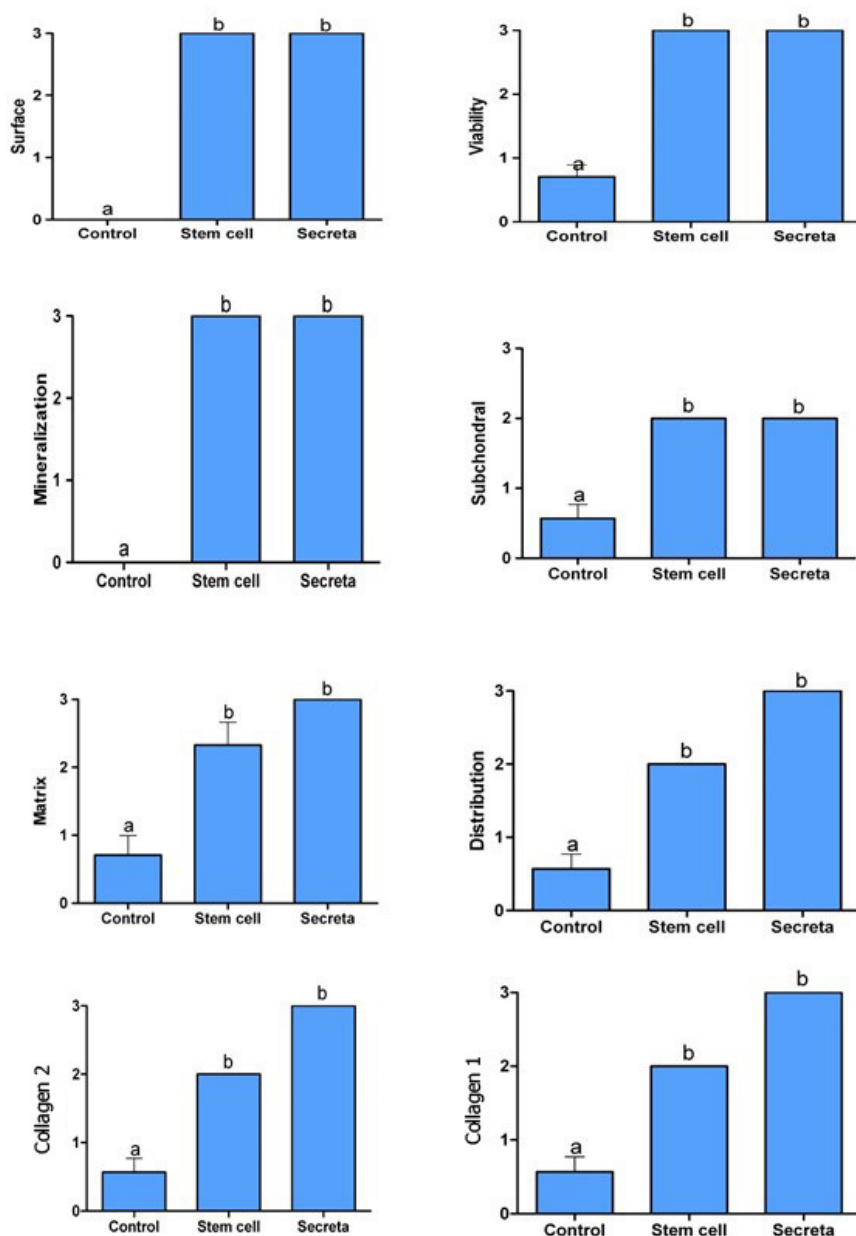
شکل ۳: عکس برداری رادیولوژیک پس از گذشت ۳ ماه برای تأیید ایجاد سائیدگی زانو در نماهای (A) قدامی-خلفی و (B) جانبی که ۱ نشان‌دهنده تشکیل استئوفیت و ۲ باریک شدن فضای مفصلی است.



شکل ۴: ترمیم ساینیدگی زانو در شکل (A) توسط سلول بنیادی و (B) سیکریتا در مقایسه با کنترل (C)



نمودار ۱: مقایسه اثرات درمانی تزریق سلول‌های بنیادی مزانشیمی مغز استخوان و سیکریتا بر اساس یافته‌های رادیولوژیک. حروف متفاوت نشان دهنده تفاوت آماری معنی‌دار در سطح کمتر از ۰/۰۵ می‌باشد.



نمودار ۲: بررسی هیستوپاتولوژیک مقاطع بافتی زانو ۳ ماه پس از تزریق سلول‌های بنیادی و سیکریتا. حروف متفاوت نشان دهنده تفاوت آماری معنی‌دار در سطح کمتر از ۰/۰۵ می‌باشد.

بحث

سلول‌های بنیادی و سیکریتا با کاهش استئوآرتروز و القای ترمیم این ضایعه مرتبط می‌باشد. همچنین در عمده موارد مورد بررسی تفاوت مشخصی بین سلول‌های بنیادی و سیکریتا وجود نداشت. بررسی درمان‌های استئوآرتروز با استفاده از مدل حیوانی مناسب و ارزیابی پاتوژنز و پاتولوژی

در مطالعه حاضر اثرات ترمیمی تزریق سلول‌های بنیادی مزانشیمی مغز استخوان و محیط کشت این سلول‌ها (سیکریتا) در مدل تجربی استئوآرتروز در خوچه هندی مورد بررسی قرار گرفت. نتایج این مطالعه نشان داد که استفاده از

این بیماری ضروری به نظر می‌رسد (۱۱). مکانسیم ایجاد استئوآرتریت بسیار پیچیده است. عدم تعادل بین واکنش‌های آنابولیک و کاتابولیک مؤثر در هموستاز ماتریکس خارج سلولی در غضروف مفصلی، می‌تواند باعث دژنراسیون غضروف شده و در ایجاد استئوآرتریت مؤثر باشد. به نظر می‌رسد عواملی همچون افزایش فشار مکانیکی و تغییر در فاکتورهای بیوشیمیایی در مفصل نیز از دلایل اولیه پیشرفت بیماری می‌باشند (۱۲ و ۱۳). در استئوآرتریت سلول‌های بنیادی موجود تحلیل رفته یا ذخیره آن‌ها رو به اتمام است و ظرفیت افزایشی و توانایی تمایزی آن‌ها کاهش پیدا می‌کند. بنابراین تجویز سیستمیک و یا موضعی سلول‌های بنیادی به این افراد می‌تواند سبب افزایش ترمیم و یا مهار از دست رفتن بافت‌های مفصل شود زیرا اصلی‌ترین عملکرد سلول‌های بنیادی، بازسازی و نوسازی بافت‌های آسیب دیده و پیر می‌باشد (۱۴ و ۷). علاوه بر این سلول‌های مزانشیمی به دلیل ایمنی‌زایی اندک و همچنین داشتن اثر تنظیمی بر سیستم ایمنی برای استفاده‌های درمانی گزینه مناسبی به شمار می‌آیند و در تحقیقات نیز معمولاً سلول‌های بنیادی بالغ به سلول‌های بنیادی جنینی ارجحیت داده می‌شوند (۱۶ و ۱۵).

اگر چه به استفاده از سلول‌های بنیادی در درمان استئوآرتریت در مطالعه‌های مختلف اشاره شده است، اما در مورد استفاده از سیکریتا با اهداف درمانی مطالعه مشخصی وجود ندارد و برای اولین بار در ایران این مقایسه به صورت هم‌زمان انجام

شده است. در مطالعه صورت گرفته در سال ۲۰۱۴ اثر تزریق سلول‌های بنیادی مزانشیمی در ترمیم مفصل در مدل حیوانی موش صحرایی پس از ۶ هفته مورد بررسی قرار گرفت و هیچ نشانه‌ای از استئوآرتریت مانند؛ استئوفیت، تشکیل کیست، فرسایش غضروف و گسترش سینوویال مشاهده نشد. همچنین کاهش سطح فیبریله شده و اندازه کوچکتر کندروسیت‌ها به همراه پر شدن سطح زیر ماتریکس و کاهش تکثیر سلول‌های سینوویال و همچنین کاهش نفوذ سلول‌های التهابی مشاهده شد که با نتایج به دست آمده در این مطالعه مطابقت داشت (۱۷). در مطالعه‌ای در سال ۲۰۰۹ در خرگوش با قطع وتر صلیبی قدامی به صورت دو طرفه استئوآرتریت ایجاد گردید. پس از ۸ هفته حیوانات به وسیله سلول‌های بنیادی مزانشیمی استخراج شده از مغز استخوان در یک داربست هیالورونانی، تحت درمان قرار گرفته و نتایج پس از ۳ و ۶ ماه مورد بررسی قرار گرفت. این مطالعه نشان دهنده ترمیم بافتی، به ویژه کیفیت معنی‌دار و بالاتر بافت ترمیمی، در گروه درمان شده با داربست حاوی سلول بنیادی در مقایسه با گروه داربست به تنهایی و گروه کنترل پس از ۶ ماه بود (۱۸). دیساندو و همکاران نیز با قطع وتر صلیبی قدامی در خرگوش استئوآرتریت ایجاد کردند. سپس با استخراج سلول‌های بنیادی بافت چربی از کشاله ران خرگوش و نشانه‌دار کردن آن با سی‌ام-دیل آن را به ناحیه مفصل زانو تزریق کرده و پس از ۲ ماه، فرایند فیبریله شدن در ناحیه فمور،

مفصل زانو، بازسازی بافت منیسک را تحریک کرده و همچنین سبب کاهش فرایند تخریبی و پیشرونده‌ای که در استئوآرتریت وجود دارد می‌شود (۲۲). موکبل و همکاران در مدل حیوانی الاغ به صورت تجربی استئوآرتریت ایجاد کرده و اثر ترمیمی سلول‌های بنیادی مزانشیمی لیبل‌دار شده با پروتئین سبز فلورسانس را به صورت سوسپانسیون با هیالورونات سدیم پس از تزریق بررسی کردند. نتایج این مطالعه نشان داد که روند بهبود در اثر تزریق این مخلوط در بین ماه‌های دوم و ششم به صورت آشکاری بهتر بود (۷). در بررسی درمان آسیب‌های بزرگ مفصلی در مدل حیوانی خوک، تزریق داخل مفصلی سلول‌های بنیادی مزانشیمی به صورت سوسپانسیون در هیالورونیک اسید ترمیم مناسب‌تری مشاهده شد. نتایج این مطالعه نشان داد که سلول‌های بنیادی مزانشیمی برای تکثیر و تمایز و اعمال تأثیرات خود نیازمند زمان هستند. این موضوع می‌تواند توجیه کننده ترمیم جزئی غضروف در گروه درمان در ۶ هفته پس از تزریق سلول و در مقابل ترمیم بسیار مناسب گروه درمان در ۱۲ هفته بعد از تزریق باشد (۲۳). نتایج مطالعه حاضر در ایجاد استئوآرتریت با قطع کردن وتر صلیبی قدامی و ترمیم بافتی به وسیله سلول‌های بنیادی مشتق از مغز استخوان و همچنین سیکریتا با تمام مطالعات صورت گرفته قبلی به صورت کامل مطابقت دارد.

در مورد سلول‌های بنیادی استخراج شده از

چسبندگی و افزایش خوشه‌های سلولی را مشاهده کردند (۱۹). همچنین ساتو و همکاران در سال ۲۰۱۲ به وسیله تزریق سوسپانسیونی از هیالورونیک اسید و سلول‌های بنیادی مزانشیمی انسانی نشانه‌دار شده با سی اف دی ای-اس ای در خوکچه هندی پس از ۵ هفته نشان دادند که مخلوطی از هیالورونیک اسید و سلول‌های بنیادی مزانشیمی انسانی برای ترمیم استئوآرتریت مفید است (۲).

در سایر گونه‌های حیوانی نیز مطالعه‌های متعددی در زمینه استفاده از سلول‌های بنیادی در درمان استئوآرتریت انجام شده است. یک روش تزریق دیگر در مدل حیوانی گوسفند برای درمان استئوآرتریت به وسیله آل فقیه و همکاران مورد بررسی قرار گرفته است. در این مدل درمانی سلول‌های بنیادی مغز استخوان به صورت تمایز نیافته به گوسفند تزریق شده و نتایج نشان داد که این تزریق موجب به تأخیر انداختن پیشرفت استئوآرتریت شده و به ویژه در بازسازی غضروف مفصلی نتایج ترمیمی مشخصی نشان داده است (۲۰). جیو و همکاران در مدل حیوانی بز از سلول‌های بنیادی مزانشیمی مشتق از مغز استخوان در داربست فسفات کلسیم پس از ایجاد یک نقص غضروف به ابعاد 4×8 میلی‌متر در سطح مفصلی استخوان ران استفاده کردند. ارزیابی‌های انجام شده پس از ۲۴ ماه نشان داد که نقص ایجاد شده در غضروف برطرف شده است (۲۱). مورفی و همکاران نشان دادند که تزریق داخل مفصلی سلول‌های بنیادی مزانشیمی جدا شده از

سایر منابع بافتی نیز تحقیقات متعددی انجام شده است. دهقانی و همکاران نشان دادند که سلول‌های بنیادی مزانشیمی به دست آمده از هر دو منبع چربی زیر جلدی و بالشتک چربی زیر استخوان کشکک، قادرند ترمیم غضروفی را با کیفیت بسیار مناسبی انجام دهند، اما بین این دو منبع سلولی از لحاظ کیفیت بافت ترمیمی، تفاوت معنی‌داری وجود نداشت. هر چند در گروهی که سلول‌های به دست آمده از چربی زیر جلد را دریافت کرده بودند، نسبت به گروهی که سلول‌های بنیادی مزانشیمی به دست آمده از بالشتک زیر استخوان کشکک را دریافت کرده بودند، غضروف ایجاد شده دارای ضخامت بیشتر و سطح صاف تری بود (۲۴).

به نظر می‌رسد که سیکریتا دارای فاکتورهای تحریک‌کننده رشد و ترمیمی باشد که بتواند از آسیب‌های ناشی از استئوآرتریت پیشگیری کرده و فرایند درمان آن را تسریع نماید. هرچند که این ادعا هنوز در حد فرضیه بوده و نیاز به مطالعه‌های بیشتری جهت شناسایی فاکتورهای مؤثره در سیکریتا دارد.

از جمله محدودیت‌های این مطالعه می‌توان به تعداد کم حیوانات در هر گروه و کم بودن طول دوره درمان اشاره کرد. انجام مطالعه‌های بیشتر با تعداد حیوانات بیشتر در هر گروه و طول دوره درمان

بیشتر توصیه می‌گردد.

نتیجه‌گیری

سلول‌های بنیادی مزانشیمی مشتق از مغز استخوان نقش معنی‌داری در التیام و ترمیم ضایعات غضروفی سائیدگی زانو ایفا کردند. سیکریتای حاصل از محیط کشت سلول می‌تواند به عنوان گزینه دیگر در ترمیم ضایعات غضروفی سائیدگی زانو مورد استفاده قرار گیرد. انجام تحقیق‌ها با استفاده از روش‌های شیمیایی در ایجاد سائیدگی زانو و درمان با سلول‌های بنیادی، استفاده توأم سلول‌های بنیادی و سیکریتا و نیز سلول‌های بنیادی استخراج شده از سایر بافت‌ها در ترمیم سائیدگی زانو و مقایسه اثر پلاسمای غنی از پلاکت، سیکریتا و سلول‌های بنیادی در ترمیم ضایعات غضروفی در مطالعه‌های آینده توصیه می‌گردد.

تقدیر و تشکر

مطالعه حاضر به عنوان بخشی از پایان‌نامه دوره کارشناسی ارشد بوده و به وسیله دانشگاه آزاد اسلامی واحد شیراز از نظر مالی حمایت گردیده است.

REFRENSSES

1. Piermattei DL, Flo GL, DeCamp CE, Brinker WO. Handbook of Small Animal Orthopedics and Fracture Repair. 4th ed. Elsevier Saunders 2006; 563-632.
2. Sato M, Uchida K, Nakajima H, Miyazaki T, Guerrero A, Watanabe S, et al. Direct transplantation of mesenchymal stem cells into the knee joints of hartely strain guinea pigs with spontaneous osteoarthritis. *Arthritis Res Ther* 2012; 14(31): 1- 9.
3. Sinusas K. Osteoarthritis: diagnosis and treatment. *Am Family Phys* 2012; 85: 49-56.
4. Videan EN, Lammey ML, Lee D. Diagnosis and treatment of degenerative joint disease in a captive male chimpanzee (*pan troglodytes*). *J Am Assoc Lab Anim Sci* 2011; 50(2): 263-6.
5. Csaki C, Matis U, Mobasheri A, Ye H, Shakibaei M. Chondrogenesis and adipogenesis of canine mesenchymal stem cells: a biochemical, morphological and ultrastructural study. *Histochem Cell Biol* 2007; 10: 1-14.
6. Fujimaki S, Machida M, Hidaka R, Asashima M, Takemasa T, Kuwabara T. Intrinsic Ability of Adult Stem Cell in Skeletal Muscle: An Effective and Replenishable resource to the establishment of pluripotent stem cells. *Stem Cell Int* 2013; 10: 1-18.
7. Mokbel AN, El Tookhy OS, Shamma AA, Rashed LA, Sabry D, El Sayed AM. Homing and reparative effect of intra- articular injection of autologous mesenchymal stem cells in osteoarthritic animal model. *BMC Musculoskelteal Dis* 2011; 12: 1-18.
8. Jasvinder S. Stem cells and other innovative intra- articular therapies for osteoarthritis; what does the future hold. *BMC Med* 2012; 10(44): 1-5.
9. Caroline B, Boulocher, Eric R Viguier, Rodrigo Da Rocha Cararo, Didier J Fau, Fabien Arnault, Fabien Collard, et al. Radiographic assessment of the femorotibial joint of the CCLT rabbit experimental model of osteoarthritis. *BMC Med Imag* 2010; 10(3): 1-10.
10. Yanai T , Ishii T , Chang F, Ochiai N. Repair of large full-thickness articular cartilage defects in the rabbit. *J Bone Joint Surg* 2005; 87(5): 721-9.
11. Boaz A, Wisner ER, Huey DJ, Kass PH, Hu J, Athanasiou KA. A proposed model of naturally occurring osteoarthritis in the domestic rabbit. *Nature* 2012; 41(1): 20-5.
12. Goldring MB, Marcu KB. Cartilage homeostasis in health and rheumatic diseases. *Arthritis Res Ther* 2009; 11: 224.
13. Rousseau JC, Delmas PD. Biological markers in osteoarthritis. *Nat Clin Pract Rheumatol* 2007; 3(6): 346-56.
14. Hwang NS, Zhang C, Hwang YS, Varghese S. Mesenchymal stem cell differentiation and roles in regenerative medicine. *Wiley Interdiscip Rev Syst Biol Med* 2009; 1(1): 97-106.
15. Aggarwal BB, Shishodia S. Suppression of the nuclear factor-kB activation pathway by spice-derived phytochemicals: reasoning for seasoning. *Ann NY Acad Sci* 2004; 1030: 434-41.
16. Agha-Hosseini F, Jahani MA, Jahani M, Mirzaii-Dizgah I, Ali-Moghaddam K. In vitro isolation of stem cells derived from human dental pulp. *Clin Transplant* 2010; 24(2): 23-8
17. Salah Kamel N, Mahmoud Arafa M, Nadim A, Amer H, Raouf Amin I, Samir N, Salem A. Effect of intra-articular injection of mesenchymal stem cells in cartilage repair in experimental animals. *Egyptian Rheumatol* 2014; 36: 179-86.
18. Grigolo B, Lisignoli G, Desando G, Cavallo C, Marconi E, Tschon M , et al. Osteoarthritis treated with mesenchymal stem cells on hyaluronan-based scaffold in rabbit. *Tissue Eng Part C Methods* 2009; 15: 647-58.
19. Disando G, Cavallo C, Sartoni F, Martini L, Parrilli A, Veronesi F, et al. Intra articular delivery of adipose drived stromal cells attenuates osteoarthritis progression in an experimental rabbit model. *Arthritis Res Ther* 2013; 15(22): 1-16.
20. Al Faqeh H, Nor Hamdan BM, Chen HC, Aminuddin BS, Ruszymah BH. The potential of intra-articular injection of chondrogenic-induced bone marrow stem cells to retard the progression of osteoarthritis in a sheep model. *Exp Gerontol* 2012; 47: 458-64.

21. Guo X, Wang C, Duan C, Descamps M, Zhao Q, Dong L, et al. Repair of osteochondral defects with autologous chondrocytes seeded onto bioceramic scaffold in sheep. *Tissue Eng* 2004; 10: 1830-40.
22. Murphy JM, Fink DJ, Hunziker EB, Barry FP. Stem cell therapy in a caprine model of osteoarthritis. *Arthritis Rheum* 2003; 48 (12): 3464-74.
23. Lee KB, Hui JH, Song IC, Ardany L, Lee EH. Injectable mesenchymal stem cell therapy for large cartilage defects-a porcine model. *Stem Cell* 2007; 25(11): 2964-71.
24. Dehghani S, Toghraie FS, Chenari N, Gholipour MA, Faghih Z, Torabinejad S, et al. Treatment of osteoarthritis with infrapatellar fat pad derived mesenchymal stem cells in Rabbit. *Knee* 2011; 18: 71-5.

Comparison of Therapeutic Effects of Bone Marrow Mesenchymal Stem Cells and liquid Culture Environment (secretata) in the Treatment of Induced Knee Abrasion Created in Guinea Pigs

Sadraie MR¹, Mehrabani ^{2*}, Vahdati A¹

¹ Department of Animal Sciences, Fars Research and Sciences Branch, Fars, Iran, ² Transgenic Technology Research Center, Shiraz University of Medical Sciences, Shiraz, Iran

Received: 23 June 2015

Accepted: 8 Sep 2015

Abstract

Background & aim: Osteoarthritis is a common disease and painful arthritis of unknown etiology. The disease is associated with age and more in middle age and older. The aim of this study was to evaluate the effect of bone marrow derived mesenchymal stem cells (BM-MSCs) and secretata in healing of induced OA in guinea pig.

Methods: BM-MSCs were extracted from guinea pig bone and cultured. OA was induced by cutting the anterior cruciate ligament in 15 guinea pigs. Then, 106 BM-MSCs at 3rd passage were administered to 5 animals, secretata was injected to 5 other and 5 were kept as the control group as untreated. After three months, the healing processes were evaluated by testing of histopathology and radiological parameters. The data were analyzed using Mann-Whitney U test and $P < 0.05$ was considered as significant difference.

Results: The radiological assessment showed a significant reduction of OA in stem cells and secretata groups in comparison to the control group ($P < 0.05$). Also OA histological feature in stem cells and secretata groups was better than control group. However, the matrix distribution of articular cartilage and collagen types 1 and 2 in secretata group were significantly better than other groups ($P < 0.05$).

Conclusion: The results showed that the use of BM-MSCs and their secretata in treatment of OA was associated with reduction of radiological and histological index of OA.

Keywords: Osteoarthritis, bone marrow derived mesenchymal stem cells, secretata, healing, bone marrow, Knee joint.

Corresponding author: Mehrabani D, Transgenic Technology Research Center, Shiraz University of Medical Sciences, Shiraz, Iran

Email: mreza_sadraie@yahoo

Please cite this article as follows:

Sadraie MR, Mehrabani, Vahdati A. Comparison of Therapeutic Effects of Bone Marrow Mesenchymal Stem Cells and liquid Culture Environment (secretata) in the Treatment of Induced Knee Abrasion Created in Guinea Pigs. *Armaghane-danesh* 2015; 20 (8): 651-665.