

بررسی اثر حفاظتی عصاره‌ی هیدروالکلی گیاه مرزه (*Satureja hortensis*) بر حجم آسیب بافتی و امتیاز نقص‌های نورولوژیک در مدل سگته مغزی موش صحرائی نر نژاد ویستار

مهدی رهنما*، الهام قاسملو، میثم فروزنده

گروه فیزیولوژی، مرکز تحقیقات بیولوژی، دانشگاه آزاد اسلامی واحد زنجان، زنجان، ایران
تاریخ وصول: ۱۳۹۴/۵/۸ تاریخ پذیرش: ۱۳۹۴/۷/۲۷

چکیده

زمینه و هدف: سگته مغزی سومین عامل مرگومیر و اولین عامل ناتوانی در جهان است. در طی ایسکمی، تولید رادیکال‌های آزاد افزایش می‌یابد. آنتی‌اکسیدان‌ها می‌توانند از اکسیداتیو ناشی از تولید رادیکال‌های آزاد جلوگیری کنند. از آنجایی که مرزه دارای ترکیب‌های آنتی‌اکسیدانی است، هدف از این مطالعه بررسی اثر عصاره مرزه بر حجم آسیب بافتی و نقص‌های نورولوژیک بود.

روش بررسی: در این مطالعه تجربی ۳۵ موش صحرائی نر نژاد ویستار به ۵ گروه (۷ تایی) تقسیم شدند؛ گروه کنترل (تیمار با آب مقطر + القای ایسکمی)، سه گروه آزمایشی (تیمار با عصاره هیدروالکلی مرزه با دوزهای ۵۰، ۷۵ و ۱۰۰ میلی‌گرم برکیلوگرم + القای ایسکمی) و گروه شام (آب مقطر و عدم القای ایسکمی). تیمار به مدت ۳۰ روز، به صورت خوراکی و از طریق گاواژ صورت گرفت. حیوانات هر روز یک بار و در ساعت ۱۱-۱۰ صبح تیمار شدند. القای ایسکمی از طریق انسداد شریان مغزی میانی به روش لونگا و همکاران صورت گرفت. این روش سبب القای ایسکمی موضعی به مدت ۶۰ دقیقه گردید. سپس حجم آسیب بافتی توسط نرم افزار Image Tool و امتیاز نقص‌های نورولوژیک با استفاده از بررسی‌های رفتاری، مورد ارزیابی قرار گرفت. داده‌ها با استفاده از آزمون من ویتنی تجزیه و تحلیل شدند.

یافته‌ها: پیش‌تغذیه با عصاره‌ی مرزه سبب کاهش حجم سگته‌ی مغزی کل، در هر سه دوز ۵۰ میلی‌گرم برکیلوگرم (۱۵۰/۵۲±۴/۲۹)، ۷۵ میلی‌گرم برکیلوگرم (۱۳۶/۱۸±۵/۹۸) و ۱۰۰ میلی‌گرم برکیلوگرم (۱۰۶/۸۳±۵/۲۲) نسبت به گروه کنترل (۱۹۶/۹±۳/۸۵) گردید (p<۰/۰۰۱). همچنین عصاره سبب کاهش امتیاز نقص‌های نورولوژیک در دو گروه دریافت کننده دوز ۷۵ میلی‌گرم برکیلوگرم (۱/۸۵±۰/۲۶) و ۱۰۰ (۱±۰/۳۱) نسبت به گروه کنترل (۴/۲۸±۰/۲۸) گردید (p=۰/۰۰۱).

نتیجه‌گیری: به نظر می‌رسد مرزه بتواند به دلیل کاهش حجم آسیب بافتی و اختلالات نورولوژیک، اثر حفاظتی در برابر آسیب‌های ناشی از سگته‌ی مغزی اعمال کند.

واژه‌های کلیدی: مرزه، سگته مغزی، آسیب بافتی، نقص‌های نورولوژیک

* نویسنده مسئول: مهدی رهنما، زنجان، دانشگاه آزاد اسلامی زنجان، مرکز تحقیقات بیولوژی

Email: meh_rahnema@yahoo.com

مقدمه

است. هم‌چنین فعالیت آنتی‌اکسیدانی مغز ضعیف می‌باشد(۶). انسداد هرکدام از رگ‌ها می‌تواند سبب کمبوداکسیژن و گلوکز و در نتیجه اختلال در مکانیسم‌های مغزی گردد، بنابراین مرگ‌سلولی و آسیب مغزی را در پی داشته باشد. به دنبال کاهش یا قطع جریان خون موضعی مغز سلول‌های عصبی در مرکز قطع جریان خون (ناحیه کور)، در همان دقایق اولیه سکنه مغزی از بین رفته و آسیب‌های اولیه را ایجاد می‌کنند، ولی سلول‌های عصبی که در حاشیه مرکز قطع جریان خون (ناحیه پنومبرا) قرار دارند، زنده‌اند ولی فاقد عملکرد طبیعی هستند و به تدریج ممکن است از بین رفته و آسیب ثانویه پس از سکنه مغزی را به وجود آورند. سلول‌های عصبی مستقر در ناحیه پنومبرا قابلیت بازیابی با استفاده از داروها و آنتی‌اکسیدان‌های طبیعی را دارند(۷)(تصویر ۱).

مرزه با نام علمی (*Satureja hortensis*) گیاهی است علفی از خانواده نعنائیان که در نواحی مختلف ایران، مانند آذربایجان، کرمانشاه، نواحی شمال شرقی و گیلان به حالت وحشی می‌روید. در جنس مرزه کرک‌ها تمام سطح ساقه و شاخه را به طور یکنواخت می‌پوشاند. کرک‌ها ساده و به طور گسترده و یا خوابیده هستند و یا ممکن است زگیل مانند و غده دار باشند(۹). مشخص شده که این گیاه دارای ترکیب‌های آنتی‌اکسیدانی مانند: تیمول (۱۶/۲۲ درصد)، کارواکرول (۲۱/۵۹ درصد)، گاما ترپینن (۲۱/۱۲ درصد)، آلفاسیمن (۱۰/۳۰ درصد)، آلفا ترپینن(۲/۹۳ درصد) و سایر آنتی‌اکسیدان‌ها می‌باشد. فعالیت

سکنه مغزی عمده‌ترین علت مرگ و میر و ناتوانی‌های طولانی مدت در بزرگسالان است(۱) و بعد از سرطان و سکنه قلبی یکی از دلایل عمده مرگ‌ومیر در جهان و اولین عامل از کارافتادگی افراد بالای ۶۵ سال است(۲). به کاهش خون‌رسانی به اندام یا ناحیه ای از بدن ایسکمی می‌گویند که باعث کاهش انتقال مواد غذایی واکسیژن به بافت‌ها شده و در نتیجه سبب اختلال در عملکرد اندام‌ها می‌شود(۳). زمانی که تعادل بین تولید رادیکال‌های آزاد و سیستم آنتی‌اکسیدانی بدن، برهم بخورد، استرس اکسیداتیو ایجاد می‌گردد(۴). در مراحل اولیه ایسکمی مغزی تولید رادیکال‌های آزاد (رادیکال‌های آزاد اکسیژن و نیتروژن) افزایش می‌یابد و نقش اصلی را در آسیب‌های ناشی از سکنه مغزی بر عهده دارد. هم‌چنین افزایش این رادیکال‌ها نقش مهمی در آسیب‌های ناشی از خون‌رسانی مجدد به دنبال ایسکمی گذرا ایفا می‌کند(۵). رادیکال‌های آزاد می‌توانند سبب اکسیداسیون بیومولکول‌هایی نظیر؛ پروتئین‌ها، آمینواسیدها، لیپیدها و دئوکسی ریبونوکلیئک اسید گردند، که این آسیب‌ها می‌تواند سبب آسیب سلولی و حتی مرگ سلولی گردند. آنتی‌اکسیدان‌ها یکی از مهم‌ترین موادی هستند که می‌توانند اثرات جانبی سکنه مغزی و پیامدهای ناشی از آن را کاهش دهند(۴). بافت مغزی به دلیل دارا بودن اسیدهای چرب اشباع نشده فراوان که به راحتی دچار پراکسیداسیون می‌گردند و نیز به دلیل مصرف اکسیژن زیاد، مستعد آسیب‌های اکسیداتیو

توجه به این که تا کنون درباره اثر مرزه بر پیامدهای ناشی از سکتة مغزی مطالعه‌ای صورت نگرفته است. هدف این مطالعه، بررسی اثر عصاره مرزه بر حجم آسیب بافتی و امتیاز نقص‌های نورولوژیک بود.

روش بررسی

این مطالعه تجربی در بهار سال ۱۳۹۴ در مرکز تحقیقات بیولوژی دانشگاه آزاد زنجان انجام گرفت. موش‌های صحرایی نر نژاد ویستار در محدوده وزنی ۲۵۰ تا ۳۰۰ گرم از مؤسسه انستیتوپاستور کرج خریداری شدند و در طول مطالعه در حیوان خانه‌ی مرکز تحقیقات بیولوژی در قفس‌های مناسب و در محدوده‌ی دمایی 22 ± 2 درجه سانتی‌گراد و ۱۲ ساعت روشنایی و ۱۲ ساعت تاریکی نگهداری شدند و به صورت نامحدود به آب و غذا دسترسی داشتند. نگهداری حیوانات مورد آزمایش مطابق با راهنمای انستیتوی ملی سلامت انجام شده است.

حیوانات به ۵ گروه هفت تایی؛ کنترل، سه گروه آزمایشی و گروه شم تقسیم شدند. گروه کنترل آب مقطر و سه گروه آزمایشی، عصاره مرزه را به ترتیب با دوزهای ۵۰، ۷۵ و ۱۰۰ میلی‌گرم برکیلوگرم به صورت خوراکی و از طریق گاواژ به مدت یک ماه دریافت کردند (۱۵). گاواژ حیوانات هر روز یکبار در ساعت ۱۱-۱۰ صبح انجام گرفت. دو ساعت بعد از آخرین گاواژ حیوانات گروه کنترل و گروه‌های آزمایشی تحت جراحی میکروسکوپی انسداد شریان

آنتی‌اکسیدانی تیمول، کارواکرول و گاما ترپینن به اثبات رسیده است (۱۰). مشخص شده که کارواکرول دارای اثرات ضد میکروبی، ضد درد، ضد التهابی و آنتی‌اکسیدانی می‌باشد (۱۱). همچنین محققین نشان دادند که کارواکرول دارای اثرات حذف‌کنندگی رادیکال‌های آزاد پراکسیل و همچنین اثرات آنتی‌اکسیدانی و ضد التهابی خوبی می‌باشد (۱۲). بسیاری از محققین بیان کردند که ترکیب‌های عمده گونه‌های جنس مرزه مونوترپن‌های فنولی تیمول و کارواکرول می‌باشد که اغلب به همراه گاماترپینن، پاراسیمین و لینالول وجود دارند و این گروه از ترکیب‌ها دارای خاصیت آنتی‌اکسیدانی هستند (۱۳ و ۱۴).

با توجه به هزینه‌های بالای دارو درمانی و عوارض جانبی داروها، همچنین وجود منع مصرف در برخی بیماران، یافتن ترکیب‌های مؤثر در درمان بیماری‌ها مورد توجه قرار گرفته است. از آنجایی که گیاهان با بدن سازگاری بیشتری داشته و اثرات جانبی بسیار کمتری نسبت به داروهای شیمیایی دارند، استفاده از گیاهان دارویی رو به گسترش است. گیاهان سرشار از ترکیب‌های آنتی‌اکسیدانی هستند. همان گونه که اشاره گردید ترکیب‌های آنتی‌اکسیدانی می‌توانند پیامدهای ناشی از سکتة مغزی را کاهش دهند. از آنجایی که ثابت شده مرزه دارای ترکیب‌های آنتی‌اکسیدانی فراوانی است، شاید این گیاه نیز بتواند در کاهش پیامدهای ناشی از ایسکمی مؤثر باشد. با

مغزی میانی^(۱) قرار گرفتند این انسداد سبب القای ایسکمی موضعی در نیمکره راست به مدت ۶۰ دقیقه گردید. سپس حجم آسیب بافتی و امتیاز نقص‌های نورولوژیک در آنها مورد ارزیابی قرار گرفت. گروه شم نیز با آب مقطر تیمار شد. در این گروه جراحی صورت گرفت، اما القای ایسکمی مغزی صورت نگرفت (در این گروه استرس جراحی به حیوانات اعمال گردید). در تمامی مراحل کار با حیوانات، تمام اصول اخلاقی رعایت گردید.

جهت تهیه گیاه و عصاره‌گیری، گیاه مرزه در مرزعه‌ای در استان زنجان، شهرستان خدابنده کشت گردید. سپس گیاه جمع‌آوری شده در سایه خشک و به پودر تبدیل شد. عصاره‌گیری به روش خیساندن انجام گرفت (۱۶). ۱۰۰ گرم از پودر گیاه در بشر ریخته شد و الکل ۷۰ درصد به آن اضافه گردید، طوری که تا دوسانتی‌متر بالای پودر را بپوشاند. سپس به مدت ۲۴ ساعت در دستگاه شیکر قرار گرفت. پس از این مدت به وسیله کاغذ صافی (واتمن شماره ۱) محلول صاف شد و جهت حذف حلال در دستگاه روتاری با دمای ۵۰ درجه سانتی‌گراد قرار داده شد. عصاره پس از غلیظ شدن در آون با دمای ۵۰ درجه‌ای سانتی‌گراد قرار گرفت تا به عصاره خشک تبدیل شود. با استفاده از آب مقطر غلظت‌های ۵۰، ۷۵ و ۱۰۰ میلی گرم بر کیلوگرم تهیه شد.

برای ایجاد مدل سکته مغزی بعد از توزین، حیوانات با داروی کلرال هیدرات به میزان ۴۰۰ میلی‌گرم بر کیلوگرم وزن بدن بیهوش شدند. جراحی

مدل‌سازی انسداد شریان میانی مغز MCAO مطابق دستورالعمل لونگا و همکاران انجام شد (۱۷). به طور خلاصه، تحت جراحی میکروسکوپی، یک نخ بخیه نایلون ۳-۰ از طریق تنه شریان کاروتیدی خارجی^(۲) وارد رگ شریانی راست گردید و تا رسیدن به شریان مغزی قدامی^(۳) از میان شریان کاروتیدی داخلی^(۴) با پتریگوپالاتین بسته ادامه داده شد. در اثر تماس نخ بخیه و ACA جریان خون از هر طرف به شریان میانی بسته می‌شود. این بسته شدن از طریق احساس مقاومت در پیشروی نخ و ورود حدود ۲۰ میلی‌متر طول نخ از تنه ECA مشخص گردید. بعد از ۶۰ دقیقه ایسکمی، برقراری مجدد جریان خون صورت گرفت. دمای بدن از طریق رکتوم با کمک دماسنج دیجیتالی اندازه‌گیری و حدود ۳۷ درجه نگهداری شد.

برای ارزیابی رفتاری حاصل از سکته مغزی، معاینه‌های نورولوژیک ۲۴ ساعت بعد از القای ایسکمی صورت گرفت و یافته‌های نورولوژیک در ۵ مقیاس دسته‌بندی گردید؛ مقیاس صفر (۰) هیچ گونه عارضه نورولوژیک نشان نداد؛ مقیاس یک (نارسایی کامل در انتهای پنجه‌ی جلویی سمت مقابل نیمکره دچار ایسکمی)، که یک نقص نورولوژیک کانونی خفیف در نظر گرفته شد. مقیاس دو (به چپ چرخیدن) نقص نورولوژیک کانونی متوسط و مقیاس سه (افتادن به سمت چپ) نقص کانونی شدید در نظر گرفته شدند.

1-Middle Cerebral Artery Occlusion(MCAO)
2-External Carotid Artery(ECA)
3-Anterior Cerebral Artery(ACA)
4-Internal Carotid Artery(ICA)

اسمیرنوف، آنالیز واریانس یک طرفه، مان ویتنی تجزیه و تحلیل شدند.

یافته ها

پیش تغذیه باعصاره مرزه سبب کاهش حجم سگته مغزی کل، در هر سه دوز ۵۰ میلی گرم برکیلوگرم (۱۵۰/۵۲±۴/۲۹)، ۷۵ میلی گرم برکیلوگرم (۱۳۶/۱۸±۵/۹۸) و ۱۰۰ میلی گرم برکیلوگرم (۱۹۶/۹±۳/۸۵) نسبت به گروه کنترل (۱۰۶/۸۳±۵/۲۲) گردید ($p < 0.001$) (نمودار ۱).

حجم سگته مغزی در نواحی پنومبرا، کور و سابکورتکس نسبت به گروه کنترل کاهش معنی داری نشان داد. پیش تیماری با عصاره مرزه برای ۳۰ روز سبب کاهش حجم آسیب بافتی در ناحیه کور در دوزهای ۵۰ ($p = 0.038$)، ۷۵ ($p = 0.005$) و ۱۰۰ ($p < 0.001$) گردید. همچنین حجم آسیب بافتی در ناحیه پنومبرا برای دوزهای ۵۰ ($p = 0.038$)، ۷۵ ($p = 0.011$) و ۱۰۰ ($p < 0.001$) نسبت به گروه کنترل کاهش معنی داری نشان داد. در ناحیه سابکورتکس نیز کاهش معنی دار نسبت به گروه کنترل، در هر سه دوز عصاره مشاهده شد ($p = 0.041$ ، $p = 0.031$ و $p = 0.009$). کاهش حجم آسیب بافتی در نواحی مختلف مغزی، در دوز ۱۰۰ میلی گرم برکیلوگرم بارزتر بود. همچنین حجم آسیب بافتی در ناحیه پنومبرا نسبت به سایر نواحی کاهش بیشتری نشان داد (نمودار ۲).

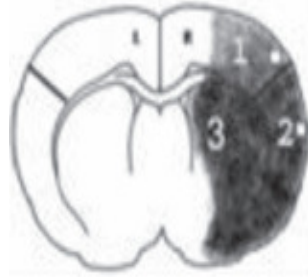حیوانات مقیاس چهار به طور خود به خودی نمی توانستند راه روند و سطح هوشیاری پایین داشتند. و به حیواناتی که طی ۲۴ ساعت بعد جراحی می مردند، در صورتی که بعد از رنگ آمیزی بخش وسیعی از مغزشان آسیب دیده و مرگ منحصر به سگته مغزی بود، مقیاس پنج داده شد (۱۷).

ارزیابی حجم آسیب بافتی ناشی از سگته مغزی؛ پس از بیهوش کردن حیوانات، مغز آنها به سرعت خارج شده و در دمای ۴ درجه سانتیگراد به مدت ۵ دقیقه در سالیین سرد قرار داده شد. سپس، مغزهای مورد نظر در ماتریکس مغز قرار گرفته و به طور کروئال به مقاطع ۲ میلی متر برش زده شدند. برشها به مدت ۱۵ دقیقه در محلول ۲ درصد ۲، ۳، ۵- تری فنیل تترازولیوم کلراید (TTC، مرک آلمان) در دمای ۳۷ درجه سلسیوس برای رنگ آمیزی حیاتی انکوبه شدند (۱۷). با استفاده از دوربین دیجیتال از نمونه های رنگ آمیزی شده عکس گرفته شد (شکل ۱) و سپس با استفاده از نرم افزار Image Tool مساحت ناحیه آسیب دیده محاسبه و در ۲ میلی متر (برش های کروئال به مقاطع ۲ میلی متر انجام شده بود) ضرب گردید و حجم آسیب بافتی به میلی متر مکعب بیان شد. سپس حجم برش های مغزی مربوط به یک مغز باهم جمع گردید.


داده های جمع آوری شده با استفاده از نرم افزار SPSS و آزمون های آماری کولموگروف

نورولوژیک در گروه دریافت‌کننده عصاره با دوز ۵۰ میلی‌گرم برکیلوگرم (۳/۵۷±۰/۴۳)، نسبت به گروه کنترل (۴/۲۸±۰/۲۸) تفاوت معنی‌داری (p=۰/۲۵۹) نشان نداد (جدول ۱).

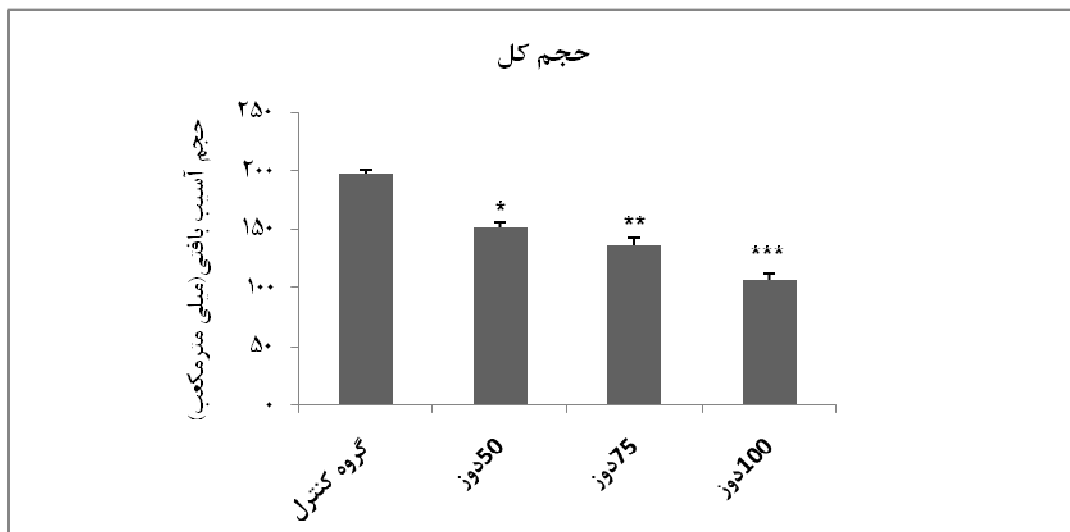
پیش‌تغذیه با عصاره مرزه سبب کاهش امتیاز نقص‌های نورولوژیک در دوزهای ۷۵ میلی‌گرم بر کیلوگرم (۱/۸۵±۰/۲۶) و ۱۰۰ میلی‌گرم بر کیلوگرم (۱±۰/۳۱) نسبت به گروه کنترل (۴/۲۸±۰/۲۸) گردید (p=۰/۰۰۱). در حالی که امتیاز نقص‌های



شکل ۱: نواحی کور، پنومبرا و ساب‌کورتکس. ناحیه کور (۱)، همان کانون ایسکمی مغزی بوده و سلول‌های این ناحیه به صورت برگشت ناپذیر آسیب دیده‌اند. ناحیه پنومبرا (۲)، ناحیه‌ای است که در اطراف کانون ایسکمی مغزی قرار دارد و سلول‌های این ناحیه در صورت درمان به موقع، قادر به بازسازی عملکرد طبیعی خود می‌باشند. ناحیه ساب‌کورتکس (۳) یا زیرقشری (۴).



شکل ۲: تصویر برش کروئال مغزی. پس از برش مغز توسط ماتریکس مغزی، برش‌ها به وسیله محلول ۲ درصد ۲، ۳، ۴، ۵- تری فنیل تترازولیوم کلراید رنگ‌آمیزی شدند. نواحی سفید رنگ (در نیمکره راست) نشان دهنده آسیب بافتی ناشی از ایسکمی مغزی می‌باشد.

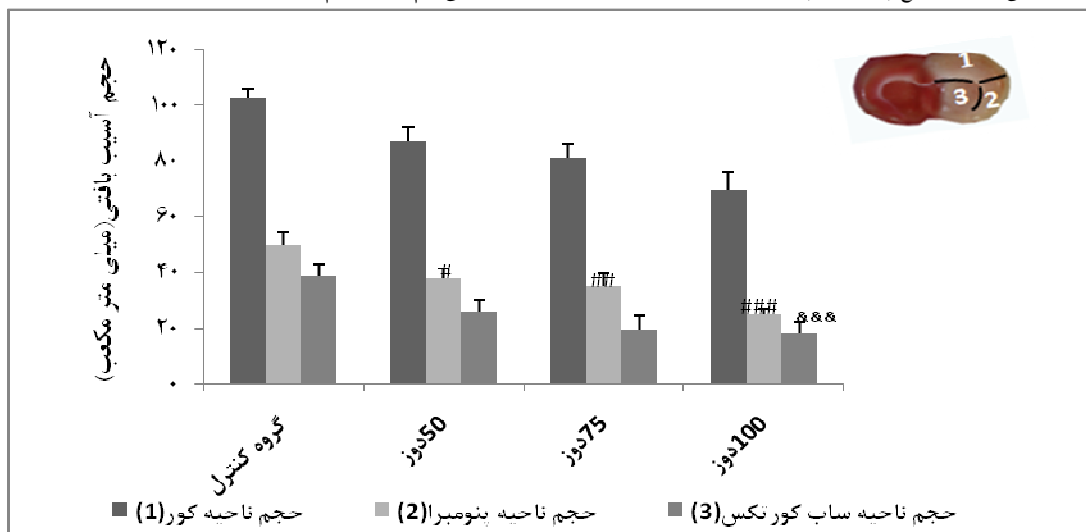


نمودار ۱: مقایسه حجم آسیب بافتی کل. حجم آسیب بافتی در هر سه گروه دریافت کننده عصاره (دوزهای ۵۰، ۷۵ و ۱۰۰ میلی‌گرم بر کیلوگرم) نسبت به گروه کنترل کاهش یافت.

* اختلاف معنی دار در سطح (p<۰/۰۰۱) نسبت به گروه کنترل

** اختلاف معنی دار در سطح (p<۰/۰۰۱) نسبت به گروه کنترل

*** اختلاف معنی دار در سطح (p<۰/۰۰۱) نسبت به گروه کنترل، دوز ۵۰ و ۷۵ میلی‌گرم بر کیلوگرم



نمودار ۲: مقایسه حجم آسیب بافتی در نواحی کور، پینومبرا و ساب کور تکس. حجم آسیب بافتی در هر سه ناحیه نسبت به گروه کنترل کاهش معنی داری نشان داد.

* اختلاف معنی دار در سطح (p<۰/۰۲۸) نسبت به گروه کنترل

** اختلاف معنی دار در سطح (p<۰/۰۰۵) نسبت به گروه کنترل

*** اختلاف معنی دار در سطح (p<۰/۰۰۱) نسبت به گروه کنترل و در سطح (p=۰/۰۲۱) نسبت به دوز ۵۰

اختلاف معنی دار در سطح (p=۰/۰۲۸) نسبت به گروه کنترل

اختلاف معنی دار در سطح (p=۰/۰۱۱) نسبت به گروه کنترل

اختلاف معنی دار در سطح (p<۰/۰۰۱) نسبت به گروه کنترل و در سطح (p=۰/۰۲۴) نسبت به دوز ۵۰

& اختلاف معنی دار در سطح (p=۰/۰۱۸) نسبت به گروه کنترل

&& اختلاف معنی دار در سطح (p=۰/۰۰۱) نسبت به گروه کنترل

&&& اختلاف معنی دار در سطح (p<۰/۰۰۱) نسبت به گروه کنترل

جدول ۱: مقایسه امتیاز نقص‌های نورولوژیک. در ستون چهارم، تعداد حیواناتی که هر کدام از مقیاس‌های نورولوژیک را نشان دادند آورده شده است. امتیاز نقص‌های نورولوژیک در گروه‌های دریافت‌کننده عصاره با دوزهای ۷۵ و ۱۰۰ میلی‌گرم برکیلوگرم، تفاوت معنی‌داری را نسبت به گروه کنترل نشان داد، اما در دوز ۵۰ میلی‌گرم برکیلوگرم، تفاوت معنی‌داری نسبت به گروه کنترل مشاهده نشد.

میانگین	تعداد حیوانات با نقص‌های نورولوژیک						تعداد کل	گروه آزمایشی	گروه
	۰	۱	۲	۳	۴	۵			
۴/۲۸	۰	۰	۱	۳	۳	۵	۷	کنترل	۱
۳/۵۷	۰	۰	۱	۳	۲	۲	۷	دوز ۵۰	۲
۱/۸۵	۰	۰	۱	۴	۰	۰	۷	دوز ۷۵	۳
۱	۲	۳	۰	۰	۰	۰	۷	دوز ۱۰۰	۴
-	۲	۵	۷	۵	۴	۵	۲۸	کل	

نتایج آماری: $۱:۳(p=۰/۰۰۱)$ و $۱:۴(p=۰/۰۰۱)$

بحث

اکسیداتیو ناشی از تولید بیش از حد رادیکال‌های آزاد به دنبال ایسکمی ایجاد می‌شود را کاهش می‌دهد (۱۸). عصاره‌ی گیاه بومادران حجم آسیب بافتی ناشی از ایسکمی را کاهش می‌دهد. که این اثر را به وجود ترکیبات فیتواستروژنی، آنتی‌اکسیدانی و ضدالتهابی موجود در این گیاه نسبت دادند (۱۹). در مطالعه بوزکورت و همکاران، فعالیت ضد آپوپتوزی دیازین که یک ترکیب پلی فنولی از گروه ایزوفلاون است، مورد بررسی قرار گرفت و مشخص شد که این ماده به دلیل خواص آنتی‌اکسیدانی و ضدالتهابی، از مرگ سلولی پیشگیری کرده و سبب کاهش آسیب بافتی می‌گردد (۲۰). اسطوخودوس دارای فلاونوئیدهای فراوانی است که به دلیل داشتن خواص آنتی‌اکسیدانی و ضد التهابی از مرگ برنامه‌ریزی شده ناشی از ایسکمی مغزی جلوگیری کرده و اثر حفاظتی بر مغز اعمال می‌کند (۲۱). سافرانال یکی از مواد مؤثره‌ی زعفران به دلیل داشتن خاصیت آنتی‌اکسیدانی و ضدالتهابی، سبب کاهش استرس اکسیداتیو در ناحیه هیپوکمپ می‌شود (۲۲). ثابت شده حضور ترکیب‌های

پیش‌تغذیه با عصاره مرزه سبب کاهش حجم آسیب بافتی کل و همچنین کاهش حجم آسیب بافتی در نواحی کور، پنومبرا و ساب‌کورتکس در هر سه دوز عصاره (۵۰، ۷۵ و ۱۰۰ میلی‌گرم برکیلوگرم) گردید. اثر حفاظتی عصاره مرزه در ناحیه پنومبرا نسبت به سایر نواحی بیشتر بود. همچنین پیش‌تغذیه با عصاره، امتیاز نقص‌های نورولوژیک را در دوزهای ۷۵ و ۱۰۰ میلی‌گرم برکیلوگرم به طور معنی‌داری کاهش داد، اما در دوز ۵۰ میلی‌گرم برکیلوگرم تأثیر معنی‌داری بر امتیاز نقص‌های نورولوژیک نداشت.

تولید رادیکال‌های آزاد به دنبال ایسکمی - خون‌رسانی مجدد، سبب ایجاد استرس اکسیداتیو و مرگ سلولی می‌گردد. حذف رادیکال‌های آزاد با استفاده از رژیم حاوی آنتی‌اکسیدان‌های طبیعی می‌تواند در کاهش مرگ سلولی نقش مؤثری داشته باشد. ثابت شده است که روغن زیتون به دلیل دارا بودن ترکیب‌های فنولی، مانع تشکیل رادیکال‌های آزاد می‌گردد و حجم آسیب بافتی که در اثر استرس

نتیجه‌گیری

به نظر می‌رسد مرزه به واسطه کاهش حجم آسیب بافتی و امتیاز نقص‌های نورولوژیک بتواند اثرات حفاظتی بر مغز اعمال کند و سبب ایجاد پدیده تحمل به ایسکمی گردد. احتمالاً مرزه به واسطه ترکیب‌های آنتی‌اکسیدانی، مانند کارواکرول و تیمول سبب کاهش رادیکال‌های آزاد شده و حجم آسیب بافتی و اختلالات حرکتی ناشی از آن را کاهش می‌دهد. البته اثبات این موضوع به مطالعه‌های بیشتری نیاز دارد.

یکی از محدودیت‌های مطالعه مرگ و میر حیوانات بعد از القای ایسکمی بود که سبب کاهش نمونه‌های می‌شد. برای جبران این محدودیت در ابتدای کار حیوانات بیشتری تیمار شدند و هنگام مرگ و میر حیوانات جایگزین شدند. پیشنهاد می‌شود که در مطالعه‌های بعدی اثر حفاظتی و درمانی (تیمار، بعد از القای ایسکمی) عصاره مرزه در دوزهای پایین‌تر و بالاتر مورد بررسی قرار گیرد و همچنین جداسازی مواد مؤثر و بررسی اثر آنها بر پارامترهایی مانند بیان مارکرهای استرس اکسیداتیو انجام گیرد.

تقدیر و تشکر

این مطالعه حاصل طرح تحقیقاتی دانشگاه آزاد اسلامی واحد زنجان می‌باشد که با حمایت مالی این دانشگاه انجام شد.

فنولی در روغن زیتون سبب پاک‌سازی رادیکال‌های آزاد شده و مرگ سلولی و آسیب بافتی ناشی از سگته‌ی مغزی را کاهش می‌دهد (۲۳). مشخص شده که ویتامین C، اختلالات نورولوژیک را کاهش می‌دهد. ویتامین C دارای خاصیت آنتی‌اکسیدانی بوده و جزء آنتی‌اکسیدان‌های غیرآنزیمی محسوب می‌شود (۲۴). عصاره بومادران به دلیل داشتن ترکیب‌های آنتی‌اکسیدانی و ضدالتهابی نقص‌های نورولوژیک را کاهش می‌دهد (۲۵).

در مطالعه‌ای روی چند گیاه دارویی ثابت شد، گیاه مرزه دارای خاصیت آنتی‌اکسیدانی بهتری نسبت به سایر گیاهان دارویی است و این خاصیت را به حضور کارواکرول و تیمول در عصاره نسبت دادند (۲۶). نتایج مطالعه‌ای نشان داد که عصاره هیدروالکی مرزه اثرات ضددردی و ضدالتهابی خوبی داشته که این اثرات ناشی از ترکیب‌های مهم موجود در آن از جمله کارواکرول و فلاونوئیدهاست (۲۷). همچنین عصاره مرزه به دلیل داشتن فلاونوئیدها سبب کاهش علائم ناشی از قطع مورفین می‌گردد (۱۴). مرزه باعث کاهش پراکسیداسیون لیپیدی در موش‌های سوری دچار التهاب روده می‌شود (۲۸). با بررسی اثر مرزه خوزستانی بر دیابت مشخص شد که این گیاه به دلیل داشتن اثرات آنتی‌اکسیدانی، می‌تواند سبب کاهش مشکلات قلبی - عروقی شود (۲۹). در مطالعه‌های قبلی ثابت شده است که مرزه دارای خاصیت آنتی‌اکسیدانی بوده و باعث مهار اکسیداسیون لیپوپروتئین‌ها با چگالی کم در محیط برون‌تنی می‌شود (۳۰).

REFERENCES

1. Chinwatanakul S, Boonyapisit K, Pornsriniyom D. Siriraj Acute Stroke Unit: 10 years experience. *J Med Assoc Thailand* 2012; 95(2): 235-44.
2. Huang L, Chen N, Ge M, Zhu Y, Guan S, Wang JH. Ca²⁺ and acidosis synergistically lead to the dysfunction of cortical GABAergic neurons during ischemia. *Biochem Biophys Res Commun* 2010; 394(3): 709-14.
3. Hadjinikolaou L, Kotidis K, Galinanes M. Relationship between reduced elasticity of extracardiac vessels and left main stem coronary artery disease. *Eur Heart J* 2004; 25(6): 508-13.
4. Lobo V, Patil A, Phatak A, Chandra N. Free radicals, antioxidants and functional foods: Impact on human health. *Pharmacogn Rev* 2010; 4(8): 118-26.
5. Chen H, Yoshioka H, Kim GS, Jung JE, Okami N, Sakata H, et al. Oxidative stress in ischemic brain damage: mechanisms of cell death and potential molecular targets for neuroprotection. *Antioxid Redox Signal* 2011; 14(8): 1505-17.
6. Mohammadi MT, Amini R, Jahanbakhsh Z, Shekarforoush S. Effects of atorvastatin on the hypertension-induced oxidative stress in the rat brain. *Iran Biomed J* 2013; 17(3): 152-7.
7. Liu S, Levine SR, Winn HR. Targeting ischemic penumbra: part I from pathophysiology to therapeutic strategy. *J Exp Stroke Transl Med* 2010; 3: 47-55.
8. Mohammadi E, Bigdeli MR. Effects of preconditioning with normobaric hyperoxia on Na⁺/Ca²⁺ exchanger in the rat brain. *Neuroscience* 2013; 237: 277-84.
9. Samsam-Shariat H. Collection of medicinal plants. Mani Pub: Esfahan; 2007; 19.
10. Fazel M, Omodbeygi M, Barzegar M, Naghdibadi H. The effect of temperature on antioxidant activity of essential oils *Thymus vulgaris*, *Satureja hortensis* and *Carnation* by DPPH. *J of Medical Plants* 2007; 6(2): 54-63.
11. Quintans-Junior LJ, Guimaraes AG, Santana MT, Araujo BE, Moreira FV, Bonjardim LR, et al. Citral reduces nociceptive and inflammatory response in rodents. *Revista Brasileira de Farmacognosia* 2011; 21(3): 497-502.
12. Omar EA, Kam A, Alqahtani A. Herbal medicines and nutraceuticals for diabetic vascular complications: mechanisms of action and bioactive phytochemicals. *Curr Pharm Des* 2010; 16(34): 3776-807.
13. Novak J, Bahoo L, Mitteregger U, Franz C. Composition of individual essential oil glands of savory (*Satureja hortensis* L., Lamiaceae) from Syria. *Flavour Fragr J* 2006; 21(4): 731-4.
14. Oke F, Aslim B, Ozturk S, Altundag S. Essential oil composition, antimicrobial and antioxidant activities of *Satureja cuneifolia* Ten. *J Food Chem* 2009; 113(4): 874-9.
15. Vafaei AA, Milad-Gorji H, Taherian AA, Bagherian M. Effects of valeriane officinalis, *satureja hortensis*, and *mentha piperita* extracts on the withdrawal syndrome signs in mice. *Koomesh J* 2011; 12(3): 342-7.
16. Das K, Tiwari R, Shrivastava D. Techniques for evaluation of medicinal plant products as antimicrobial agent: Current methods and future trends. *J Med plants Res* 2010; 4(2): 104-11.
17. Longa EZ, Weinstein PR, Carlson S, Cummins R. Reversible middle cerebral artery occlusion without craniectomy in rats. *Stroke* 1989; 20: 84-91.
18. Sarshoori J, Asadi MH, Mohammadi MT. Effect of olive oil on the cerebral reperfusion following ischemia injuries in rats. *J of Physio & Pharmacol* 2014; 21(1): 56-67.
19. Imani E, Esmaili A, Alimohammadi R, Ehsani V, Shamsizadeh A, Mobini M, et al. Effects of *achillea millefolium* on the consequences of stroke in ovariectomized rats. *J Shahid Sadoughi Univ Med Sci* 2015; 22(6): 1725-36.
20. Bozkurt A, Guven M, Akman T, Ozkan A, Murat SH, Duz U, et al. Neuroprotective effects of daidzein on focal cerebral ischemia injury in rats. *Neural Regen Res* 2015; 10(1): 146-52.
21. Azizzadeh Delshad AR, Farzan AR. The prophylactic capacity of *nepeta menthoides* (ostokhodus) in prevention of spinal motoneuron injury. *J of Kerman Univ Med Sci* 2013; 20(1): 20-30.
22. Sadeghnia HR, Hosseinzadeh H. Effect of Safranin, one of the active ingredients of *Crocus sativus*, the oxidative damage caused by ischemia in rat hippocampus region. *J of North Khorasan Univ Med Sci* 2008; 1(1): 1-8.
23. Rabiei Z, Bigdeli MR, Mohagheghi F. Effect of dietary virgin olive oil on infarct volume and brain ceramide, cerebroside and phosphatidylcholine levels in rat stroke model. *J Shahrekord Univ Med Sci* 2013; 15(1): 23-31.

24. Allahtavakoli M, Rezaee H, Kamrany N, Shamsizade A, Moloudi R, Amin F, et al. Effect of ascorbic acid on infract volume and neurological deficits after the embolic model of stroke in rat. J of Rafsanjan Univ Med Sci 2009; 8(1): 49-58.
25. Imani E, Esmaili A, Alimohammadi R, Ehsani V, Shamsizadeh A, Mobini M, et al. Effects of achillea. Millefolium on the consequences of stroke in ovariectomized Rats. J of Shahid Sadoughi Univ Med Sci 2015; 22(6): 1725-36.
26. Kamkar A, Tooryan F, Akhondzadeh Basti A, Misaghi A, Shariatifar N. Chemical composition of summer savory (*Satureja hortensis* L.) essential oil and comparison of antioxidant activity with aqueous and alcoholic extracts. J of Veterinary Reserch 2013; 68(2): 183-90.
27. Hajhashemi V, Ghannadi A, Pezeshkian SK. Antinociceptive and anti-inflammatory effects of *satureja hortensis* L. extracts and essential oil. J Ethnopharmacol 2002; 82: 83-7.
28. Ghazanfari G, Minaie B, Yasa N, Ashtaral-Nakhai L, Mohammadirad A, Nilfar S, et al. Biochemical and histopathological evidences for beneficial effects of *Satureja khozestanica* jamzad essential oil on the mouse model of inhibitory bowel diseases. Toxicol Methods 2006; 16(7): 365-72.
29. Ahmadvand H, Tavafi M, Khosrowbeygi A. Effects of *satureja khozestanica* essential oil on hemoglobin A1C, serum urea and creatinine in alloxan-induced Type 1 diabetic adult rats. J of Jahrom Univ Med Sci 2013; 11(1): 57-62.
30. Omar EA, Kam A, Alqahtani A, Li LM, NaumovSki K, Nammi V, Chan S, et al. Herbal medicines and nutraceuticals for diabetic vascular complications: mechanisms of action and bioactive phytochemicals. Curr Pharm Des 2010; 16(34): 3776-807.

The Neuroprotective Effect of Hydroalcoholic Extract of *Satureja hortensis* on Infarct Volume and Neurologic Deficits in Rat Stroke Model

Rahnema M^{*}, Ghasemloo E, Foroozandeh M

Department of Biology, Islamic Azad University of Zanjan, Zanjan, Iran

Received: 30 Jul 2015

Accepted: 19 Oct 2015

Abstract

Background & aim: Stroke is the third cause of mortality and the first cause of disability in the world. During ischemia, free radical production increases. Antioxidants can prevent oxidative stress caused by free radicals. Because *Satureja hortensis* contain antioxidant compounds, in this study we discussed the effect of *Satureja hortensis* on infarct volume and neurological defects.

Methods: In the present experimental study, thirty-five male Wistar rats were divided into five groups (n=7). The control group (receiving distilled water + induction ischemia), three experimental groups (receiving hydroalcoholic extract of *Satureja hortensis* with doses of 50, 75 and 100mg/kg plus induction of ischemia) and the sham group (receiving distilled water + no induction of ischemia). The pretreatment was performed for 30 days, orally via gavage. Every day, animals were treated once and at 11-10 am. Ischemia induced by middle cerebral artery occlusion was performed by Longa et al method. This model resulted local ischemic stroke for sixty minutes. The volume of tissue infarcts analysis was done by Image Tool software and neurological deficits score analysis by behavioral evaluation in the studied groups. The corrected infarct volumes were analyzed by SPSS version 18 software by LSD method and neurologic deficits analysis by Mann-Whitney U, and P<0.05 was considered significant.

Results: Obtained Data indicated that pretreatment of *Satureja hortensis* reduced the total volume of tissue infarct in three groups receiving the extract with 50mg/kg (150.52±4.29), 75mg/kg (136.18±5.98) and 100mg/kg (106.83±5.22) doses compared to control (196.9±3.85) groups (p<0.001). Extracts reduced neurological deficit scores in the two groups receiving the doses 75(1.58±0.26) and 100mg/kg (1±0.31) of extracts, compared to the control (3.28±0.28) group (p=0.001).

Conclusion: It appeared that *Satureja hortensis* due to the reduced volume of tissue damage and neurological disorders lead to the protective effect against stroke damage.

Keywords: *Satureja hortensis*, Stroke, Tissue infarct, Neurological deficit.

***Corresponding author:** Rahnema M, Department of Biology, Faculty of Science Department, Islamic Azad University of Zanjan, Zanjan, Iran.

Email: meh_rahnama@yahoo.com

Please cite this article as follows:

Rahnema M, Ghasemloo E, Foroozandeh M. The Neuroprotective Effect of Hydroalcoholic Extract of *Satureja hortensis* on Infarct Volume and Neurologic Deficits in Rat Stroke Model. Armaghane-danesh 2015; 20 (9): 799-810.