

## بررسی دقت ام.آر.آی در تشخیص ندول‌های منفرد ریوی

رضا جلی<sup>۱</sup>، مهسا محمدیان<sup>۲\*</sup>، پریسا پیشداد<sup>۱</sup>، مهسا اخوان<sup>۲</sup>

### چکیده

**زمینه و هدف:** ندول منفرد ریوی ضایعات مدور زیر ۳ سانتی‌متر هستند که حاشیه مشخص داشته و با پارانشیم ریه محاصره شده‌اند. سی‌تی‌اسکن روش استاندارد برای تشخیص این ضایعات می‌باشد. علی‌رغم مزایای ام آر آی در تصویربرداری اجزای مختلف بدن، استفاده معمول از آن در تشخیص ندول منفرد ریوی اثبات نشده است. در این مطالعه، دقت ام آر آی در تشخیص این ضایعات مورد بررسی قرار گرفته است.

**روش بررسی:** در این مطالعه، ۳۲ بیمار که در آن‌ها ندول منفرد ریوی توسط سی‌تی‌اسکن اثبات شده است و ۱۱ نفر با نتیجه نرمال سی‌تی‌اسکن به ترتیب به‌عنوان گروه هدف و شاهد انتخاب گردیدند. سی‌تی‌اسکن به‌عنوان روش انتخابی تصویربرداری در نظر گرفته شده و نتایج حاصل از ام آر آی با آن مقایسه گردید.

**یافته‌ها:** اندازه، محل ندول و سکانس‌های مختلف ام آر آی، پارامترهای در نظر گرفته شده در این مطالعه هستند. نتایج آماری مؤید حساسیت تشخیصی ۲۷ درصد و ۵۵ درصد و ۳۶ درصد برای تصاویر T1w و T2w و Fat-Sat به ترتیب بوده است. ویژگی در تصاویر Fat-Sat, T2, T1 نیز به ترتیب ۹۷ درصد، ۹۰ درصد و ۹۰ درصد استنتاج گردید.

**بحث و نتیجه‌گیری:** علی‌رغم ویژگی بالای سکانس‌های ام آر آی در بررسی ندول منفرد ریه، به دلیل پایین بودن حساسیت این روش تصویربرداری استفاده معمول آن بدون تزریق کنتراست در تشخیص ضایعات مذکور پیشنهاد نمی‌گردد.

**کلیدواژگان:** ندول منفرد ریوی، ام آر آی.

۱- دانشیار گروه رادیولوژی.

۲- پزشک عمومی.

۱- گروه رادیولوژی، مرکز تحقیقات تصویربرداری، دانشگاه علوم پزشکی شیراز، شیراز، ایران.

۲- دانشکده پزشکی، مرکز تحقیقات تصویربرداری، دانشگاه علوم پزشکی شیراز، شیراز، ایران.

\* نویسنده مسئول:

مهسا محمدیان؛ دانشکده پزشکی، مرکز تحقیقات تصویربرداری، دانشگاه علوم پزشکی شیراز، شیراز، ایران.

تلفن: ۰۰۹۸۹۱۷۷۰۳۸۹۳۱

Email: mahsa.mdn@gmail.com

## مقدمه

ضایعاتی که به عنوان ندول منفرد ریوی تشخیص داده می-شوند ضایعات واقعی نیستند و بروز آنها ناشی از ادغام شدن سایه‌های بافت‌های مختلف بر یکدیگر است. امروزه سی‌تی‌اسکن روش تصویربرداری انتخابی در بررسی ندول منفرد ریوی است، زیرا بر اساس نتایج حاصل از آن می‌توان تعداد، اندازه، محل دقیق ضایعات و همچنین خصوصیت‌های ویژه‌ای مانند حاشیه ضایعه و وجود کلسیفیکاسیون را با دقت بالایی مورد بررسی قرار دارد. تشخیص پاتولوژی-های همراه مانند بزرگ شدن غدد لنفاوی مدیاستین از مزایای دیگر سی‌تی‌اسکن است (۱۴).

برونکوسکوپی، PET (Positron Emission Tomography) و نمونه‌برداری ضایعات به روش‌هایی مانند TTNB (Trans thoracic Needle Biopsy) روش‌های تشخیصی دیگری هستند که بر اساس اندیکاسیون‌های بالینی می‌توانند مورد استفاده قرار گیرند (۲۱-۲۳).

ام آر آی (Magnetic Resonance Imaging) یکی از روش‌های تصویربرداری است که ارزش تشخیصی آن در بررسی ضایعات مدیاستین و دیواره قفسه سینه و برتری آن نسبت به سایر روش‌های رادیولوژیک اثبات شده است. دقت ام آر آی در تشخیص ضایعات ریوی و از جمله SPN موضوعی بسیار بحث‌انگیز و مورد اختلاف نظر بوده است. در برخی از مطالعات ام آر آی، دقت بالایی در تشخیص ضایعات ریوی و افتراق ندول‌های خوش‌خیم و بدخیم از یکدیگر داشته است؛ در حالی که تحقیقات دیگری ارزش محدودی را در این راستا گزارش نموده‌اند (۷).

هدف از مطالعه اخیر، بررسی حساسیت و ویژگی ام آر آی بدون تزریق ماده حاجب در تشخیص ندول‌های منفرد ریوی بدون در نظر گرفتن ماهیت پاتولوژیک آنها می‌باشد. بیماران انتخاب شده گروهی را شامل می‌گردد که

ندول منفرد ریوی (Solitary : SPN Pulmonary Nodule) یکی از شایع‌ترین معضلات تشخیصی در رادیولوژی قفسه سینه می‌باشد. از نظر تعریفی SPN به ضایعاتی اطلاق می‌گردد که سایز کمتر از ۳ سانتی‌متر داشته و توسط پارانشیم ریه احاطه شده باشد. شکل مدور و حاشیه مشخص ضایعات همچنین فقدان تماس با ناف ریه و مدیاستن، عدم لنف ادنوپاتی، اتلکتازی و پلورال افیوژن و همراه نبودن با ضایعه ریوی دیگر از مشخصات ندول منفرد ریوی می‌باشد (۷).

این ضایعات تقریباً در ۰/۲ درصد گرافی‌های ساده قفسه سینه یافت می‌شوند. ضایعاتی با قطر بیشتر از ۳۰ میلی‌متر به عنوان توده از آنها نام برده می‌شود (۷). بیش از هشتاد علت مختلف برای ندول منفرد ریوی شناخته شده است که از نظر پاتولوژی طیف گسترده‌ای از بیماری‌ها را دربرمی‌گیرد. به‌طور کلی، بالغ بر ۶۰ درصد ندول‌های منفرد ریوی، ماهیت خوش‌خیم دارند که در این گروه گرانولوم-های ناشی از بیماری‌های التهابی شایع‌ترین علت می‌باشند (۵۴ درصد). ضایعات بدخیم حدود ۴۰ درصد علل ندول-های منفرد ریوی هستند که کارسینوم برونکوژنیک و متاستازها به ترتیب شایع‌ترین علل در این گروه می‌باشند. مصرف سیگار، سابقه فامیلی بیماری‌های بدخیم، افزایش سن و همچنین بیماری‌های زمینه‌ای ریوی از جمله عللی می‌باشند که در آنها احتمال بدخیم بودن ندول‌های منفرد ریوی افزایش می‌یابد؛ به‌نحوی که در بیماران سیگاری که سن آنها بیشتر از ۵۰ سال است، احتمال بدخیمی این ضایعات تا ۷۰ درصد می‌باشد (۸).

روش‌های تشخیصی متعددی برای بررسی ندول‌های منفرد ریوی وجود دارد و معمولاً برای اولین بار در گرافی ساده قفسه سینه تشخیص داده می‌شوند. از نکات قابل توجه در تفسیر گرافی‌های ساده ریوی آن است که ۱۰-۲۰ درصد

در نظر گرفتن ماهیت پاتولوژیک آن‌ها) مقایسه گردید. در این بررسی ندول‌های ریوی بدون در نظر گرفتن شکل و دانسیته آن‌ها، بر اساس نتایج سی‌تی‌اسکن به اندازه‌های کمتر از یک سانتی‌متر (A)، یک تا دو سانتی‌متر (B) و دو تا سه سانتی‌متر (C) تقسیم‌بندی گردیدند. همچنین محل ضایعات  $\frac{1}{3}$  مرکزی -  $\frac{1}{3}$  میانی و  $\frac{1}{3}$  محیطی در نظر گرفته شد.

### یافته‌ها

در این مطالعه، ۳۲ نفر که در بررسی سی‌تی‌اسکن آن‌ها ندول منفرد ریوی تشخیص داده شده بود و ۱۱ نفر با سی‌تی‌اسکن نرمال به‌عنوان گروه کنترل، مورد ام آر آی با پروتکل مذکور قرار گرفتند. پس از بررسی نتایج حاصل از ام آر آی، در ۱۱ نفر از ۴۳ نفر تصاویر، کیفیت نامطلوبی جهت بررسی داشتند که این ۱۱ نفر از بررسی‌های آماری حذف شدند.

با استفاده از روش آماری مک نمار حساسیت و ویژگی و ارزش اخباری مثبت و منفی برای هر کدام از انواع سکانس‌های MRI (T1W, T2W, Fat Sat) و سپس بر اساس ویژگی‌های ضایعه هر کدام جداگانه محاسبه شد. بر اساس نتایج به‌دست آمده بیشترین حساسیت تشخیصی MRI در بررسی ندول منفرد ریوی مربوط به سکانس T2 و در ضایعات ۲-۳ بوده است. ویژگی تشخیصی سکانس‌های مختلف در Fat-Sat, T2, T1 به ترتیب ۹۷، ۹۰ و ۹۰ درصد حاصل گردید. در مورد ضایعات قرارگرفته در قسمت میانی ریه‌ها نیز حساسیت و ویژگی تشخیصی در سکانس‌های مختلف MRI بیشتر از ندول‌های منفرد قرارگرفته در قسمت مرکزی و محیطی بوده است. نتایج حاصل در قالب جداول ۱-۴ و ۲-۴ و ۳-۴ و نمودار ۱-۴ منعکس گردیده است.

سی‌تی‌اسکن آن‌ها مؤید SPN می‌باشد. گروه دیگری از بیماران که به دلایلی مورد بررسی سی‌تی‌اسکن قفسه سینه قرار گرفته‌اند و ضایعه‌ای در آن‌ها دیده نشده است به‌عنوان گروه مقایسه‌شونده تحت بررسی ام آر آی قفسه سینه قرار گرفته‌اند. با در نظر گرفتن سی‌تی‌اسکن به‌عنوان روش تشخیصی انتخابی، نتایج حاصل از ام آر آی دو گروه مذکور مورد تجزیه و تحلیل آماری قرار گرفت.

### روش بررسی

تقریباً در طول مدت ۱۶ ماه (بهمن ماه لغایت اردیبهشت سال ۱۳۹۲) تعداد ۳۲ بیمار که در بررسی سی‌تی‌اسکن قفسه سینه آن‌ها ندول منفرد ریوی تشخیص داده شده بود، مورد بررسی قرار گرفتند. سن بیماران ۱۷-۶۹ سال (متوسط ۴۶ سال) و برتری جنسی مرد به زن ۳/۲ به ۱ در این گروه وجود داشت. ام آر آی این بیماران بدون در نظر گرفتن ماهیت پاتولوژی ندول ریوی با استفاده از دستگاه زیمنس ۱/۵ تسلا مدل Avanto و بدون تزریق ماده کنتراست ویدی با روش Breath Holding انجام گردید.

سکانس‌های استفاده‌شده در این بررسی شامل

- ۱-Axial T<sub>2</sub> (HASTE) , TR=۵۵۰ , TE=۲۲  
Dist Factor=۳۰ Slice Thickness=۷<sup>mm</sup>
- ۲-Axial T<sub>1</sub> (FLASH) , TR=۲۱۶ , TE=۴,۷  
Dist Factor=۳۰ Slice Thickness=۷<sup>mm</sup>
- ۳-Fat Sat GRE

جهت مقایسه یافته‌های به‌دست آمده بر روی ۱۱ بیمار که سی‌تی‌اسکن قفسه سینه آن‌ها نیز کاملاً نرمال بوده با پروتکل مذکور نیز ام آر آی قفسه سینه در آن‌ها انجام گردید.

با در نظر گرفتن سی‌تی‌اسکن به‌عنوان روش استاندارد، نتایج حاصل از تصاویر ام آر آی با یافته‌های سی‌تی‌اسکن جهت تعیین دقت ام آر آی در یافتن ندول‌های ریوی (بدون

پایینی برخوردار بوده است که این موضوع بیانگر محدودیت استفاده از این روش تصویربرداری با پارامترهای مذکور در افراد مشکوک به SPN و بیماران پرخطر می-باشد. ویژگی بالای تصاویر حاکی از قابل اعتماد بودن یافته-های به دست آمده است.

در مطالعه اخیر که بر روی ۴۳ بیمار انجام گردیده است، ۳۲ بیمار بر اساس یافته‌های سی‌تی‌اسکن SPN در آن‌ها تشخیص داده شده است. بدیهی است به دلیل عدم استفاده از ماده حاجب وریدی در MRI این بیماران و همچنین استفاده از روش Breath Holding در سکنس-های مختلف MRI، حساسیت تشخیصی تصاویر از دقت

جدول ۱: حساسیت و ویژگی MRI در تشخیص ندول منفرد ریه بر اساس اندازه ضایعه

اندازه ضایعه / سکنس	T <sub>1</sub>		T <sub>2</sub>		Fat Sat	
	Sensitivity	Specificity	Sensitivity	Specificity	Sensitivity	Specificity
A	<۱۰%	۶۹/۵%	۱۱%	۴۸%	۱۱%	۶۵%
B	۲۵%	۷۹%	۷۵%	۷۰%	۳۷/۵%	۷۵%
C	۸۰%	۸۸%	۱۰۰%	۷۰%	۸۰%	۸۱%

A <1cm    B= 1-2cm    C= 2-3 cm

جدول ۲: حساسیت و ویژگی MRI در تشخیص ندول منفرد ریه بر اساس محل ضایعه

محل ضایعه / سکنس	T <sub>1</sub>		T <sub>2</sub>		Fat Sat	
	Sensitivity	Specificity	Sensitivity	Specificity	Sensitivity	Specificity
F	۲۵%	۷۸%	۵۰%	۶۱%	۲۵%	۷۱%
M	۴۳%	۸۴%	۷۱%	۶۸%	۵۷%	۸۰%
P	۱۸%	۷۶%	۴۵%	۶۲%	۲۷%	۷۱%

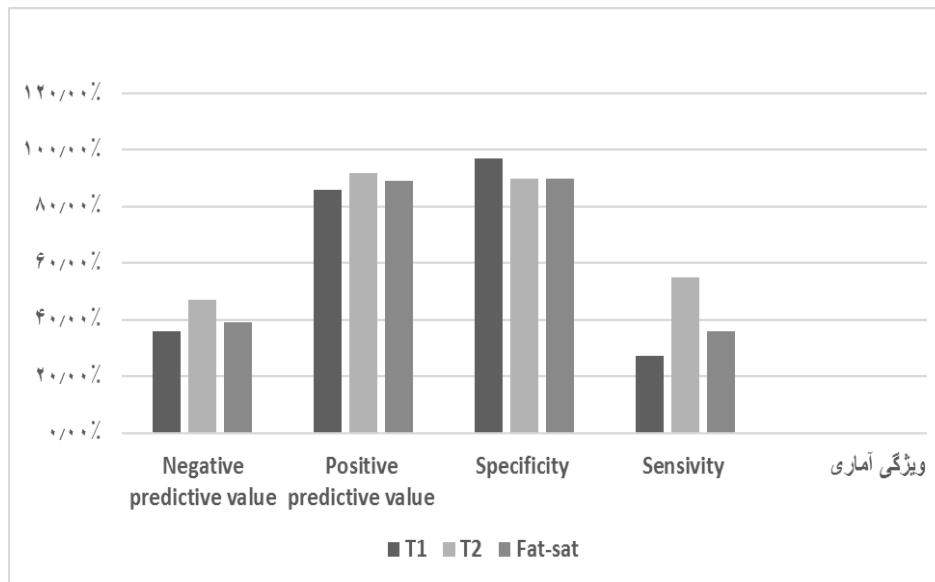
**F: Central SPN**

**M: SPN in middle part of lung**

**P: SPN in periphery of lung**

جدول ۳: حساسیت، ویژگی و ارزش اخباری مثبت و منفی سکنس‌های مختلف MRI در تشخیص ندول منفرد ریه

MRI	Sensitivity	Specificity	Positive Predictive Value	Negative Predictive Value
T <sub>1</sub>	۲۷%	۹۷%	۸۶%	۳۶%
T <sub>2</sub>	۵۵%	۹۰%	۹۲%	۴۷%
Fat-sat	۳۶%	۹۰%	۸۹%	۳۹%



نمودار ۴: حساسیت، ویژگی و ارزش اخباری مثبت و منفی سکانس‌های مختلف MRI در تشخیص ندول منفرد ریه

#### بحث

(Vogt) و همکاران در مطالعه تحقیقاتی آنها بوده است. در این مطالعه سی‌تی‌اسکن در ۳۲ بیمار ندول ریوی را نشان داده است. ام آر آی با استفاده از سکانس HASTE و گرافی ساده قفسه سینه به ترتیب در ۳۰ و ۱۹ بیمار این ضایعات ریوی را مشخص نموده‌اند. این مطالعه، حساسیت ۵۵/۸ درصد برای گرافی ساده و ۹۳ درصد برای ام آر آی گزارش نموده است. ویژگی روش‌های تصویربرداری مذکور به ترتیب ۹۲/۴ و ۹۶/۲ درصد گزارش گردیده است. در این مطالعه ندول‌های با اندازه کمتر از ۵ میلی‌متر در نظر گرفته نشده‌اند (۲۸).

در اکثر مطالعات انجام‌گرفته بر روی ندول‌های ریوی که از ام آر آی به‌عنوان روش تصویربرداری استفاده شده است، تزریق ماده حاجب صورت پذیرفته و نحوه Enhance شدن ندول‌ها از معیارهای مهم تشخیص آنها بوده است.

کیمینوری (Kiminori) در مطالعه خود که بر روی بیماران دارای ندول ریوی انجام داده بود، ارزش قابل توجهی برای تزریق وریدی ماده حاجب در افتراق ضایعات

بیدرر (Biederer) و همکاران با استفاده از مدل‌های شبیه‌سازی شده که ضایعاتی مشابه ندول‌های ریوی را تعبیه نموده بودند و مدل‌های مذکور را تحت بررسی ام آر آی قرار داده بودند، عنوان نمودند که حساسیت ام آر آی در تشخیص ندول‌های ریوی حدود ۸۸ درصد می‌باشد. حساسیت تصاویر T2W در این مطالعه کمتر از سکانس گرادیان اکو (GRE) بوده است. ضایعاتی که قطر آنها بیش از ۵ میلی‌متر بوده است حساسیت و ویژگی تصاویر ام آر آی در تشخیص آنها حدود ۱۰۰ درصد گزارش شده است (۲۷).

در بررسی انجام‌شده بر روی ۲۸ بیمار مبتلا به متاستاز ریوی، بروگل (Bruegel) و همکاران با استفاده از تصاویر ام آر آی با و بدون تزریق ماده حاجب حساسیت کمتر از ۶۳ درصد را در تشخیص ندول‌های ریوی با استفاده از سکانس T2W مطرح نموده‌اند (۲۹).

ارزش ام آر آی در تشخیص ندول‌های ریوی در مقایسه با گرافی ساده قفسه سینه و مقایسه آنها با سی‌تی-اسکن به‌عنوان روش استاندارد، موضوع بحث و گت

در سه گروه بدخیم، خوش‌خیم و عفونی دسته‌بندی شده بودند، از MRI بعد از تزریق کانتراست استفاده کردند و در نهایت به این نتیجه رسیدند که **Mean Slope of Enhancement** , **Mean Relative Enhancement Ratio** به‌صورت معناداری در گروه بدخیم نسبت به خوش‌خیم بالاتر و نسبت به عفونی فعال، پایین‌تر بود. حساسیت و ویژگی و کارایی به‌ترتیب ۱۰۰، ۷۰ و ۵ درصد گزارش شد (۳۱).

در مطالعه اخیر که بر روی ۴۳ بیمار انجام گردیده است، ۳۲ بیمار بر اساس یافته‌های سی‌تی‌اسکن SPN در آن‌ها تشخیص داده شده است. بدیهی است به‌دلیل عدم استفاده از ماده حاجب وریدی در MRI این بیماران و همچنین استفاده از روش **Breath Holding** در سکانس‌های مختلف MRI، حساسیت تشخیصی تصاویر از دقت پایینی برخوردار بوده است که این موضوع بیانگر محدودیت استفاده از این روش تصویربرداری با پارامترهای مذکور در افراد مشکوک به SPN و بیماران پرخطر می‌باشد. ویژگی بالای تصاویر حاکی از قابل اعتماد بودن یافته‌های به‌دست آمده است.

خوش‌خیم و بدخیم ریوی در تصاویر ام آر آی مطرح کرده است. در این مطالعه، استفاده از منحنی **Enhance** شدن ضایعات مورد توجه قرار گرفته است (۷).

شافر (Schaefer) و همکاران در مطالعه خود که با هدف بررسی کارایی **Dynamic Contrast Material Enhanced Magnetic Resonance** - در افتراق ضایعات خوش‌خیم و بدخیم انجام داده بودند، از ویژگی‌های **Slope of Enhancement – Maximum Peak** استفاده کردند. در این مطالعه، ۵۸ مورد که در سی‌تی‌اسکن دارای ندول ریوی بودند، انتخاب شده و ویژگی‌های مذکور با استفاده از ام آر آی بررسی و آنالیز شده است و در نهایت، حساسیت‌های ۹۶ درصد، ۹۶ درصد، و ۵۲ درصد به‌ترتیب بر اساس **Wash out , Slope- Maximum Peak** و ویژگی‌های ۸۸ درصد -۷۵ درصد و ۱۰۰ درصد به‌دست آمده و به این نتیجه رسیده‌اند که ام آر آی با تکیه بر ویژگی **Wash out** می‌تواند در افتراق خوش‌خیم و بدخیم بودن ضایعات کمک‌کننده باشد (۳۰).

یوشیهارو (Yoshiharu) و همکاران با بررسی ۵۸ مورد از بیماران با پاتولوژی ثابت‌شده ندول منفرد ریوی که

## منابع

- 1-Carden KA, Ernst A. Management of Tracheobronchomalacia. In: Simoff MJ, Sterman DH, Ernst A. *Thoracic Endoscopy: Advances in Interventional Pulmonology*. Malden, MA: Blackwell Futura; 2006. Vol 1.P. 344-51.
- 2-Dozaki T, Imai K, Mizukami S. [Biphasic (ulcer-forming and ulcer-preventing) effect of adrenaline in rats]. *Nippon YakurigakuZasshi* 1975 Jul; 71(5): 405-14.
- 3-Naidich DP, Webb WR, Granier PA, Harkin TJ, Gefter WB. Imaging of the Airways. Functional and Radiological Correlations. Philadelphia, PA: Lippincott, Williams & Wilkins; 2005.
- 4-GuytonC, Hall John E. Guyton and Hall Textbook of Medical physiology. 12<sup>th</sup> ed. Philadelphia: Saunders Elsevier; 2011. P. 465-504.
- 5-Rhoades R, Bell D. Medical physiology principles for clinical medicine. 3<sup>rd</sup> ed. Philadelphia: Lippincott Williams & Wilkins; 2009.p. 319-47.
- 6-Wahidi MM, Govert JA, Goudar RK . Evidence for the treatment of patients with pulmonary nodules: when is it lung cancer?: ACCP evidence-based clinical practice guidelines. *Chest* 2007 Sep; 132(3 Suppl):108S-30S.
- 7-Fujimoto K. Usefulness of contrast-enhanced magnetic resonance imaging for evaluating solitary pulmonary nodules. *Cancer Imaging* 2008; 8(1): 36-44.

- 8-Gould MK, Fletcher J, Iannettoni MD, Lynch WR, Midthun DE, Naidich DP, "et al". Evaluation of patients with pulmonary nodules: when is it lung cancer?: ACCP evidence-based clinical practice guidelines (2<sup>nd</sup> ed). Chest 2007 Sep; 132(Suppl 3):108S-130S.
- 9-Seo JB, Im JG, Goo JM, Chung MJ, Kim MY. Atypical pulmonary metastases: spectrum of radiologic findings. Radiographics 2001 Mar-Apr; 21(2): 403-17.
- 10-Cahan WG, Shah JP, Castro EB. Benign solitary lung lesions in patients with cancer. Ann Surg 1978 Mar; 187(3): 241-44.
- 11-Gribetz AR, Damsker B, Bottone EJ, Kirschner PA, Teirstein AS. Solitary pulmonary nodules due to nontuberculous mycobacterial infection. Am J Med 1981 Jan; 70(1): 39-43.
- 12-Gjevre JA, Myers JL, Prakash UB. Pulmonary hamartomas. Mayo ClinProc 1996 Jan; 71(1): 14-20.
- 13- Nicholson CP, Allen MS, Trastek VF, Tazelaar HD, Pirolo PC. Dirofilariaimmitis: a rare, increasing cause of pulmonary nodules. Mayo ClinProc 1992 Jul; 67(7): 646-50.
- 14-Mountain CF. A new international staging system for lung cancer. Chest1986 Apr; 89(Suppl 4): 225S-33S.
- 15-Williams DE, Pirolo PC, Davis CS, Bernatz PE, Payne WS, Taylor WF, "et al". Survival of patients surgically treated for stage I lung cancer. J Thorac Cardiovasc Surg 1981 Jul; 82(1): 70-6.
- 16-Trunk G, Gracey DR, Byrd RB. The management and evaluation of the solitary pulmonary nodule. Chest 1974; 66(3): 236-9.
- 17-Toomes H, Delphendahl A, Manke HG, Vogt-Moykopf I. The coin lesion of the lung. A review of 955 resected coin lesions. Cancer 1983 Feb 1; 51(3): 534-7.
- 18-MacMahon H, Austin JH, Gamsu G, Herold ChJ, Jett JR, Naidich DP, "et al". Guidelines for management of small pulmonary nodules detected on CT scans: a statement from the Fleischner Society. Radiology 2005; 237(2): 395.
- 19-Siegelman SS, Zerhouni EA, Leo FP, Khouri NF, Stitik FP. CT of the solitary pulmonary nodule. AJR Am J Roentgenol 1980 Jul; 135(1):1-13.
- 20-Ost D, Fein AM, Feinsilver SH. Clinical practice. The solitary pulmonary nodule. N Engl J Med 2003 Jun 19; 348(25): 2535-42.
- 21-Gould MK, Maclean CC, Kuschner WG, Rydzak CE, Owens DK. Accuracy of positron emission tomography for diagnosis of pulmonary nodules and mass lesions: a meta-analysis. JAMA 2001 Feb 21; 285(7): 914-24.
- 22-Vansteenkiste JF, Stroobants SS. PET scan in lung cancer: current recommendations and innovation. J Thorac Oncol 2006 Jan; 1(1): 71-3.
- 23-Wallace JM, Deutsch AL. Flexible fiberoptic bronchoscopy and percutaneous needle lung aspiration for evaluating the solitary pulmonary nodule. Chest 1982 Jun; 81(6): 665-71.
- 24-Berquist TH, Bailey PB, Cortese DA, Miller WE. Transthoracic needle biopsy: accuracy and complications in relation to location and type of lesion. Mayo ClinProc 1980 Aug; 55(8): 475-81.
- 25-Loubeyre P, Copercini M, Dietrich PY. Percutaneous CT-guided multisampling core needle biopsy of thoracic lesions. AJR Am J Roentgenol 2005 Nov; 185(5): 1294-8.
- 26-Bernard A. Resection of pulmonary nodules using video-assisted thoracic surgery. The Thorax Group. Ann ThoracSurg 1996 Jan; 61(1): 202-4.
- 27-Biederer J, Schoene A, Freitag S, Reuter M, Heller M. Simulated pulmonary nodules implanted in a dedicated porcine chest phantom: sensitivity of MR imaging for detection. Radiology 2003 May; 227(2): 475-83.
- 28-Vogt FM, Herborn CU, Hunold P, Lauenstein TC, Schröder T, Debatin JF, "et al". HASTE MRI versus chest radiography in the detection of pulmonary nodules: comparison with MDCT. AJR Am J Roentgenol 2004 Jul; 183(1): 71-8.
- 29-Bruegel M, Gaa J, Woertler K. MRI of the lung: value of different turbo spin-echo, single-shot turbo spin-echo, and 3D gradient-echo pulse sequences for the detection of pulmonary metastases. J Magn Reson Imaging 2007 Jan; 25(1): 73-81.
- 30-Schaefer JF, Vollmar J, Schick F, Vonthein R, Seemann MD, Aebert H, "et al". Solitary pulmonary nodules: dynamic contrast-enhanced MR imaging—perfusion differences in malignant and benign lesions. Radiology2004 Aug; 232(2): 544-53.
- 31-Ohno Y, Hatabu H, Takenaka D, Adachi S, Kono M, Sugimura K. Solitary pulmonary nodules: potential role of dynamic MR imaging in management initial experience. Radiology 2002 Aug; 224(2): 503-11.

## Accuracy of MRI on Diagnosis of Solitary Pulmonary Nodule

Reza Jalli<sup>1</sup>, Mahsa Mohammadian<sup>2\*</sup>, Parisa Pishdad<sup>1</sup>, Mahsa Akhavan<sup>2</sup>

1-Associate Professor of Radiology.  
2-General Practitioner.

1-Department of Radiology, Medical Imaging Research Center (MIRC), Shiraz University of Medical Sciences, Shiraz, Iran.  
2-General Practitioner, Shiraz University of Medical Sciences, Shiraz, Iran.

\*Corresponding author:  
Mahsa Mohammadian; General Practitioner, Shiraz University of Medical Sciences, Shiraz, Iran.  
Tel: +9891777038931  
Email: mahsa.mdn@gmail.com

### Abstract

**Background and Objective:** Solitary pulmonary nodule (SPN) is defined as a discrete, well margined opacity up to 3cm in diameter that is surrounded by normal lung tissue and is not associated with any other abnormality in the lung or nearby lymph nodes. CT scan is the modality of choice for detection of SPN. Lack of ionizing radiation and high spatial resolution are the main benefits of MRI, nevertheless the usefulness of this imaging modality on diagnosis of lung nodules has not been well established. Aim of this study was to determine the accuracy of MRI on diagnosis of SPNs that their presence have been confirmed by CT scan.

**Subjects and Methods:** A total of 32 patients, confirmed for SPN according to CT scan findings and 11 patient with normal CT scan were included in this prospective study were allocated as case and control groups respectively. Sensitivity, specificity and positive and negative predictive values of MRI were determined. Site and size of pulmonary nodules as well as different MRI sequences were the investigated parameters.

**Results:** Statistical analysis showed the least diagnostic sensitivity for T1w sequences (27%). T2w images and Fat-sat slices had 55% and 36% sensitivity respectively. Specificity of 97% for T1w images, 90% for T2w slices and 90% in Fat-sat sequences were the other results.

**Conclusion:** Although specificity of different sequences of MRI was  $\geq 90\%$ , low sensitivity and breath holding technique precludes its routine usage for the suspected patients with SPN and early detection of pulmonary nodules in high risk patients.

**Keywords:** Solitary pulmonary nodule, MRI.

► Please cite this paper as:

Jalli R, Mohammadian M, Pishdad P, Akhavan M. Accuracy of MRI on Diagnosis of Solitary Pulmonary Nodule. *Jundishapur Sci Med J* 2016;15(1):47-54.

Received: June 1, 2015

Revised: Oct 16, 2015

Accepted: Dec 15, 2015