

اثر عصاره هیدروالکلی دارچین بر ساختار بافت‌شناسی هیپوکامپ در موش‌های سوری اواریکتومی شده

طیبه محمدی^{۱*}، بابک محمدیان^۲، سیدرضا فاطمی طباطبایی^۳، مریم کلاهی^۱

چکیده

زمینه و هدف: هیپوکامپ جزئی از سیستم لیمبیک است و نقشی مهم در حافظه و یادگیری دارد. یائسگی باعث اختلال در حافظه و یادگیری در زنان می‌شود. از درمان‌های مختلف جهت بهبود حافظه در زنان یائسه استفاده می‌شود. امروزه گیاهان دارویی به‌واسطه اثرات جانبی اندکی که دارند بسیار مورد توجه هستند. یکی از گیاهان دارویی که در بهبود حافظه و تقویت نیروی جنسی نقش دارد دارچین است. هدف این مطالعه، بررسی اثر عصاره هیدروالکلی دارچین بر ساختار بافت‌شناسی هیپوکامپ در موش‌های اواریکتومی شده به-عنوان مدل یائسگی تجربی انسان بود.

روش بررسی: تعداد ۱۷ سر موش سوری ماده (30 ± 5 گرم) به سه گروه کنترل، شاهد جراحی و تیمار تقسیم شدند. عصاره هیدروالکلی دارچین (200 mg/kg) به مدت ۲۰ روز یک روز در میان به‌صورت داخل صفاقی (Intraperitoneally: IP) تجویز شد. ۲۴ ساعت پس از آخرین تزریق، حیوانات آسان کشی شده و بلافاصله مغز آن‌ها خارج گردید و در محلول فیکساتیو قرار داده شد. مقاطع بافتی از مغز تهیه و پس از رنگ‌آمیزی با هماتوکسیلین-ائوزین (H&E)، توسط میکروسکوپ نوری مطالعه شد.

یافته‌ها: اواریکتومی باعث افزایش معنادار تعداد سلول‌های تخریب‌شده در نواحی CA1 و DG هیپوکامپ شد ($P < 0/05$). تیمار با دارچین از این تغییرات جلوگیری کرد و تخریب سلولی به‌صورت معنادار در مقایسه با گروه اواریکتومی کاهش یافت ($P < 0/05$).

نتیجه‌گیری: دارچین تغییرات بافتی ناشی از اواریکتومی (یائسگی تجربی) در هیپوکامپ موش را کاهش داد و ممکن است دارویی مناسب برای بهبود حافظه و یادگیری در زنان یائسه باشد.

کلید واژگان: اواریکتومی، بافت‌شناسی، دارچین، موش سوری، هیپوکامپ.

۱-استادیار گروه زیست‌شناسی.

۲-دانشیار گروه پاتوبیولوژی.

۳-دانشیار گروه علوم پایه.

۱-گروه زیست‌شناسی، دانشکده علوم،

دانشگاه شهید چمران اهواز، اهواز، ایران.

۲-گروه پاتوبیولوژی، دانشکده دامپزشکی،

دانشگاه شهید چمران اهواز، اهواز، ایران.

۳-گروه علوم پایه، دانشکده دامپزشکی،

دانشگاه شهید چمران اهواز، اهواز، ایران.

* نویسنده مسؤول:

طیبه محمدی؛ گروه زیست‌شناسی،

دانشکده علوم، دانشگاه شهید چمران

اهواز، اهواز، ایران.

تلفن: ۰۰۹۸۹۱۶۰۵۸۹۳۱۸

Email: t.mohammadi@scu.ac.ir

مقدمه

دارویی برای مقابله با اثرات یائسگی به واسطه اثرات جانبی اندکی که دارند بسیار مورد توجه هستند. دارچین با نام علمی *Cinnamomum zeylanicum* گیاهی است که از قدیم برای زیاد شدن و بازیافتن قوای جنسی، درمان کم-خونی، دردهای عضلانی و اختلالات گوارشی استفاده می-شده است. امروزه مشخص شده است که دارای اثر آرام-بخشی است و از تحریک اعصاب در انسان جلوگیری می-کند. همچنین موجب کاهش قند، چربی و فشار خون می-شود. دارای اثر کاهندگی تب، ضد میکروبی و تقویت-کنندگی سیستم ایمنی نیز می-باشد و در ترمیم زخم نیز نقش دارد. در طب سنتی از دارچین به عنوان تقویت کننده حافظه نیز نام برده شده است. دارچین به صورت وسیعی هم به-عنوان یک چاشنی در غذا و هم به عنوان یک داروی سنتی جهت تقویت قلب، معده و روده ها، بهبود فعالیت کلیه ها، بهبود حافظه و افزایش نیروی جنسی مصرف می-شود. دارچین حاوی ترکیباتی چون سینامالدهید، اپی کاتشین، اگنول، سینامیل استات، سینامیل الکل، سافرول، کومارین، پلی فنول، استرهای سینامیک اسید، ویتامین های C و K می-باشد، برخی ترکیبات موجود در دارچین مانند پلی فنول-ها فیتواستروژن هستند (۱۲-۱۵). فیتواستروژن ها ترکیباتی هستند که از نظر ساختاری شبیه استروژن هستند و می-توانند با اتصال به گیرنده های استروژن اعمال آن را تقلید کنند (۱۶). برخی تحقیقات اخیر نیز اثر دارچین در مقابله با آلزایمر را گزارش کرده اند (۱۷). دارچین به واسطه وجود ترکیباتی چون سینامالدهید، اپی کاتشین، پلی فنول A و ویتامین C دارای خاصیت آنتی اکسیدانی قوی نیز می-باشد. متیو و آبراهام گزارش کرده اند که عصاره متانولی دارچین حاوی تعدادی ترکیب آنتی اکسیدانی است که می-تواند انواع اکسیژن واکنش پذیر از جمله آنیون های سوپراکسید و رادیکال های هیدروکسیل همچنین سایر رادیکال های آزاد را

یائسگی نشانه ای از پایان دوره تولیدمثلی زنان است که از توقف پایدار فعالیت تخمدان ها ناشی می-شود. یکی از اختلالات رایج یائسگی، اختلال حافظه و یادگیری است (۱). حذف هورمون استروژن به شیوه اواریکتومی یا در اثر یائسگی باعث افزایش شاخص های استرس اکسیداتیو و مرگ سلولی ناشی از گونه های اکسیژن واکنش پذیر (ROS) در بافت های مختلف بدن می-شود (۲-۴). اواریکتومی (یائسگی تجربی) با تغییرات مورفولوژیکی و نوروشیمیایی در قشر مغز و هیپوکامپ و کاهش یادگیری و نقصان حافظه همراه بوده است (۳، ۵-۷) و در موش های صحرایی، باعث کاهش سریع تراکم دندریت ها در نورون-های هیپوکامپ می-شود (۷)، همچنین باعث افزایش استرس اکسیداتیو در هیپوکامپ می-شود و منجر به نکروز و تخریب نورون ها می-شود (۸).

سیستم لیمبیک شامل بخش هایی از مغز است که برای حافظه، احساس و عملکردهای درکی مهم هستند. هیپوکامپ که درون لوب گیجگاهی مغز واقع شده است جزء مهم این سیستم است و به شکل گسترده ای ثابت شده است که در حافظه و یادگیری نقش دارد (۹-۱۰). هیپوکامپ حاوی دو قسمت اصلی است: شاخ آمون و شکنج دندانهای. در شاخ آمون و شکنج دندانهای به ترتیب نورون های پیرامیدال و نورون های گرانوله، نورون های اصلی تحریکی هستند (۱۱).

اختلال حافظه و یادگیری ناشی از یائسگی با درمان توسط استروژن بهبود یافته، اما استفاده طولانی مدت از استروژن در زنان یائسه، خطر آندومتریوز و سرطان سینه را افزایش می-دهد (۷). امروزه محققان به دنبال یافتن درمان جایگزین برای استروژن در زنان یائسه هستند تا ضمن بهره مندی از فواید استروژن، از عوارض آن جلوگیری کنند و در این میان، گیاهان

جراحی برداشت تخمدان روی ۱۲ سر از این موش‌ها تحت بیهوشی با کتامین (۱۰۰ mg/kg) و زایلازین (mg/kg) (۱۰) صورت گرفت. یک گروه دیگر (۵ سر) هم به‌عنوان گروه کنترل در نظر گرفته شد. یک هفته بعد از عمل جراحی، موش‌های اواریکتومی‌شده زنده مانده (۱۰ سر) به دو گروه ۵ تایی تقسیم شدند. یک گروه به‌عنوان گروه شاهد جراحی سرم فیزیولوژی و یک گروه به‌عنوان گروه تیمار عصاره دارچین (۲۰۰ mg/kg) را به مدت ۲۰ روز یک روز در میان دریافت کردند (۱۸). در طول آزمایش، موش‌ها ضمن دریافت آب و غذای کافی، در شرایط روشنایی و تاریکی ۱۲ ساعته، دمای $23 \pm 2^\circ\text{C}$ و رطوبت مناسب نگهداری شدند. لازم به‌ذکر است در طول دوره آزمایش مرگ و میری مشاهده نشد (به‌جز دو سر موش که در پی عمل برداشت تخمدان تلف شدند). همچنین عارضه قابل توجهی به‌دنبال تجویز دارچین مشاهده نشد.

نمونه‌گیری و تهیه مقاطع بافتی

۲۴ ساعت پس از آخرین تزریق، موش‌ها به روش جابجایی گردن آسان کشتی شدند. بلافاصله مغز هر موش جدا شد و در محلول فیکساتیو فرمالین بافر ۱۰ درصد غوطه‌ور شد. ۴۸ ساعت پس از فیکس شدن، هر کدام از مغزها از خط وسط بین دو نیمکره با تیغ اسکالپل برش داده شد و در معرض آب جاری یک شب قرار داده شد. سپس نمونه‌ها وارد دستگاه هیستوکینت شدند تا مراحل پاساژ بافتی به‌طور خودکار توسط دستگاه انجام شود. بعد از پاساژ، نمونه‌ها توسط پارافین قالب‌گیری شدند. در نهایت، سطح قالب‌ها آراسته (تریم) شد و به کمک میکروتوم دورانی برش‌هایی به ضخامت ۵ میکرومتر از هر نمونه گرفته شد. برش‌های تهیه‌شده روی لام میکروسکوپی قرار گرفته و با همتوکسیلین-ئوزین رنگ‌آمیزی شدند و پس از مونت شدن توسط میکروسکوپ نوری المپوس (مدل BX51، ژاپن) مورد مطالعه بافت‌شناسی قرار گرفتند. شاخص مورد مطالعه در مطالعه میکروسکوپی، یکپارچگی

در آزمایشگاه از بین ببرند و به‌واسطه این محتوای آنتی-اکسیدانی فراوان به‌عنوان محافظ سلول در برابر آسیب‌های شیمیایی عمل می‌کند (۱۲). لذا با توجه به ۱- اثرات آنتی-اکسیدانی و فیتواستروژنی دارچین، ۲- کاربرد آن در طب سنتی به‌عنوان افزایش‌دهنده حافظه و تقویت‌کننده قدرت جنسی، و ۳- گزارشاتی مبنی بر اثر مثبت آن در مقابله با آلزایمر، هدف مطالعه حاضر بررسی اثر عصاره هیدروالکلی دارچین بر ساختار بافت‌شناسی هیپوکامپ موش سوری به-دنبال اواریکتومی (یا نئوسگی تجربی) است.

روش بررسی

این مطالعه از نوع تجربی بوده و شامل مراحل زیر می‌باشد:

تهیه عصاره هیدروالکلی دارچین

پوست ساقه دارچین از بازار تهیه و توسط دستگاه آسیاب تا جایی که امکان داشت پودر شد. عصاره‌گیری توسط دستگاه سوکسله و حلال اتانول ۷۰ درصد انجام شد. به این منظور، ۲۵ گرم از پودر تهیه‌شده داخل کاغذ صافی و درون فلاسک دستگاه قرار داده شد. سپس ۳۰۰ میلی‌لیتر اتانول ۷۰ درصد در فلاسک ریخته شد و درجه حرارت دستگاه بر اساس نقطه جوش حلال تنظیم و عصاره‌گیری به مدت ۱۲ ساعت انجام شد. عصاره به‌دست آمده به‌منظور تغلیظ و حذف حلال برای دو ساعت در روتاری قرار داده شد. پس از خشک شدن عصاره (با بازده ۱۴ درصد)، محلول ۱ درصد دارچین در سرم فیزیولوژی تهیه شد و در نهایت، عصاره هیدروالکلی دارچین برای تزریق آماده شد.

طراحی آزمایش و تزریق عصاره

در این مطالعه تجربی، موش‌های سوری ماده از نژاد NMRI با سن تقریبی ۳ ماه و با میانگین وزن 30 ± 5 گرم خریداری و به خانه حیوانات دانشکده منتقل شدند. یک هفته پس از تطابق با شرایط محیطی جدید، عمل

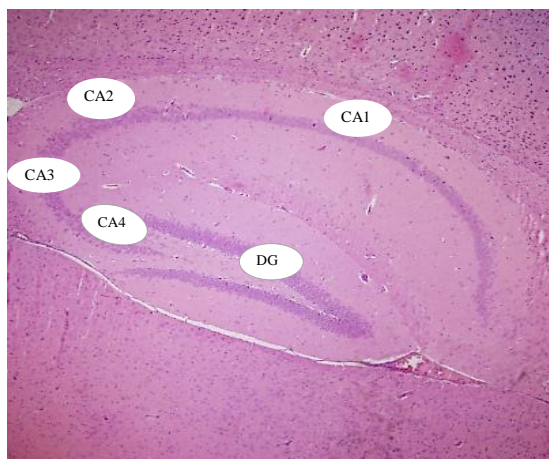
هیپوکامپ موش سوری از دو ناحیه اصلی شاخ آمون و شکنج دندانهای تشکیل شده است که ناحیه شاخ آمون خود به نواحی CA1، CA2، CA3، CA4 قابل تقسیم است (شکل ۱). نتایج حاصل از مطالعه میکروسکوپی نشان داد که برداشت تخمدان پس از ۲۷ روز همراه با نکروز شدن نورون‌ها در بخش‌های مختلف هیپوکامپ بود که در مقایسه با گروه کنترل در نواحی CA1 و شکنج دندانهای این تفاوت معنادار بود ($P < 0/05$) (تصاویر ۲ و ۳). در گروه شاهد جراحی، نورون‌های نکروز شده در نواحی CA1 و شکنج دندانهای به صورت چروکیده و کوچک شده لابلای نورون‌های سالم قابل مشاهده بودند و سیتوپلاسم آنها کاهش یافته بود و هسته‌های آنها هیپرکروماتین، کوچک و دفرمه شده و هستک نیز ناپدید شده بود (شکل ۴-ب و ۵-ب). در گروه دریافت‌کننده دارچین، تعداد نورون‌های نکروز شده خیلی اندک بود؛ به طوری که در نواحی مورد مطالعه با گروه کنترل اختلاف معنادار نداشت ($P > 0/05$) (شکل ۲ و ۳)، ولی در مقابل با گروه شاهد جراحی، تفاوت معناداری داشت ($P < 0/05$) و از این نظر شبیه گروه کنترل بود (شکل ۴-ج و ۵-ج).

ساختار بافتی هیپوکامپ بود. به علاوه تعداد هسته‌های نکروزه شده در مناطق CA1 و DG هیپوکامپ شمارش شد. معیار مورد نظر جهت تشخیص هسته‌های نکروزه در مقایسه با هسته‌های سالم، دفرمه شدن، کوچک شدن و هیپرکروماتین شدن هسته بود. از نواحی CA1 و DG هیپوکامپ و در فیله‌های مختلف، زیر عدسی شیئی ۴۰ توسط دوربین دیجیتال المپوس (مدل DP71، ژاپن) متصل به کامپیوتر تصاویر گرفته شد. جهت شمارش هسته‌ها از نرم‌افزار ImageJ استفاده شد.

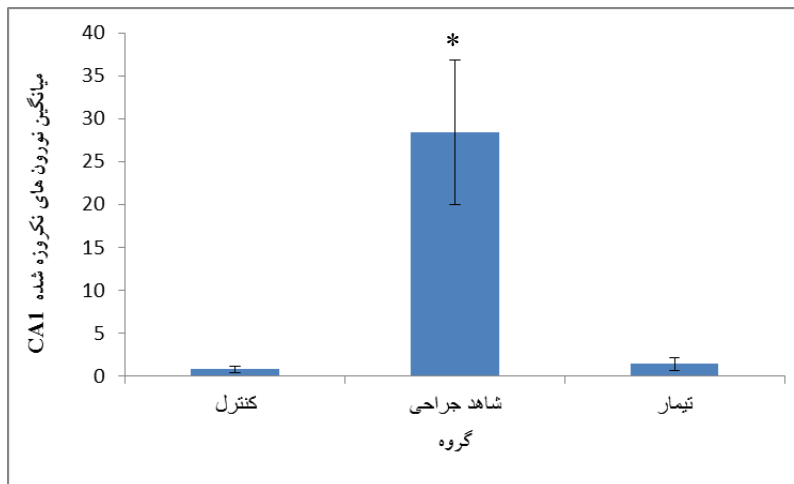
تجزیه و تحلیل آماری

در پایان نتایج حاصل از شمارش سلول‌ها در هر ناحیه هیپوکامپ در سه گروه مورد مطالعه به صورت میانگین \pm انحراف معیار از میانگین به کمک نرم‌افزار SPSS ارائه شد. جهت تعیین معنادار بودن میانگین شمارش سلول‌ها از آزمون آنالیز واریانس یک طرفه (ANOVA) و پس-آزمون LSD استفاده شد. $P < 0/05$ به عنوان شاخص معنادار بودن تفاوت آماری در نظر گرفته شد.

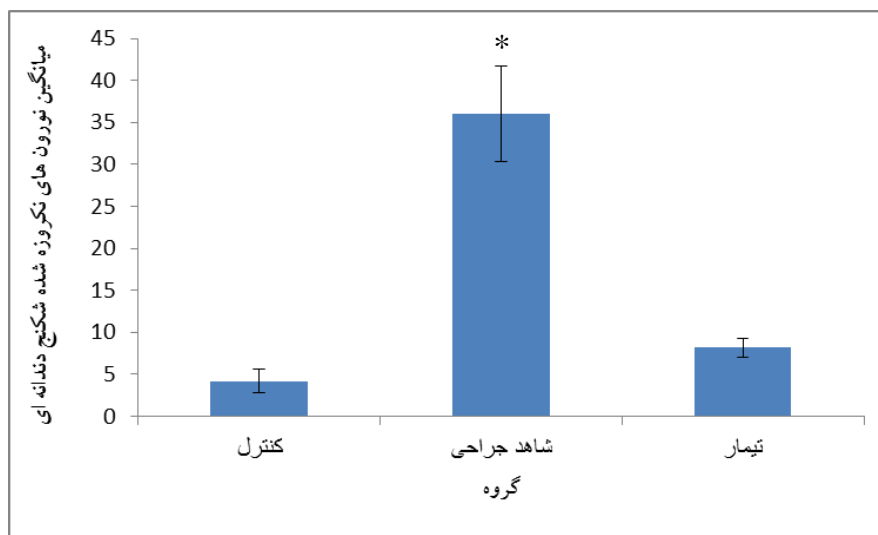
یافته‌ها



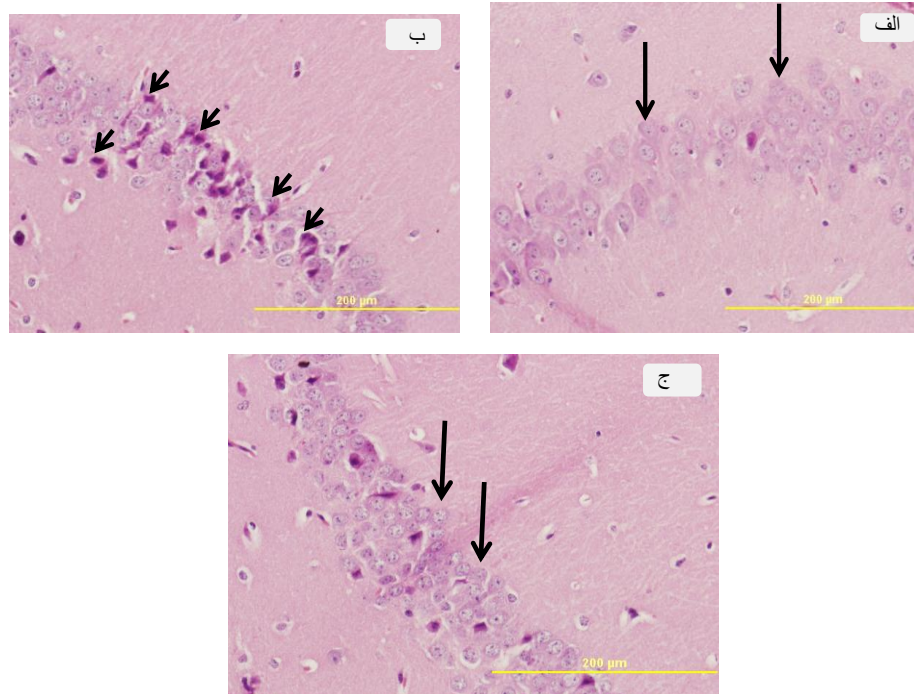
تصویر ۱: نمای کلی از هیپوکامپ موش سوری سالم (رنگ‌آمیزی هماتوکسیلین-ئوزین؛ بزرگنمایی ۴X). هیپوکامپ از دو بخش شاخ آمون (نواحی CA1-CA4) و شکنج دندانهای (DG) تشکیل شده است.



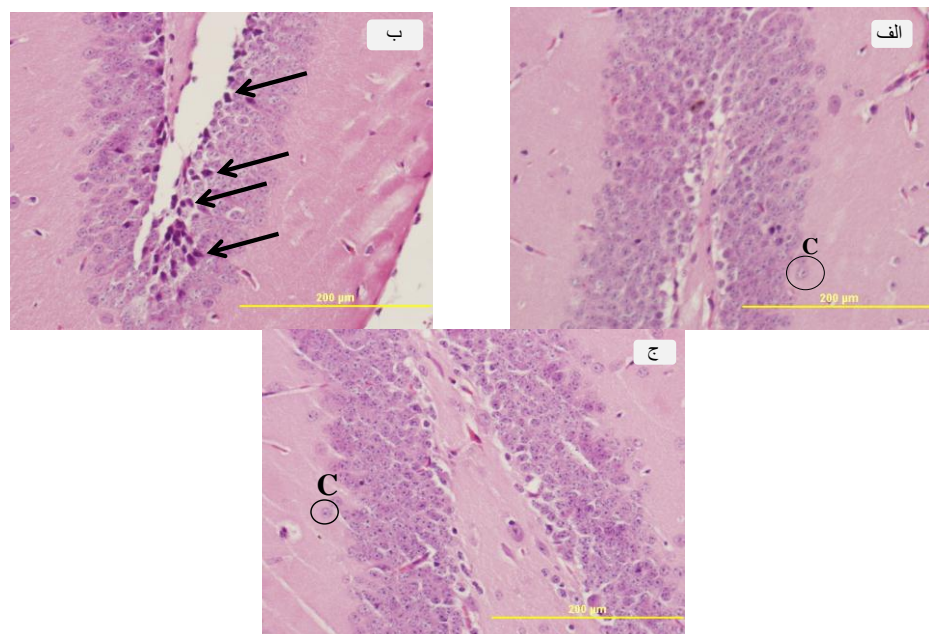
شکل ۱: میانگین \pm SEM تعداد نورون‌های نکروزه شده در ناحیه CA1 در گروه‌های کنترل، شاهد جراحی و تیمار. * نشان‌دهنده اختلاف معنادار گروه شاهد جراحی با گروه‌های کنترل و تیمار است ($P < 0.05$).



شکل ۲: میانگین \pm SEM تعداد نورون‌های نکروزه شده در ناحیه شکج دندان‌ه ای در گروه‌های کنترل، شاهد جراحی و تیمار. * نشان‌دهنده اختلاف معنادار گروه شاهد جراحی با گروه‌های کنترل و تیمار است ($P < 0.05$).



تصویر ۲: ناحیه CA1 به ترتیب در گروه کنترل (الف)، شاهد جراحی (ب) و تیمار (ج) (رنگ آمیزی هماتوکسیلین اتوزین). نکروز سلولی در سلول‌های پیرامیدال به صورت هسته‌های هیپرکروماتین و کوچک شده و دفرمه قابل مشاهده است (پیکان کوتاه). در حالی که گروه تیمار شده با دارچین از نظر ساختار بافت‌شناسی شبیه گروه کنترل است و هسته نوروها یوکروماتین، کروی تا بیضی شکل و دارای هستک مشخص هستند (پیکان بلند).



تصویر ۳: ناحیه DG به ترتیب در گروه کنترل (الف)، شاهد جراحی (ب) و تیمار (ج) (رنگ آمیزی هماتوکسیلین اتوزین). در گروه کنترل هسته‌ها یوکروماتین، کروی و دارای هستک مشخص (C) هستند (ج) در حالی که در نتیجه حذف هورمون‌های تخمدانی در گروه اواریکتومی شده بخشی از این سلول‌ها نکروز سلولی را نشان می‌دهند که به صورت هسته‌های هیپرکروماتین، کوچک شده و دفرمه (پیکان) در تصویر دیده می‌شود. ساختار بافتی ناحیه DG در گروه تیمار در مقایسه با گروه کنترل تفاوت قابل توجهی نشان نمی‌دهد (ج).

بحث

استئوبلاستی مغز استخوان در موش‌های اواریکتومی شده را به سطح طبیعی برمی‌گرداند. همچنین تجویز آنتی‌اکسیدان‌های ان استیل سیستین و اسکوربات کاهش تراکم استخوانی به دنبال اواریکتومی در موش را کم می‌کنند (۲۲). دونگ و همکاران (۲۰۱۳) گزارش کردند اواریکتومی موش‌های سوری باعث افزایش ۱/۵ برابری ROS نسبت به گروه سالم می‌شود و میزان آنزیم‌های آنتی‌اکسیدان SOD و GSH-PX را کاهش می‌دهد و تجویز فیتواستروژن آلفاایرالانول از کاهش SOD و افزایش ROS به‌طور مؤثری جلوگیری کرد؛ هر چند کمتر از اثرات استرادیول بود (۲۳). شاه‌محمدی و همکاران نشان دادند که عصارهٔ مریم‌گلی می‌تواند از استرس اکسیداتیو القاشده با تزریق درون بطنی استرپتوزوتوسین در بافت نیمکره‌های مغز موش صحرائی جلوگیری کند. از جمله ترکیبات آنتی-اکسیدان موجود در گیاه مریم‌گلی ترکیبات فنولی و فلاونوئیدی است که قادرند رادیکال‌های آزاد را پاکسازی کنند. ترکیبات فنول یک اتم هیدروژن را از گروه هیدروکسیل آروماتیک به رادیکال آزاد داده و آن را خنثی می‌کنند. پاکسازی رادیکال‌های آزاد توسط ترکیبات فنولی برای ویژگی آنتی‌اکسیدانی آنها بسیار اهمیت دارد و می‌تواند با شکست واکنش زنجیره‌ای رادیکال آزاد از شروع آن جلوگیری کند. ترکیبات فنولی اثرات آنتی‌اکسیدانی خود را در بدن احتمالاً با تحریک سیستم دفاعی اندوژن آنتی-اکسیدانی اعمال می‌کنند (۲۴). آزادبخت و همکاران (۱۳۸۶) در مطالعه‌ای اثر مصرف سویا در زنان یائسه مبتلا به سندرم متابولیک را بررسی کردند و عنوان کردند که مصرف کوتاه-مدت سویا سبب افزایش میزان طرفیت تام آنتی‌اکسیدان سرم می‌شود. گیاهان فیتواستروژنی از جمله منابع مهم آنتی-اکسیدان‌ها هستند (۲۵). سیلیمارین که عصارهٔ دانه گیاه خار مریم است آنتی‌اکسیدان و استروژنیک است و باعث افزایش حافظه و یادگیری می‌شود و در سطح بافتی نیز میانگین

نتایج حاصل از مطالعهٔ بافت‌شناسی هیپوکامپ در گروه‌های مورد مطالعه نشان داد که برداشت تخمدان باعث تخریب نورون‌ها در نواحی مختلف هیپوکامپ شد؛ به طوری که تعداد نورون‌های سالم در گروه شاهد جراحی کمتر از گروه کنترل بود و این یافته با نتایج تحقیقات مشابه قبلی هم‌خوانی داشت (۶-۹).

موش‌های اواریکتومی شده به‌عنوان مدل محرومیت هورمونی جهت مطالعهٔ تغییرات ناشی از یائسگی در موش‌های ماده بسیار استفاده شده‌اند (۱، ۳-۹). استروژن در تنظیم نورون‌زایی در هیپوکامپ نقش مثبتی دارد و لذا نبود استروژن در نتیجه یائسگی یا اواریکتومی منجر به عدم نورون‌زایی در هیپوکامپ می‌شود (۱۹). به دنبال اواریکتومی و حذف استروژن اندوژن، مقادیر رادیکال‌های آزاد در بدن افزایش می‌یابد و استرس اکسیداتیو رخ می‌دهد (۱۰). در پاسخ به استرس اکسیداتیو، نورون‌ها توسط ROS مورد حمله قرار می‌گیرند و منجر به آسیب گستردهٔ اکسیداتیو می‌شود. اکسیداسیون پروتئین روی عملکرد نورون از طریق آسیب آنزیم‌ها می‌تواند اثر بگذارد و اکسیداسیون لیپید می‌تواند باعث آسیب ساختاری غشای سلولی شود که ممکن است پایداری سلول را دچار اشکال کند. ROS در آسیب‌های سیستم عصبی مرتبط با پیری مانند آلزایمر نیز نقش مهمی دارد. افزایش رادیکال‌های آزاد به تدریج سطح مالون دی‌آلدئید و پراکسیداسیون لیپیدی را در سلول‌های عصبی افزایش می‌دهد که می‌تواند به مرگ سلولی منجر شود (۲۰).

در این مطالعه، تجویز مزمن عصارهٔ هیدروالکلی دارچین مانع از تخریب نورونی در نواحی CA1 و DG هیپوکامپ در موش‌های گروه تیمار گردید. استروژن‌ها از طریق فعل و انفعال با رسپتورهای استروژن می‌توانند بیان ژن‌های آنتی‌اکسیدان را بهبود دهند (۲۱). تجویز ۱۷ بتا استرادیول مقادیر گلوکاتایون و آنزیم‌های تیوردوکسین ردوکتاز و گلوکاتایون ردوکتاز کاهش‌یافته در سلول‌های شبه

استروژن کاهش می‌یابد و پس از تجویز مقادیر خیلی کم استروژن آگروژن به سطح طبیعی برمی‌گردد (۲۲). مونتیرو و همکاران نیز گزارش کردند که تیمار موش‌های صحرایی قبل از اواریکتومی با ویتامین‌های E و C (به‌عنوان دو آنتی‌اکسیدان مهم) از اثرات تخریب‌کنندگی اواریکتومی روی حافظه و یادگیری فضایی جلوگیری می‌کند (۲۹). چاتوفونپراسرت و همکاران (۲۰۱۳) بیان کردند که اواریکتومی مقادیر هورمون گلوکوکورتیکوئید ستنزاز را در کبد و رحم، همچنین گلوکوکورتیکوئید پراکسیداز، سوپراکسید دیسموتاز و کاتالاز را کاهش می‌دهد؛ در حالی که تجویز عصاره گیاه *Pueraria Candollei* مقادیر آن‌ها را افزایش داد و لذا این گیاه را به‌واسطه توانایی آن در بهبود مقادیر GSH و فعالیت آنزیم‌های آنتی‌اکسیداتیو به‌ویژه در موش‌های اواریکتومی‌شده به‌عنوان کاندیدی مناسب برای درمان جایگزینی هورمون استرادیول معرفی کردند (۳۰). با توجه به اینکه اواریکتومی باعث القای استرس اکسیداتیو در بافت‌های مختلف بدن می‌شود چنین به‌نظر می‌رسد که عوامل آنتی‌اکسیدان نقش مهمی در مقابله با اثرات آن داشته باشند و با بررسی مطالعات صورت‌گرفته در این زمینه مشخص شد که عوامل آنتی‌اکسیدان می‌توانند از تغییرات ناشی از اواریکتومی با واسطه استرس اکسیداتیو در بافت‌های مختلف از جمله مغز جلوگیری کنند.

نتیجه‌گیری

در مجموع می‌توان گفت که در تحقیق حاضر، تجویز دارچین احتمالاً به‌واسطه ترکیبات آنتی‌اکسیداتیو و استروژنیک موجود در آن توانست در سطح بافتی مانع از تخریب نورون‌های هیپوکامپ در مدل یائسگی تجربی شود، لذا ممکن است در بهبود حافظه و یادگیری در زنان یائسه نقش داشته باشد.

سلول‌های پیرامیدال در ناحیه شاخ آمون و سلول‌های گرانوله در ناحیه شکنج دندان‌های هیپوکامپ را افزایش می‌دهد (۲۶).

علاوه بر فیتو استروژن‌ها، عوامل آنتی‌اکسیدان دیگر نیز قادرند از تغییرات ناشی از استرس اکسیداتیو به‌دنبال اواریکتومی در بافت‌های بدن جلوگیری کنند. انلی و همکاران (۲۰۰۹) گزارش کردند که تمپول به‌عنوان یک آنتی‌اکسیدان داخل سلولی در مقابله با استرس اکسیداتیو تولید شده به‌دنبال اواریکتومی در بافت‌هایی چون کبد و کلیه، اثراتی مشابه مقادیر فیزیولوژیک استرادیول دارد (۲۷). دیلک و همکاران (۲۰۱۰) اثرات تجویز ملاتونین بر اکسیداتیو ناشی از اواریکتومی را بررسی کردند. اواریکتومی پراکسیداسیون لیپید در مغز را افزایش می‌دهد؛ در حالی که تیمار با ملاتونین کاهش می‌دهد. ملاتونین با افزایش ویتامین آنتی‌اکسیداتیو و غلظت زیر واحد NMDAR2A در موش‌های صحرایی اواریکتومی‌شده از اثرات استرس اکسیداتیو ناشی از یائسگی تجربی جلوگیری می‌کند (۲۸). دارچین علاوه بر اینکه حاوی ترکیبات استروژنی است حاوی چندین ترکیب آنتی‌اکسیدانی قوی نیز می‌باشد. سیناماللدئید و اپیکاتشین موجود در آن، از ایجاد تغییرات در سلول‌های عصبی پیشگیری می‌کند. سیناماللدئید و اپی کاتشین از انباشته شدن پروتئین تاو (tau) در هیپوکامپ جلوگیری می‌کنند و مانع از ایجاد صدمات اکسیداتیو به سلول می‌شوند. افزایش تولید پراکسیدها و رادیکال‌های آزاد به‌دنبال حذف تخمدان، موجب صدمات اکسیداتیو سلولی می‌شود، ولی اپیکاتشین موجود در دارچین به‌عنوان یکی از آنتی‌اکسیدان‌های قوی، اکسیداسیون سلولی را فعال کرده و مانع از تخریب سلول‌های عصبی می‌شود (۱۷-۲۹). به‌علاوه پلی فنول A موجود در دارچین در آزمایشگاه خاصیت آنتی‌اکسیدانی نشان داده است (۱۵). گزارش شده است که دفاع آنتی‌اکسیدانی بدن پس از برداشت منبع فیزیولوژیک

منابع

- 1-Frydman-Marom A, Levin A., Farfara D, Benromano T, Scherzer-AttaliR, Peled S, "et al". Orally Administrated Cinnamon Extract Reduces b- Amyloid Oligomerization and Corrects Cognitive Impairment in Alzheimer's Disease Animal Models. *Plose One* 2011; 6(1): e16564.
- 2-Munoz-Castañeda JR, Muntane J, Herencia C, Munoz M, Bujalance I, Montilla P, "et al". Ovariectomy exacerbates oxidative stress and cardiopathy induced by adriamycin. *Gynecol Endocrinol* 2006Feb; 22(2): 74-79.
- 3-Muthusami S, Ramachandran I, Muthusamy B, Vasudevan G, Prabhu V, Subramaniam V, "et al". Ovariectomy induces oxidative stress and impairs bone antioxidant system in adult rats. *Clin Chim Acta* 2005Oct; 360(1-2):81-6.
- 4-Hardy R and Kuh D. Change in psychological and vasomotor symptom reporting during the menopause. *Soc Sci Med* 2002Dec; 55(11):1975-88.
- 5-Flores C, Salmaso N, Cain S, Rodaros D and Stewart J. Ovariectomy of Adult Rats Leads to Increased Expression of Astrocytic Basic Fibroblast Growth Factor in the Ventral Tegmental Area and in Dopaminergic Projection Regions of the Entorhinal and Prefrontal Cortex . *J Neurosci* 1999Oct; 19(19): 8665-73.
- 6-Su J, Sripanidkulchai K, Hu Y, Wyss JM and Sripanidkulchai B. The effect of ovariectomy on learning and memory and relationship to Changes in brain volume and neuronal density. *Int J Neurosci* 2012Oct; 122(10): 549-59.
- 7-Hammond CB. Women's concerns with hormone replacement therapy—compliance issues. *Fertil Steril* 1994Dec; 62(6 Suppl 2):157-60.
- 8-Carrer H, Araque A, Buno W. Ovariectomy induced disruption of long term synaptic depression in the hippocampal CA1 region in vivo is attenuated with chronic estrogen replacement. *Neurobiol Learn Mem* 2004Jan; 83(1): 13-21.
- 9-Altunkaynak BZ, Unal D, Altunkaynak ME, Halici Z, Kalkan Y, Keles ON, "et al". Effects of diabetes and ovariectomy on rat hippocampus (A biochemical and stereological study). *Gynecol Endocrinol* 2012Mar; 28(3): 228-33.
- 10-Ha BJ, Lee SH, Kim HJ and Lee JY .The role of Salicornia herbacea in ovariectomy-induced oxidative stress. *Biol Pharm Bull* 2006 Jul; 29(7): 1305-09.
- 11-Sarkaki A, Amani R, Badavi M, Safahani M, Aligholi H. Effect of ovariectomy on reference memory version of Morris water maze in young adult rats. *Iranian Biomed J* 2008Apr; 12(2): 123-8.
- 12- Mathew S, Abraham TE. Studies on the antioxidant activities of cinnamon(*Cinnamomum verum*) bark extracts, through various in vitro models. *Food chemistry* 2006; 94: 520-28.
- 13-JakhetiaV, Pate R, KhatriP, PahujaN, Garg S, PandeyA,"et al". Cinnamon: a pharmacological review. *J Adv Sci Res* 2010; 1(2): 19-23.
- 14-Modaresi M, Mesripour M, Rajaei R. The effect of Cinnamon(bark) extract on male reproductive physiology in mice. *J Armaqane Danesh* 2009; 14(1): 67-77. [In Persian].
- 15-Anderson RA, Broadhurst CL, Polansky MM. A water-soluble polyphenol typ-A polymer from cinnamon has been isolated and shown in vitro to have insulin-like activity as well as an antioxidant effect isolation and characterization of polyphenol type-A polymers from cinnamon with insulin-like biological activity. *J Agric Food Chem* 2004Jan; 52(1): 65-70.
- 16-Ball ER, Caniglia MK, Wilcox JL, Overton KA, Burr MJ, Wolfe BD, "et al". Effects of genistein in the maternal diet on reproductive development and spatial learning in male rats. *Horm Behav* 2010Mar; 57(3): 313-22.
- 17-George RC, Lew J, Graves DJ. Interaction of cinnamaldehyde and epicatechin with tau: implications of beneficial effects in modulating Alzheimer's disease pathogenesis. *J Alzheimers Dis* 2013; 36(1): 21-40.
- 18-Sarvari M, Kallo I, HrabovszkyE, Solymosi N, Liposits Z. Ovariectomy and Subsequent Treatment with Estrogen Receptor Agonists Tune the Innate Immune System of the Hippocampus in Middle-Aged Female Rats. *PLoS ONE* 2014Feb; 9(2): e88540
- 19-Liang HW, Qiu SF, Shen J, Sun LN, Wang JY, Bruce IC, "et al". Genistein attenuates oxidative stress and neuronal damage following transient global cerebral ischemia in rat hippocampus *Neurosci Lett* 2008Jun; 13(1):116-20.

- 20-Baltgalvis KA, Greising SM, Warren GL, Lowe DA. Estrogen regulates estrogen receptors and antioxidant gene expression in mouse skeletal muscle. *PLoS One* 2010; 5(4): e10164.
- 21-Lean JM, Davies JT, Fuller K, Jagger CJ, Kirstein B, Partington GA, "et al". A crucial role for thiol antioxidants in estrogen-deficiency bone loss. *J Clin Invest* 2003Sep ;112(6): 915-23.
- 22-DongY, Jiang A, Yang H, Chen H, Wang Y. Phytoestrogen α -Zearalanol Improves Memory Impairment and Hippocampal Neurogenesis in Ovariectomized Mice. *Sci World J* 2014 (2014).
- 23-Shah mohammadi S, Hajizadeh Moghaddam A, Khosravi M. Effect of hydroalcoholic extract of *Salvia officinalis* L.on the activity of catalase and superoxide dismutase in an oxidative stress model created by intracerebroventricular STZ injection in male rats. *Physiol Pharmacol* 2013;17(2):176-84. [In Persian].
- 24-Azadbakht L, Kimiagar M, Mehrabi Y, Esmailzadeh A, Hu F, Willet W. The effects of soy consumption on markers of oxidative stress in postmenopausal women with the metabolic syndrome. *Iranian J Nutr Scie Food Technology* 2007; 2930:1-12. [In Persian].
- 25-Yaghmaei P, Parivar K, Darab M, Oryan S, Abbasi S. The effect of Sylimarin on learning and histological changes of hippocampal regions of rats. *JQUMS* 2010; 14(3): 24-30. [In Persian].
- 26-Enli Y, Oztekin O, Pinarbasili RD. The nitroxide tempol has similar antioxidant effects as physiological levels of 17beta-oestradiol in reversing ovariectomy-induced oxidative stress in mice liver and kidney. *Scand J Clin Lab Invest* 2009; 69(4): 526-34.
- 27-Dilek M, Naziroglu M, Baha Oral H, Suat Ovey I, Küçükayaz M, Mungan MT, "et al". Melatonin modulates hippocampus NMDA receptors, blood and brain oxidative stress levels in ovariectomized rats. *J Membr Biol* 2010Feb; 233(1-3): 135-42.
- 28-Peterson DW, Georeg RC, Scaramozzino F, Lapointe NE, Anderson RA, Graves DJ, "et al". Cinnamon extract inhibits tau aggregation associated with alzheimer's disease in vitro. *J Alzheimers's Dis* 2009; 17(3): 585-97.
- 29-Monteiro SC, Matté C, Bavaresco CS, Netto CA, Wyse AT. Vitamins E and C pretreatment prevents ovariectomy-indced memory deficits in water maze. *Neurobiol Learn Mem* 2005; 84(3): 192-9.
- 30-Chatuphonprasert W, Udomsuk L, Monthakantirat O, Churikhit Y, Putalun W, Jarukamjorn K. Effects of *Pueraria mirifica* and miroestrol on the antioxidation-related enzymes in ovariectomized mice. *J Pharmacy Pharmacol* 2013; 65(3): 447-56.

Cinnamon(*Cinnamomum zeylanicum*) Hydroalcoholic Extract Effects on Histological Structure of Hippocampus in Ovariectomized Mice

Tayebeh Mohammadi^{1*}, Babak Mohammadian², Sayed Reza Fatemi Tabatabaee³, Maryam Kolahi¹

1-Assistant Professor of Biology.

2-Associate Professor of Pathobiology.

3-Associate Professor of Biology.

1-Department of Biology, Faculty of Science, University of Martyr Chamran, Ahvaz, Iran.

2-Department of Pathobiology, School of Veterinary Medicine, University of Martyr Chamran, Ahvaz, Ahvaz, Iran.

3-Department of Basic Sciences, Faculty of Veterinary Medicine, University of Martyr Chamran Ahvaz, Ahvaz, Iran.

*Corresponding author:

Tayebeh Mohammadi; Department of Biology, Faculty of Science, University of Martyr Chamran, Ahvaz, Ahvaz, Iran.

Tel: +989160589318

Email: t.mohammadi@scu.ac.ir

Abstract

Background and Objective: Hippocampus is a part of limbic system and has an important role in memory and learning. Menopause causes failure in the memory and learning in women. Different medicines have been used to improve memory in menopausal women. Nowadays, Herbal medicines due to their fewer side effects are used in treatment of various diseases. Cinnamon is one of these herbal medicines that claimed to improve sexual potential and memory. The aim of the present study was to evaluate Cinnamon hydroalcoholic extract effect on hippocampal histology following ovariectomy (experimental menopause).

Subjects and Methods: 17 adult female mice (30±5g) were divided into 3 groups as control, sham (ovariectomized) and treatment. Cinnamon hydroalcoholic extract (200mg/kg) was administrated every other day for 20 days IP. 24 hours after last administration, animals were euthanized, their brain were isolated immediately and were floated in fixative solution. Tissue sections of brain were prepared and stained by Hematoxylin-Eosin (H&E) and studied by light microscopy.

Results: Ovariectomy increased degenerated cells in CA1 and DG regions of hippocampus significantly (P<0.05). Treatment with cinnamon prevented these changes and cellular degeneration decreased significantly in comparison with ovariectomized group (P<0.05).

Conclusion: Cinnamon decreased histological changes following ovariectomy (experimental menopause) in mice hippocampus and it may be a suitable medicine to improve memory and learning in menopausal women.

Key words: Ovariectomy, Histology, Cinnamon, Hippocampus, Mice.

► Please cite this paper as:

Mohammadi T, Mohammadian B, Fatemi Tabatabaee SR, Kolahi M. Cinnamon (*Cinnamomum zeylanicum*) Hydroalcoholic Extract Effects on Histological Structure of Hippocampus in Ovariectomized Mice. *Jundishapur Sci Med J* 2016;15(1):73-83.

Received: Oct 15, 2014

Revised: Oct 26, 2015

Accepted: Nov 21, 2015