

گزارش یک مورد نادر بیماری کاورنوس مالفورماسیون فامیلیال در بیمارستان فرشیچیان همدان

مسعود غیاتیان^۱، مریم منصور^{۲*}

(۱) گروه مغز و اعصاب، دانشکده پزشکی، دانشگاه علوم پزشکی همدان، همدان، ایران
(۲) کمیته تحقیقات دانشجویی، دانشگاه علوم پزشکی همدان، همدان، ایران

تاریخ دریافت: ۹۴/۶/۸

تاریخ پذیرش: ۹۴/۱۰/۲۹

چکیده

کاورنوس مالفورماسیون یک ضایعه غیرطبیعی عروقی می باشد که به دلیل اختلال در دیواره عروق خونی به وجود می آید. این اختلال اغلب بدون علامت بوده و در صورت علامت دار شدن خود را با تشنج، خونریزی، اختلال نورولوژیک پیشرونده و سردرد نشان می دهد. این ضایعات منفرد بوده و موارد متعدد آن نادرند. در مواردی که ضایعات متعدد هستند، ضایعه می تواند فامیلیال بوده و در اعضای دیگر خانواده به صورت اتوزومال غالب به ارث برسد. در این مطالعه به خانمی ۴۱ ساله اشاره می شود که با نقص نورولوژیک پیشرونده به صورت دویمینی، سرگیجه و فلج صورت به بیمارستان مراجعه کرد و بعد از انجام معاینات و اقدامات تشخیصی، ضایعات متعدد کاورنوس مالفورماسیون مشاهده گردید. در بررسی دیگر اعضای خانواده وجود ضایعات متعدد کاورنوس مالفورماسیون در آنان مشهود بود.

واژه های کلیدی: کاورنوس مالفورماسیون، اتوزومال غالب، MRI

*نویسنده مسئول: کمیته تحقیقات دانشجویی، دانشگاه علوم پزشکی همدان، همدان، ایران

Email: m.mansour_21@yahoo.com

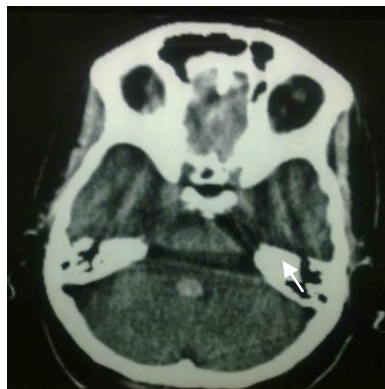مقدمه

کاورنوس مالفورماسیون اختلالات عروقی هستند که در اثر عدم وجود بافت عضله صاف و لایه الاستیک در جداره عروق به وجود می آید. این ضایعات می توانند در هر نقطه ای از بافت دستگاه عصبی مرکزی به وجود آمده و ایجاد مشکل کنند. شیوع این نوع ضایعات در تصویربرداری با تشدید مغناطیس (ام.آر.آی) در حدود ۱۵-۸ درصد کل مالفورماسیون های عروقی می باشد(۱). این ضایعات معمولاً منفرد هستند اما در موارد نادر می توانند متعدد باشند، در موارد ضایعات متعدد باید به فکر فرم فامیلیال بیماری بود(۳-۱).

این فرم که به صورت اتوزومال غالب به ارث می رسد بیشتر در مکزیکی ها مشاهده شده است. تظاهر این فرم بیشتر در سنین کودکی رخ می دهد، در حالی که در مورد ضایعات منفرد سن بروز علامت اغلب دهه ۴-۲ زندگی می باشد(۳-۱). شایع ترین تظاهرات بالینی کاورنوس مالفورماسیون به صورت تشنج در ۵۰-۲۵ درصد موارد، خونریزی درون ضایعه، نقص نورولوژیک پیشرونده و سردرد می باشد، اگر چه ضایعات اغلب بی علامت هستند. درمان کاورنوس مالفورماسیون شامل درمان مدیکال تشنج، درمان جراحی ضایعه در صورت عدم کنترل تشنج، جلوگیری از خونریزی و در صورت خونریزی جلوگیری از عود مجدد آن می باشد. در مواردی که ضایعه در نواحی قابل دسترس فوق چادرینه یی و یا در ناحیه ساقه مغز، در کف بطن چهارم باشد، عمل جراحی می تواند انجام شود(۴،۳،۱).

شرح حال و معرفی بیمار: بیمار خانمی ۴۱ ساله اهل و ساکن همدان بود که با شکایت سرگیجه، دوبینی و کج شدن صورت، به صورت ناگهانی به بیمارستان فرشچیان مراجعه نمود و سابقه بیماری خاصی نداشت. بیمار عضو یک خانواده ۹ نفره بود که در یک برادر و یک خواهر ایشان سابقه قبلی تشنج، بدون علت مشخصی وجود داشت و تحت درمان دارویی بودند اما علی رغم درمان، تشنج ایشان به خوبی کنترل نشده بود.

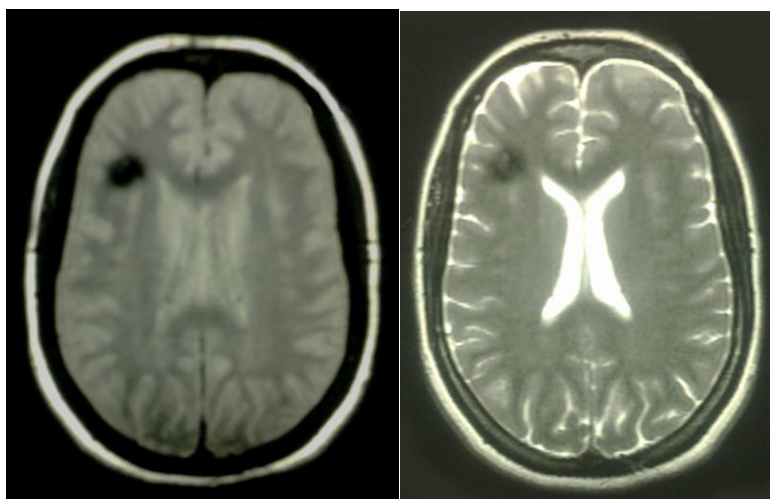
در بدو مراجعه علائم حیاتی بیمار نرمال بود و کمی از سردرد مبهم شکایت داشت. سرگیجه وی همراه با تهوع و استفراغ بود که با دراز کشیدن مختصری بهبود می یافت. در معاینه انجام شده ضعف محیطی عصب ۷ در سمت راست صورت به همراه اختلال در نگاه مشترک چشم ها به سمت راست وجود داشت. هم چنین کاهش حس سمت راست صورت در معاینه آشکار شد. در معاینه سایر اعصاب کرانیال و سیستم حسی-حرکتی-تعادلی اختلالی وجود نداشت. با توجه به دسترسی بهتر و سهولت انجام توموگرافی کامپیوتری (سی تی اسکن)، بیمار ابتدا تحت سی تی اسکن بدون تزریق مغز از نظر وجود ضایعه در ناحیه پل مغزی قرار گرفت و در سی تی اسکن ایشان یک ناحیه هایپرندس تنها در یک مقطع سی تی اسکن، در ناحیه بطن چهارم و در مجاورت پل مغزی دیده شد، اما در بقیه نواحی مغز شواهدی به نفع ضایعه مشهود نبود(تصویر شماره ۱).



تصویر شماره ۱. سی تی اسکن از مغز بیمار

با حاشیه های پوایتنس در نواحی خلف پونز و ناحیه زیر قشری پاریتوفرونتال سمت راست مغز مشخص شد (تصویر شماره ۲).

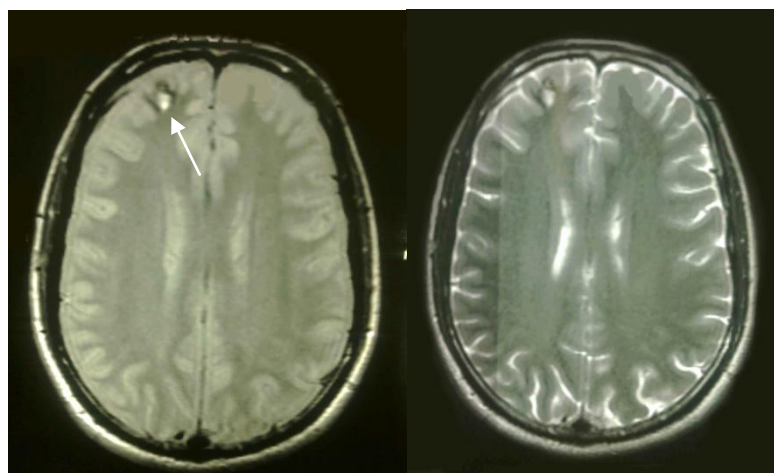
با توجه به این که سی تی اسکن در نشان دادن ضایعات ساقه مغز حساسیت بالایی ندارد جهت بررسی بیشتر، بیمار تحت ام آر آی بدون تزریق مغز قرار گرفت که در ام آر آی انجام شده ضایعات متعدد هایپراینتنس



تصویر شماره ۲. ام آر آی از مغز بیمار

کاربامازپین بودند اما علی رغم درمان، تشنج ایشان به خوبی کنترل نشده بود. هیچ کدام از برادر و یا خواهر بیمار سابقاً تحت ام آر آی مغز قرار نگرفته بودند لذا جهت برادر بیمار ام آر آی بدون تزریق مغز انجام گرفت و نتیجه آن یک کاورنوس مالفورماسیون در ناحیه لوب پیشانی سمت راست در حد فاصل بین ماده سفید و خاکستری مشهود بود (تصویر شماره ۳).

با توجه به شکل و تعدد ضایعات، از بیمار شرح حال دقیق تر گرفته شد. از هر دو برادر و خواهر بیمار که سابقه قبلی تشنج داشتند خواسته شد جهت اقدامات تشخیصی بیشتر مراجعه حضوری داشته باشند. هر دو نفر در گذشته تحت انجام سی تی اسکن قرار گرفته بودند و نتیجه سی تی اسکن هر دو نفر سالم بود و هم اکنون تحت درمان با داروهای سدیم والپروات و



تصویر شماره ۳. ام آر آی از مغز برادر بیمار

در این مطالعه، با بررسی دیگر اعضای خانواده بیمار که مبتلا به تشنج غیرقابل توجیه بودند متوجه وجود ضایعات مشابه عروقی ولی در مکان های دیگر شدیم. به علت در دسترس بودن ضایعات در خواهر و برادر بیمار و عدم کنترل تشنج ایشان به طور کامل با درمان دارویی، ایشان به متخصص جراحی مغز و اعصاب ارجاع گردیدند.

با توجه به تظاهرات مختلف در کاورنوس مالفورماسیون در تمام بیمارانی که با تشنج، اختلال در عملکرد اعصاب کرانیال و یا نواقص نورولوژیک مراجعه می کنند، اقدام ارجح در تشخیص ام آر آی بوده و سی تی اسکن تنها نمی تواند در تشخیص ضایعه کمک کننده باشد، کما این که دو عضو دیگر خانواده علی رغم انجام سی تی اسکن، مورد خاصی در سی تی اسکن ایشان گزارش نشده است (۹، ۴۶).

از طرفی با افزایش سن احتمال افزایش تعداد مالفورماسیون های عروقی در بیماران وجود دارد. هر چند تا ۴۰ درصد موارد می توانند بدون علامت باشند. بنا بر این توصیه می شود در بیماران مبتلا به کاورنوس مالفورماسیون خصوصاً از نوع فامیلیال بررسی از نظر افزایش تعداد ضایعات و عوارض آن ها انجام شود (۱۱، ۱۰).

وجود این ضایعات در بچه ها با احتمال بیشتری از خونریزی و عوارض همراه می باشد.

لوکاس و همکاران در سال ۲۰۰۳، اعضای خانواده ای را با محدوده سنی ۴ تا ۸۲ سال گزارش کردند. در ام آر آی انجام شده تعداد ضایعات فرد ۸۲ ساله سه برابر تعداد ضایعات فرد ۴ ساله بود. اما علی رغم آن کودک ۴ ساله دچار خونریزی در ناحیه ساقه مغز شد در حالی که مسن ترین در عضو تنها از سردرد در اواخر ۶۰ سالگی رنج می برده است (۱۰).

بنا بر این بهتر است در بیمارانی که کاورنوس مالفورماسیون های فامیلیال دارند ام آر آی در دیگر اعضای خانواده خصوصاً در بچه ها انجام شود.

اما متأسفانه با توجه به مسافرت خواهر بیمار به خارج از کشور تنها گزارش ام آر آی ایشان دریافت شد که در آن نیز وجود یک کاورنوس مالفورماسیون در لوب آهیانه سمت راست گزارش شده بود. بیمار مورد معرفی بستری و تحت درمان های حمایتی و درمانی قرار گرفت. پس از چند روز سرگیجه بیمار کاهش یافته و حال عمومی وی رو به بهبودی رفت اما هم چنان فلج عصب ۷ و اختلال نگاه مشترک به سمت راست وجود داشت.

بحث و نتیجه گیری

کاورنوس مالفورماسیون مغزی نوعی اختلال عروقی مغز است که می تواند تظاهر فامیلیال به صورت اتوزومال غالب داشته باشد (۵۶). تظاهرات بالینی این اختلال عروقی متفاوت بوده و می تواند به صورت تشنج، اختلال تعادل، نواقص نورولوژیک در قسمت های مختلف و سردرد باشد. این تظاهرات در میان اعضای خانواده مبتلا متنوع بوده و هر یک از اعضا می تواند تظاهر منحصر به خود را داشته باشد (۸-۶). در این مقاله به خانم ۴۱ ساله ای با کاورنوس مالفورماسیون های متعدد اشاره شده که با شکایت سرگیجه، دوبینی و فلج محیطی عصب ۷ مراجعه کرده است درحالی که شایع ترین تظاهر کاورنوس مالفورماسیون تشنج می باشد (۹، ۳، ۱).

بسیاری از ضایعات کاورنوس مالفورماسیون بدون علامت بالینی می باشند. به نظر می رسد در افراد مشکوک به کاورنوس مالفورماسیون به ویژه نوع فامیلیال انجام ام آر آی جهت تشخیص نسبت به معاینات بالینی برتری دارد. بنا بر این در زمانی که بیماری با مالفورماسیون های متعدد عروقی مراجعه می کنند انجام ام آر آی در دیگر اعضای خانواده که حتی سابقه ای از مشکلات نورولوژیک را ندارند لازم به نظر می رسد (۷). در این موارد در صورت وقوع مشکلات احتمالی برای اعضای خانواده دید بازتری جهت تشخیص و درمان آن ها وجود خواهد داشت.

References

1. Daroff RB. Bradleys Neurology in Clinical practice neurological disorders.

Elsevier Saunders Publication. 2012;P.166-9.

2. Rowland LP, Pedley TA, Merritt HH. Neurology. Lippincott Williams Wilkins Publication. 2010;P.231-3.
3. Ropper A, Samuels M, Klein J. Adams and victors principles of neurology 10th ed. McGraw-Hill Publication. 2014;P.231-6.
4. Hsu F, Rigamonti D, Huhn S. Epidemiology of cavernous malformations. AANS1993;6:13-23.
5. Rigamonti D, Hadley MN, Drayer BP, Johnson PC, Hoenigrigamonti K, Knight JT, et al. Cerebral cavernous malformations. N Engl J Med1988;319:343-7
6. Hayman LA, Evans RA, Ferrell RE, Fahr LM, Ostrow P, Riccardi VM. Familial cavernous angiomas natural history and genetic study over a 5-year period. Am J Med Genet 1982;11:147-60.
7. Labauge P, Laberge S, Brunereau L, Levy C, Tournierlasserve E. Hereditary cerebral cavernous angiomas: clinical and genetic features in 57 French families. Lancet1998;352:1892-7.
8. Zabramski JM, Wascher TM, Spetzler RF, Johnson B, Golfinos J, Drayer BP, et al. The natural history of familial cavernous malformations: results of an ongoing study. J Neurosurg 1994;80:422-32.
9. Denier C, Labauge P, Brunereau L, Cavé-Riant F, Marchelli F, Arnoult M, et al. Clinical features of cerebral cavernous malformations patients with KRIT1 mutations. Ann Neurol2004;55:213-20.
10. Lucas M, Costa AF, Garciamoreno JM, Solano F, Gamero MA, Izquierdo G. Variable expression of cerebral cavernous malformations in carriers of a premature termination codon in exon 17 of the Krit1 gene. BMC Neurol2003;3:5.
11. Balasubramanian M, Jain V, Glover RC, Robertson LK, Mordekar SR. Cerebral cavernous malformation clinical report of two families with variable phenotype associated with KRIT1 mutation. Eur J Paediatr Neurol 2013;17:661-5.

◆ A Case Report of a Rare Familial Cavernous Malformation in Hamadan Farshchian Hospital

Ghiasian M¹, Mansour M^{2*}

(Received: August 30, 2015

Accepted: January 19, 2016)

Abstract

Cavernous malformation is an abnormal vascular lesion caused by dysfunction in vessel wall. This disease is often asymptomatic but seizure, hemorrhage, progressive neurological deficit and headache may be seen. Cavernous malformation usually presents as individual lesions. Multiple lesions are rare and can be familial with an autosomal dominant pattern. In this study a 41-year-old woman

presenting with progressive neurological deficit consisting of diplopia, vertigo and facial palsy to hospital was examined and multiple cavernous malformation lesions were found. These lesions were also present in examination of other family members.

Keywords: Cavernous malformation, Autosomal dominant, Magnetic resonance imaging

1. Dept of Neurology, Faculty of Medicine, Hamadan University of Medical Sciences, Hamadan, Iran

2. Student Research Committee, Hamadan University of Medical Sciences, Hamadan, Iran

*Corresponding author Email m.mansour_21@yahoo.com

Scientific Journal of Ilam University of Medical Sciences