

بررسی اثرات ترمیمی عصاره پیه انار (Pumice Granum) بر زخم پوستی  
موش های آزمایشگاهی بزرگ دیابتی ناشی از  
تزریق استرپتوزوتوسین



ناهید بلبل حقیقی<sup>۱</sup>، سحر ملزومی<sup>۲\*</sup>، محسن امینیان<sup>۳</sup>

۱) گروه مامایی، دانشکده پرستاری و مامایی، دانشگاه علوم پزشکی شاهرود، شاهرود، ایران  
۲) گروه علوم آزمایشگاهی، دانشکده علوم پزشکی، دانشگاه آزاد اسلامی، واحد شاهرود، شاهرود، ایران  
۳) دانشکده پزشکی، دانشگاه علوم پزشکی ارتش، تهران، ایران

تاریخ دریافت: ۹۴/۹/۷

تاریخ پذیرش: ۹۵/۳/۱۱

#### چکیده

**مقدمه:** دیابت یک ناهنجاری متابولیکی است که با هیپرگلیسمی ناشی از نقص در ترشح انسولین و اختلال در عملکرد پانکراس نمایان می شود. با توجه به خواص دارویی عصاره پیه انار، این پژوهش با هدف بررسی اثرات آن بر تغییرات هیستومورفولوژی پوست در موش های صحرایی دیابتی انجام شد.

**مواد و روش ها:** در این مطالعه ۴۸ سر موش نر نژاد ویستار را به ۴ گروه (کنترل منفی، کنترل مثبت، تجربی یک، تجربی دو) تقسیم گردیدند. بعد از بیهوش کردن موش ها با کتامین و زایلین در گروه های مورد آزمایش زخمی به مساحت ۴ سانتی متر مربع در سمت چپ ستون فقرات ایجاد کردیم و گروه های کنترل فاقد هرگونه مرهمی بودند و تجربی یک نیز با پماد اوسرین ترمیم گردید هم چنین گروه تجربی دو روزانه دو بار با پماد پیه انار و اوسرین زما زدند. روند ترمیم زخم به صورت ماکروسکوپی بررسی شد و بررسی میکروسکوپی به مقاله دیگری اختصاص داده شد.

**یافته های پژوهش:** زخم گروه های دیابتی شده با استرپتوزوسین به دلیل وجود عوامل التهابی در دیابت در مقایسه با گروه سالم ترمیم دیرتری نشان داد و التیام زخم در گروه های تجربی تیمار شده با عصاره پیه انار نسبت به گروه کنترل از سرعت بیشتری برخوردار بود.

**بحث و نتیجه گیری:** نتایج نشان داد که پیه انار با خاصیت ضد التهابی موجب تسریع ترمیم زخم های پوستی نمونه های سالم و دیابتی می شود.

واژه های کلیدی: ترمیم زخم، پیه انار، موش صحرایی دیابتی

\*نویسنده مسئول: گروه علوم آزمایشگاهی، دانشکده علوم پزشکی، دانشگاه آزاد اسلامی، واحد شاهرود، شاهرود، ایران

## مقدمه

دیابت قندی (وابسته به انسولین) از نظر بالینی یکی از مهم ترین عوامل خطر برای برخی اختلالات نظیر نوروپاتی، رتینوپاتی، نوروپاتی و بیماری های قلبی عروقی محسوب می شود. کاهش ترشح انسولین از سلول های بتای پانکراس یا کاهش حساسیت سلول های هدف به انسولین و یا هر دو منجر به افزایش گلوکز خون می گردد (۱). در این بیماری سیستمیک، تعداد زیادی از ارگان های بدن از جمله مغز، کلیه ها، کبد و پوست درگیر می شود و عوارض زودرس و دیررس فراوانی به همراه دارد. بر اساس پیش بینی های به عمل آمده، شیوع آن در جامعه انسانی در آینده افزایش خواهد یافت (۲،۳). پاتوژنز، ایسکمی، نوروپاتی و عفونت سه فاکتور پاتولوژیک مهم منجر به عوارض پای دیابتی است که معمولاً همراه با یکدیگر رخ می دهند. پاتوژنز و نوروپاتی دیابت به خوبی شناخته شده نیست، اما تئوری های مختلف از جمله ایسکمی در اعصاب و تجمع سوربیتول در دیواره رگ مطرح است که مواد توکسیک تولید شده منجر به تخریب دیواره عروق می شود. نوروپاتی حسی منجر به کاهش حس درد و حرارت شده و فرد متوجه ضایعات وارد به پا نمی شود (۴). امروزه مشخص شده است که دیابت موجب افزایش رادیکال های آزاد در سطح سیتوپلاسم سلولی می شوند. هم چنین، شدت آسیب های ناشی از رادیکال های آزاد به میزان آن ها، طول دوره مجاورت و به نوع آن ها بستگی دارد (۵). به طور معمول طی متابولیسم اکسیژن رادیکال های آزاد شامل آنیون سوپراکسید، پراکسید هیدروژن و هیدروکسیل تولید می گردد که سبب از بین بردن تعادل اکسیدان ها و آنتی اکسیدان ها در بدن می شوند. این ترکیبات به دلیل داشتن الکترون تک، بسیار واکنش پذیرند و تولید مقادیر بیش از حد آن ها موجب آسیب به ماکرومولکول هایی نظیر DNA و پروتئین ها می شود (۶).

مطالعات نشان داده اند که آنتی اکسیدان ها منجر به کاهش قطعه قطعه شدن DNA در اثر استرس اکسیداتیو ناشی از دیابت می شوند (۷). کاروتنوئیدها، فلاونوئیدها، لیکوپن جزء آنتی اکسیدان های ویتامین های E، A و C می باشند. مشخص شده است که

مصرف ویتامین های E، A و C به صورت خوراکی منجر به بهبود سطح پلاسمایی آنزیم های آنتی اکسیدانی در بیماران دیابتی می شود گزارشات زیادی نشان می دهند گیاهان دارای ترکیبات آنتی اکسیدان فراوان از جمله انواع مختلف ویتامین ها، کاروتنوئیدها و فنول ها (اسیدهای فنلی، فلاونوئیدها و تانن ها) می باشند (۸). با توجه به خواص ضد التهابی، ضد آپتوزی و ضد رادیکال آزاد پیه انار بر آن شدیم که برای اولین بار به بررسی اثر عصاره پیه انار بر روی ترمیم زخم های دیابتی موش صحرائی نر نژاد ویستار بپردازیم (۹).

پیه انار با نام علمی (Pumice Granum) و از گونه geranium می باشد. از این تیره در ایران فقط یک گونه به نام انار (پونیکا گراناتوم) وجود دارد. به معنی سیب پر دانه یا «پر بذر» و نام قدیمش MALUS GRANATUM نامش به لاتین MALUS PUNICUS یعنی «سیب کارتاژ بوده» و نوع ترش مزه اش به طور وحشی در جنگل های شمال ایران به فراوانی وجود دارد. انار گیاهی است یکپایه و گرده ها مادگی خود را به راحتی بارور می کنند (۱۰).

انار سبب تحریک ترشح انسولین می شود (۱۱) و هم چنین سبب تنظیم هموستاز گلوکز از طریق کاهش گلوکونئوژنز و استرس اکسیداتیو می شود (۱۲) و میزان سوپراکسید دسموتاز و کاتالاز را افزایش می دهد (۱۳)؛ این توانایی بیانگر خاصیت آنتی اکسیدانی انار می باشد. با توجه به شواهد متعدد که نشان دهنده نقش موثر انار در کاهش عوارض هیپرگلیسمی و تنظیم اختلالات اکسیداتیو ناشی از القای دیابت می باشد، هم چنین با توجه به اهمیت ترمیم زخم در افراد دیابتی، در مطالعه حاضر برآن شدیم تا اثرات پیه انار را در درمان زخم های پوستی نمونه های سالم و دیابتی بررسی و مقایسه نماییم.

## مواد و روش ها

در این مطالعه ۴۸ سر موش صحرائی نر از نژاد ویستار، با محدوده وزنی ۱۸۰ تا ۲۴۰ گرم، انتخاب و به ۴ گروه تقسیم گردیدند. حیوانات در شرایط کنترل شده (به منظور تطابق با محیط آزمایشگاه) از نظر نور (۱۲ ساعت روشنایی و ۱۲ ساعت تاریکی) و دمای محیط ۲۲-۲۰ درجه سانتی گراد و رطوبت نسبی

قندخون برای القای دیابت، ۷۲ ساعت بعد از تزریق (STZ) و با استفاده از خون سیاهرگ دمی، به کمک دستگاه کلوگوکارد صفر و یک انجام شد و موش های با قندخون بالاتر از (۲۵۰ mg/dl) دیابتی در نظر گرفته شدند. گروه تجربی ۱ (موش های غیر دیابتی و تیمار با پماد اوسرین با دوز ۲۰۰ میلی گرم بر موش) و گروه تجربی ۲ (دیابتی و تیمار با پماد عصاره پیه انار- اوسرین با دوز ۳۰۰ میلی گرم بر موش).

استرپتوزوتوسین معمولاً در پژوهش های آزمایشگاهی جهت القاء دیابت تجربی استفاده می شود. این ترکیب منجر به افزایش کلسیم آزاد سیتوزول سلول های بتای پانکراس شده و احتمال می رود نقش دیابت زائی آن با میزان کلسیم داخل سیتوزول ارتباط داشته باشد (۱۳، ۱۸). رادیکال های آزاد اکسیژن باعث فراگماتاسیون DNA گردید و با وارد شدن آسیب به DNA و تجزیه آنزیم پلی آدنوزین دی فسفات ریبوز (PARP) پلیمرز شدن به دو جزء ۸۹ و ۲۴ کیلوالتون، سلول نمی تواند وارد مسیر ترمیم DNA شده و بنا بر این وارد مسیر آپوپتوز می شود. از طرف دیگر، افزایش میزان کلسیم سیتوزول می تواند با تاثیر بر پتانسیل نفوذپذیری غشاء میتوکندری ها و خروج سیتوکروم C منجر به القاء آپوپتوز و تخریب سلول های بتای پانکراس در نتیجه کاهش شدید ترشح انسولین و در نهایت افزایش قندخون شود (۱۳).

تهیه گیاه: (پیه) انار قسمت های سفید تا کرم رنگ داخلی انار است که در واقع ادامه پوسته داخلی انار است که دانه های رنگی انار روی آن سوارند (۱۰). این قسمت ها پس از جمع آوری و خشک نمودن به وسیله آسیاب برقی به شکل پودر نرم درآمد.

تهیه عصاره به روش سوکسله: پس از جمع آوری و خشک نمودن پیه انار، عصاره هیدرو الکلی آن به روش خیساندن تهیه گردید.

جهت تهیه ماده موثر موجود در پیه انار پودر تهیه شده به میزان ۳۰۰ گرم در ۱۰۰۰ میلی لیتر الکل (متانول) ۷۰ درصد خیسانده و به مدت ۷۲ ساعت در ظرف استتار شده با کاغذ آلومینیم قرار داده و نگهداری شد. پس از ۷۲ ساعت نگهداری پودر در الکل ۷۰ درصد عصاره توسط کاغذ صافی و کیف از قسمت های

۴۰-۶۰ (۱۶، ۱۷) درصد در اتاق حیوانات دانشکده پزشکی دانشگاه آزاد اسلامی واحد شاهرود نگهداری شدند و هیچ گونه محدودیتی از نظر مصرف آب و غذا نداشتند. قفس های نگهداری حیوانات هفته ای ۴ بار ضد عفونی شده و با خرده های چوب تعویض گردید. شرایط نگهداری و انجام کلیه مراحل آزمایش از قوانین و اصول اخلاقی ثبت شده در دانشگاه تهران استفاده شده است. تقسیم بندی حیوانات به ترتیب زیر انجام گرفت:

گروه کنترل منفی: شامل ۱۲ سر موش که هم زمان با تزریق استرپتوزوتوسین (S0130) به موش های دیابتی به آن ها بافرستیرات به صورت درون صفاتی تزریق گردید و پس از ایجاد زخم در این گروه هیچ مرهمی استفاده نشد.

گروه کنترل مثبت: شامل ۱۲ سر موش که با تزریق درون صفاتی استرپتوزوتوسین ۵۵ mg/kg دیابتی شدند و سنجش قندخون برای القای دیابت، ۷۲ ساعت بعد از تزریق (STZ) و با استفاده از خون سیاهرگ دمی، به کمک دستگاه کلوگوکارد صفر و یک انجام شد و موش های با قندخون بالاتر از (۳۰۰ mg/dl) دیابتی در نظر گرفته شدند. و پس از گذشت یک ماه پس از تزریق استرپتوزوتوسین و القای دیابت، زخم در این گروه ایجاد شد اما از هیچ مرهمی برای ترمیم استفاده نشد.

گروه تجربی اول: شامل ۱۲ سر موش غیر دیابتی که پس از ایجاد زخم روزانه دو بار با پماد اوسرین که فقط نقش مرطوب کنندگی دارد با دوز ۲۰۰ mg- اوسرین بر موش تیمار شدند.

گروه تجربی دوم: شامل ۱۲ سر موش دیابتی که پس از گذشت یک ماه از دیابتی بودن با ایجاد زخم، روزانه دو بار با پماد پیه انار ۳۰۰ mg- اوسرین بر موش تیمار شدند (طول دوره درمان ۱۴ روز در نظر گرفته شده است).

این پژوهش یک مطالعه تجربی آزمایشگاهی است: که گروه کنترل منفی (موش های زخمی غیر دیابتی و فاقد تیمار) که هم زمان با دیابتی شدن گروه ها بافرستیرات به صورت درون صفاتی دریافت کردند، گروه شم (دیابتی، فاقد تیمار) که با تزریق درون صفاتی استرپتوزوتوسین ۵۵ mg/kg دیابتی شدند و سنجش

سپس اعداد به دست آمده از سطح زخم، در فرمول درصد بهبودی به شرح زیر قرار داده شدند:  $X$ : روز اندازه گیری سطح زخم)

$$\% \text{ سطح زخم در روز } x = \frac{100 \times \text{سطح زخم در روز } x}{\text{سطح زخم در روز صفر}}$$

$$\% \text{ سطح زخم در روز } x = 100 - \% \text{ بهبودی در روز } x$$

**آنالیز آماری:** برای بررسی روند ترمیم زخم ها در روزهای تعیین شده طول و عرض زخم ها اندازه گیری گردید، مساحت و درصد بهبودی زخم گروه های مختلف طی درمان بر اساس آزمون One way anova و آزمون تکمیلی Tukey تحت نرم افزار آماری SPSS با یکدیگر مقایسه شدند. نتایج آزمایش ها به صورت  $\text{Mean} \pm \text{SD}$  گزارش شد. مرز استنتاج آماری نتایج ( $P \leq 0.01$ )، ( $P \leq 0.001$ ) و ( $P \leq 0.05$ ) در نظر گرفته شد. نهایتاً هیستوگرام های مربوطه با استفاده از نرم افزار Excel vol.2003 رسم گردید.

### یافته های پژوهش

نتایج این پروژه نشان داد که مصرف دراز مدت پیه انار در روند التیام زخم های پوستی ایجاد شده در گروه های تجربی، در میزان مساحت زخم و درصد سطح زخم کاهش معنی داری نسبت به گروه های کنترل دارد (نمودار شماره ۱ و ۲).

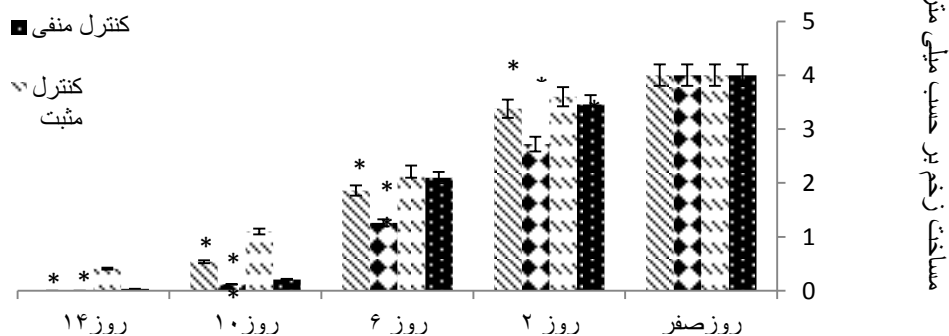
جامد جدا شده و به وسیله دستگاه تقطیر در خلاء با دمای ۷۵ درجه سانتی گراد و تا غلظت ۲۵ درصد حجمی تغلیظ گردید و در ظرف تیره مستتر با کاغذ آلومینیوم و به دور از نور قرار داده شد تا از اکسیداسیون آن جلوگیری شود.

عصاره حاصل بر پایه اوسرین با چگالی ۲۵ درصد وزنی-وزنی ساخت انستیتو پاستور ایران و در شرایط استریل تهیه گردید و در دمای ۱۹ درجه یخچال نگهداری شد. در هر بار استعمال دوز مورد استفاده به میزان ۲۰۰ و ۳۰۰ میلی گرم بود.

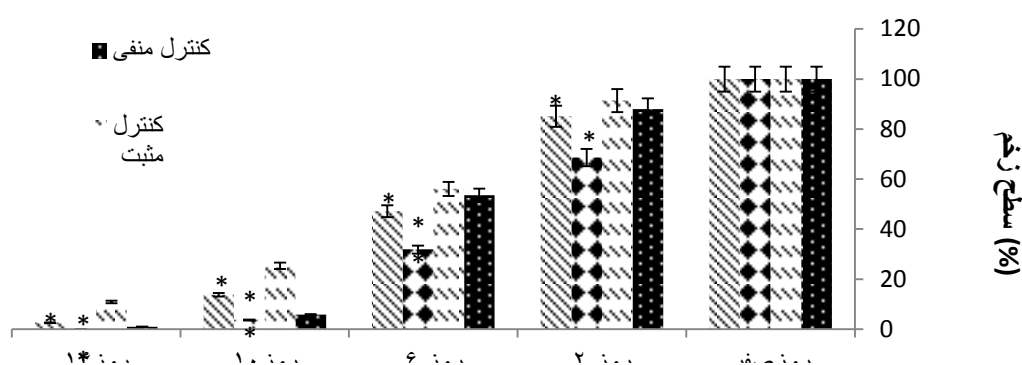
**نحوه ایجاد زخم:** ابتدا با تزریق داخل صفاقی کتامین (K113) و زایلین (X1251) موش ها را بیهوش کرده سپس موهای سمت چپ ستون فقرات را تراشیده و نواحی مورد نظر توسط محلول بتادین ۱۰ درصد ضد عفونی شد. سپس با کمک خط کش شابلون، زخمی به مساحت ۴ سانتی متر مربع با استفاده از تیغ اسکالپل و تیغ جراحی ایجاد شد.

**روش اندازه گیری سطح زخم:** بهبود زخم با اندازه گیری سطح زخم، درصد بهبودی و مدت لازم برای بسته شدن کامل زخم ارزیابی شد.

سطح زخم در روزهای ۰، ۲، ۶، ۱۰، ۱۴ بعد از عمل با واحد میلی متر مربع و به وسیله کولیس اندازه گیری گردید.



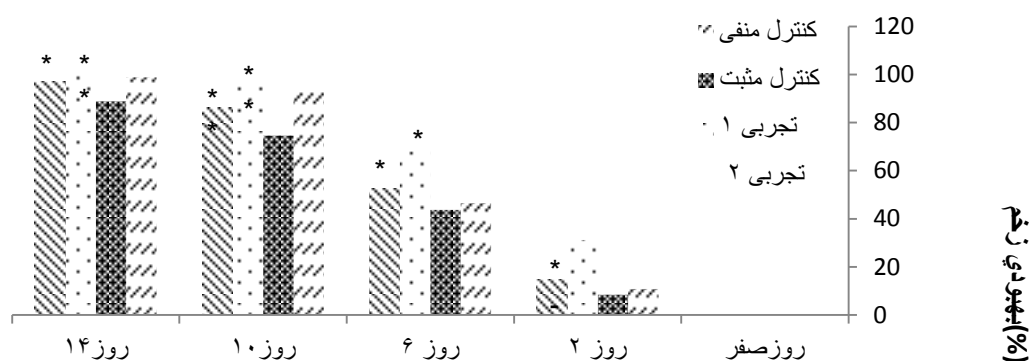
نمودار شماره ۱. مقایسه مساحت سطح زخم در گروه های مورد آزمایش (علامت \* نشان دهنده معنی دار بودن در سطح  $P \leq 0.05$ ) و  $P \leq 0.01$  و  $P \leq 0.001$  می باشد)



نمودار شماره ۲. مقایسه درصد سطح زخم در گروه های مورد آزمایش (علامت \* نشان دهنده معنی دار بودن در سطح  $P \leq 0.05$ ) و  $P \leq 0.01$  و  $P \leq 0.001$  می باشد)

تجربی، در میزان درصد بهبودی افزایش معنی داری را نشان داد (نمودار شماره ۳).

هم چنین مصرف دراز مدت پیه انار به صورت پماد برای التیام زخم های پوستی ایجاد شده در گروه های



نمودار شماره ۳. مقایسه درصد بهبودی در گروه های مورد آزمایش (علامت \* نشان دهنده معنی دار بودن در سطح  $P \leq 0.05$ ) و  $P \leq 0.01$  و  $P \leq 0.001$  می باشد)

رود؛ در حالی که در گروه دیابتی (کنترل مثبت)، همه وقایع فوق نسبت به دو گروه دیگر با تاخیر زمانی پیش می رود در گروه دریافت کننده اوسرین تغییرات چشمگیری در روند ترمیم زخم مشاهده نگردید چرا که این گروه دیابتی بوده و تنها با پماد اوسرین (که برای مرطوب نگه داشتن زخم می باشد) ترمیم می شود هم چنین تنها مرطوب و چرب نگه داشتن زخم برای ترمیم کافی نیست. در گروه کنترل مثبت نیز ترمیم با روند کندی پیش می رفت که نشان دهنده وجود عوامل

## بحث و نتیجه گیری

این مطالعه برای اولین بار نشان می دهد که مصرف عصاره پیه انار با توجه به خاصیت آنتی اکسیدانی و ضد التهابی آن برای ترمیم زخم های دیابتی موثر می باشد. در بررسی ماکروسکوپی و ارزیابی های آماری، مشاهده شد که در طول دوره مورد مطالعه، مراحل مختلف موثر بر روند ترمیم که منجر به بسته شدن زخم می شود، تحت تاثیر پیه انار، در گروه های دیابتی تیمار شده مشابه با گروه کنترل سالم پیش می

حاصل از تحقیق حاضر مغایرت دارد. چرا که آن ها طول دوره درمان را طولانی تر از دوره درمان ترمیم زخم در این پروژه در نظر گرفته بودند (۱۴).

Ruiz و همکاران در سال ۲۰۰۷ نشان دادند، Quercetin که یک نوع فلاونوئید است، باعث مهار بیان سیتوکین های التهابی می شود و در نتیجه، التهاب را تضعیف می کند. لذا به نظر می رسد در تحقیق حاضر، به دلیل وجود فلاونوئیدها در پیه انار، در تطابق با تحقیق این دانشمندان، احتمالاً با اثرات ضد التهابی که از طریق مهار میانجی های مربوطه است، با کاهش دوره التهاب، تسریع التیام زخم های دیابتی در گروه تیمار مشاهده شده است (۱۵).

در تحقیقی فاطمه علم الهدی به بررسی اثر بربرین در التیام زخم های پوستی در موش های دیابتی شده با استرپتوزوتوسین پرداخته است که نتایج حاصل از این پروژه با نتایج حاصل از پروژه حاضر هم خوانی داشته و بربرین نیز مانند پیه انار یک آنتی اکسیدان قوی می باشد که سبب ترمیم زخم های دیابتی می شود وجود آنتی اکسیدان ها در بدن باعث حفظ حالت پایدار یا در جهت حفظ هموستاز بدن پیش می روند و بین اکسیدان ها و آنتی اکسیدان ها فیدبک منفی وجود داشته که همین امر در پروژه حاضر سبب ترمیم زخم گردید (۱۶).

در مقاله ای دیگر سحر ملزمی و تیم تحقیقاتی اش به بررسی اثر پالماتین در التیام زخم های پوستی در موش های دیابتی شده با استرپتوزوتوسین پرداخته است که نتایج حاصل از پروژه وی با نتایج کار ما نیز هم خوانی دارد، آن ها بیان داشته اند که پالماتین نیز با خاصیت ضد رادیکال آزاد سبب ترمیم زخم و تسریع سرعت بهبود زخم می شود (۱۷).

مطالعه اخیر دارای چند محدودیت می باشد، از جمله تفاوت موجود در بین مداخلات انجام شده تفاوت در مساحت زخم، درصد سطح زخم، درصد بهبودی بین گروه ها و این که نمونه ها باید مدت زمان طولانی را در حالت دیابتی بوده و با توجه به جثه و نیروی موش ها تلفات شایان توجه ای وجود داشت.

هم چنین مطالعه حاضر نیز دارای نقاط قوت نیز بوده است. انجام متا آنالیز بر روی نمونه های حیوانی،

مختلف ایجاد زخم در بستر آن می باشد که علت عدم استفاده از هیچ عصاره یا زمادی، وجود شاهد بودن بر گروه دیابتی ها می باشد. با توجه به این که قند ناشتای موش ها با ایجاد دیابت تیپ یک (با کمک استرپتوزوتوسین) بالای ۳۰۰ بوده است، موش های دیابتی ترمیم دیرتری داشته و حتی در طول دوره مورد بررسی نیز ترمیم نیافتند. با کمک این آزمایش به بررسی تغییرات میکروسکوپی و هیستولوژیک بستر زخم ها نیز پرداخته شده است که به مقاله دیگر اختصاص داده شده است (۱۱، ۱۲). لذا بررسی های میکروسکوپی گویای بهتری از روند ترمیم زخم می باشد که این خود از محدودیت های این مقاله می باشد.

Choudhary در سال ۲۰۰۸، التیام زخم را تحت تاثیر عصاره اتانولی میوه گیاه هلیله بررسی کردند و نشان دادند که تانین ها، یکی از مهم ترین ترکیبات این گیاه است که اساساً مسئول جمع شدگی زخم، افزایش میزان اپی تلیزاسیون، تشکیل مجاری مویرگی و افزایش فیبروبلاست ها می باشند (۱۳). با توجه به این که گیاه پیه انار نیز حاوی تانین می باشد، وجود این ترکیب به علت خاصیت ضد میکروبی، مسئول التیام زخم می باشد. اگر چه در عصاره کامل حاصل از یک گیاه ممکن است اثرات تجمعی ترکیبات مختلف در مقایسه با تاثیر منفرد هر ترکیب، نتایج متفاوتی به دنبال داشته باشد؛ لذا به نظر می آید یافته های پژوهش حاضر هم راستا با مکانیسم های مشروحه از تانین ها، فلاونوئیدها و تری تربینوئیدها در تحقیقات دیگر باشد.

Latiff و همکاران در سال ۲۰۱۰ نشان دادند که عصاره گیاه کدوی تلخ (Momordica charantia)، باعث افزایش سرعت بهبود زخم در افراد دیابتی می شود که احتمالاً به دلیل مواد فتوشیمیایی مثل پل یفنول ها، فلاونوئیدها و تربینوئیدها می باشد که التیام زخم به واسطه کدوی تلخ با نتایج حاصل از پروژه حاضر نیز هم خوانی دارد (۳).

TAM و همکاران در سال ۲۰۱۱ در تحقیق خود مبنی بر ترمیم زخم های دیابتی، نشان دادند که در نمونه کنترل دیابتی، روند بهبودی با تاخیر انجام شد و پاسخ التهابی، طولانی تر بود که نتایج آن ها با نتایج

که در این بین پیه انار با توجه به فصل هم در دسترس و هم کم هزینه می باشد  
در خاتمه می توان با توجه به یافته های ما در این  
پروژه، برای افرادی که مشکلات زخم های نوروپاتی یا  
آنژیوپاتی و پوستی دارند. پیه انار را به عنوان دارویی  
جدید به صورت پماد معرفی کرد.

### سیاسگزاری

نویسندگان مقاله بدین وسیله از کلیه افرادی که ما را  
در انجام این پروژه یاری رسانده اند کمال تشکر و  
قدردانی را دارند.

با توجه به این که مناسب ترین نوع مطالعه برای نشان  
دادن رابطه علت و معلولی، مطالعات کارآزمایی حیوانی  
می باشد و انجام متا آنالیز بر روی نتایج حاصل از آن  
ها منجر به نتیجه گیری کامل تر در زمینه ارتباط پیه  
انار با بهبود زخم های پوستی در نمونه های سالم و  
دیابتی گردید از جمله نقاط قوت دیگر این پروژه می  
توان به جامعه آماری آن اشاره کرد، چرا که بررسی  
روی ۴۰ سر موش میزان خطا را کاهش می دهد و هم  
چنین استفاده از طب سنتی و داروهای گیاهی برای  
ترمیم زخم و بیشتر بیماری ها مورد تایید همگان بوده

### References

1. Tehranipour M, Behnam Rassouli M, Rahimi A. Maternal diabetes proliferate the choroid plexus and enlarge the lateral ventricle in brain of new born rats. Soc Endocrinol BES Harrog 2008;2:142-7.
2. Ekmektzoglou KA, Zografos GC. A concomitant review of the effects of diabetes mellitus and hypothyroidism in wound healing. World J Gastroenterol 2006;12:2721-9.
3. Latiff AA, Teoh SL, Das S. Wound healing in diabetes mellitus traditional treatment modalities. Lab Clin Therapeut 2010;161:359-64.
4. Suba V, Murugesan T, Arunachalam G, Mandal Sc, Saha BP. Anti-diabetic potential of Barleria lupulina extract in Rats. Phytomedicine 2004;11:202-5.
5. Kumar B, Vijayakumar M, Govindarajan R, Pushpangadan P. Ethnopharmacological approaches to wound healing exploring medicinal plants of india. J Ethnopharmacol 2007; 114:103-13.
6. Saad B, Azaizeh H, Said O. Tradition and perspectives of arab herbal medicine. Rev Evid Comple Alt Med 2005;2:475-9.
7. Kramer SN. First pharmacopeia in mans recorded history. Am J Pharm Sci Sup Public Health 1954;126:76-84.
8. Aloura, n S. Taxonomical and pharmacological survey of therapeutic plants in Jordan J Nat Prod. 2008; 1: 10-26.
9. Jarald E, Balakrishnan Joshi S, Chandra Jain D. Diabetes VS Herbal Medicines. Iran J Pharmacol Ther 2008;7:97-106.
10. Elena JU, Sudnikovich Z. Punica granatum attenuates metabolic disorders due to streptozotocin induced diabetes in Rats. European J Pharmacol 2007;10:180-7.
11. Patel MB, Mishra S. Hypoglycemic activity of alkaloidal fraction of Tinospora cordifolia. Phytomedicine 2011;18:1045-52.
12. Singh J, Kakkar P. Anti-hyperglycemic and antioxidant effect of Berberis aristata root extract and its role in regulating carbohydrate metabolism in diabetic Rats. J Ethnopharmacol 2009;123:22-6.
13. Choudhary GP. Wound healing activity of etanol extract of Terminalia bellirica roxb fruits. Natur Prod Rad 2008;7: 19-21.
14. Tam JC, Lau KM, Liu CL, To MH, Kwok HF, Lai KK. The in vivo and in vitro diabetic wound healing effects of a 2-herb formula and its mechanisms of action. J Ethnopharmacol 2011;134:831-8.
15. Ruiz PA, Braune A, Holzwimmer G, Quintanilla L, Haller D. Quercetin inhibits TNF-induced NF-kappaB transcription factor recruitment to proinflammatory gene promoters in murine intestinal epithelial cells. J Nutr 2007; 137:1208-15.
16. Amin AH, Subbaiah TV, Abbasi KM. Berberine sulfate antimicrobial activity bioassay and mode of action. Canadian J Microbiol 1969;15: 1067-76.
17. Molzemi S. [Evaluation of palmatine effects on cutaneous wound healing in normal and diabetic Rats.] Iranian J Diabet Metab 2014; 13:393-9. (Persian)

## The Regenerative Effects of Pomegranate Extract Fat (Pumice Granum) on Streptozotocin Induced Diabetic Wound Healing in Rats

Bolbolhaghi N<sup>1</sup>, Molzemi S<sup>2\*</sup>, Aminian M<sup>3</sup>

(Received: November 28, 2015

Accepted: May 31, 2016)

### Abstract

**Introduction:** Diabetes is a metabolic disorder, which is characterized by hyperglycemia resulting from defects in insulin secretion and impaired pancreatic function. With regard to the medicinal properties of amaranth, this study was conducted to investigate the effects of amaranth on skin histomorphological changes in diabetic rats.

**Materials & methods:** In this study, 48 male Wistar rats were divided into four groups (control group, sham group, first experimental group, and second experimental group). After general anesthesia with ketamine and xylazine in groups of mice. In these rats, an injured area of 4cm<sup>2</sup> was created on the left spine. The control groups had no ointment and first experimental group was treated with eucerin ointment. In addition, second

experimental group was treated using pomegranate fat and eucerin ointment twice daily. Wound healing was evaluated macroscopically. Microscopic study were assigned to another article.

**Findings:** Wound healing in group that became diabetes using streptozocin, showed late recovery compared to normal wound healing in normal groups and wound healing in experimental groups treated with Pumice Granum was accelerated compared to control group.

**Discussion & conclusions:** Results of this study showed Pumice Granum causes accelerated skin wound healing in normal and diabetic samples.

**Keywords:** Wound healing, Pumice granum, Diabetic wistar rat

1. Dept of Midwifery, Faculty of Nursing and Midwifery, Shahroud University of Medical Sciences, Shahroud, Iran

2. Dept of Lab Sciences, Faculty of Medical Sciences, Islamic Azad University, Shahrood Branch, Shahrood, Iran

3. Faculty of Medicine, Army University of Medical Sciences, Tehran, Iran

\* Corresponding author Email: saharmlzemi@yahoo.com