

CASE REPORT

Nonsurgical Endodontic Treatment of a Large Periradicular Lesion: A case report

Zahra sadat Madani¹,
Azam Hadadi Koohsar²

¹Associate Professor, Department of Endodontics, Faculty of Dentistry, Babol University of Medical Sciences, Babol, Iran

²Assistant Professor, Department of Endodontics, Faculty of Dentistry, Mazandaran University of Medical Sciences, Sari, Iran

(Received August 1, 2015 ; Accepted January 11, 2016)

Abstract

This case report describes the healing of a large periapical lesion without apical surgery. In this paper, a 35 year-old female with a large lesion from the apices of her teeth 22-27 is presented. During treatment procedure 2.5% sodium hypochlorite solution was used for irrigation and calcium-hydroxide was used as intracanal anti-microbial dressing. Periapical healing was observed in radiographic examinations at 6-month and 1 and 2 year-follow-up visits.

Keywords: Periapical Abscess, Calcium hydroxide, Root canal Therapy

J Mazandaran Univ Med Sci 2016; 26(134): 368-373 (Persian).

درمان اندودونتیک بدون جراحی ضایعات پری رادیکولار وسیع: گزارش یک مورد

زهرا سادات مدنی^۱

اعظم حدادی کوهسار^۲

چکیده

در این گزارش مورد، ترمیم ضایعات پری اپیکال وسیع بدون نیاز به جراحی اپیکال شرح داده می شود. یک خانم ۳۵ ساله با ضایعه وسیع اپیکالی در آپکس دندان‌های ۲۲-۲۷ مراجعه کرد. در طول درمان، هیپوکلریت ۲/۵ درصد برای شستشو استفاده شد و کلسیم هیدروکساید به عنوان داروی ضد میکروبی در داخل کانال به کار گرفته شد. ترمیم ناحیه پری اپیکال در رادیوگرافی معاینات فالوآپ ۶ ماه، ۱ و ۲ سال مشاهده شد.

واژه های کلیدی: آبسه پری اپیکال، کلسیم هیدروکساید، درمان کانال ریشه

مقدمه

در گذشته این ضایعات به طور معمول با انجام جراحی بعد از درمان ریشه دندان، درمان می شدند، اما در طول سال های اخیر، افزایش آگاهی از مورفولوژی و پیچیدگی سیستم کانال ریشه منجر به توسعه تکنیک، مواد و وسایل جدید شده که نتایج درمان را بهبود بخشیده و نیاز به درمان جراحی را کاهش داده است (۲). این ضایعات ممکن است بدون علامت بوده و به صورت اشکال متفاوت اعم از شکل گیری آبسه، گرانولوما و کیست های پری اپیکال ظاهر شوند (۳، ۴). رادیولوژی های پری اپیکال علامت رادیوگرافیک این ضایعات بوده و آن ها در طول بررسی های رادیوگرافی روتین دندان یا به دنبال ایجاد سینوس تراکت یا درد حاد دندانی مشخص می شوند (۵). با درمان ریشه مناسب میزان موفقیت این ضایعات به حدود ۹۰ درصد می رسد (۲). همه ضایعات پری اپیکال

عفونت پالپ دندان در اثر پوسیدگی، پروسه های ترمیمی دندان و تروما اتفاق می افتد که می تواند باعث نکروز پالپ و تحریک پاسخ ایمنی در ناحیه پری اپیکال شود. مکانیسم شکل گیری ضایعات پری اپیکال به طور کامل مشخص نیست، اما به طور معمول زمانی که پالپ دندان از بین می رود، محیط مناسبی جهت ورود میکروارگانیسم ها و آزاد شدن توکسین های مختلف به بافت پری اپیکال ایجاد می شود و از آن جایی که ارتباط نزدیکی بین پالپ و ناحیه پری اپیکال وجود دارد، آلودگی سیستم کانال ریشه باعث واکنش های التهابی و شکل گیری ضایعات پری اپیکال می شود (۱). مطالعات کلینیکال نشان داده که ضایعات پری اپیکال وسیع اغلب با درمان ریشه دندان بر طرف می شوند که نیاز به پاکسازی مکانیکی و شیمیایی مناسبی جهت کاهش یا از بین بردن میکروارگانیسم ها از سیستم کانال ریشه دارد.

E-mail: haddadi_azam@yahoo.com

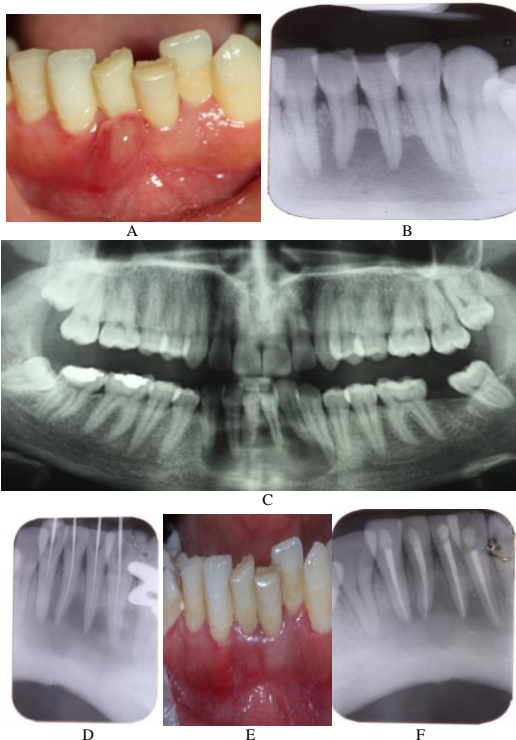
مؤلف مسئول: اعظم حدادی کوهسار - ساری: دانشکده دندانپزشکی

۱. دانشیار، گروه اندودونتیکس، دانشکده دندانپزشکی، دانشگاه علوم پزشکی بابل، بابل، ایران

۲. استادیار، گروه اندودونتیکس، دانشکده دندانپزشکی، دانشگاه علوم پزشکی مازندران، ساری، ایران

تاریخ دریافت: ۱۳۹۴/۵/۱۰ تاریخ ارجاع جهت اصلاحات: ۱۳۹۴/۵/۱۸ تاریخ تصویب: ۱۳۹۴/۱۰/۲۱

پاکسازی و شکل دهی با روش Step back و با استفاده از K File (Mani, Tochigi, Japan) انجام شد و Master apical file #۳۵ در نظر گرفته شد. شستشو با هیپوکلریت سدیم ۲/۵ درصد (Tage-Donyayearayesh, Iran) و نرمال سالین صورت گرفت. کلسیم هیدروکساید [Ca(OH)₂ (Rc Cal-Prime Dental)] به عنوان داروی ضد میکروبی داخل کانال به مدت ۲ هفته قرار داده شد و سپس از ماده پانسمان Cavit (ESPE, Dental AG, Seefeld, Germany) به عنوان ترمیم موقت استفاده شد. بعد از ۲ هفته، فیستول بر طرف شده و بیمار علائمی نداشت (تصویر شماره E-۱). سپس کانال با روش تراکم جانبی و گوتا پرکا AH26 Germany (Sure-Korea) Seoul. Endo. و سیلر (Dentsply,) پر شده و حفره دسترسی با کامپوزیت به صورت دائم ترمیم شد (تصویر شماره F-۱). کاهش اندازه ضایعه رادیولوسنت و ترمیم استخوان در رادیوگرافی های ۶ ماه، ۱ و ۲ سال بعد از درمان مشاهده شد (تصویر شماره A-۲ و B و C).



صویر شماره ۱: A: فیستول در ناحیه قدام فک پایین، B: رادیوگرافی پری اپیکال، C: رادیوگرافی پانورامیک D: تعیین طول اولیه،

التهابی باید به طور اولیه با درمان غیر جراحی درمان شوند و مداخله جراحی، زمانی که درمان غیر جراحی معمولی با شکست مواجه می شود، پیشنهاد می گردد (۳، ۶). در گزارش مورد حاضر، درمان ضایعه اپیکالی وسیع در دندان های قدامی مندیبل با روش درمان ریشه معمول بدون نیاز به درمان جراحی توضیح داده می شود.

گزارش مورد

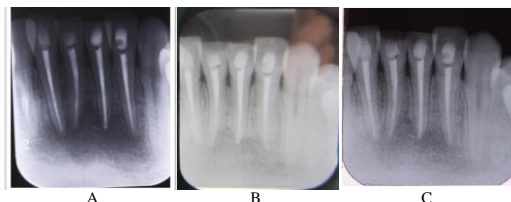
خانم ۳۵ ساله ای به بخش اندودونتیکی دانشکده دندانپزشکی بابل با مشکل فیستول داخل دهانی و درد در ناحیه قدام فک پایین مراجعه کرده بود. این بیمار تاریخچه پزشکی خاصی نداشت و هم چنین وارد شدن تروما به دندان ها را در گذشته به طور قطعی به خاطر نداشت. در بررسی های خارج دهانی مورد خاصی مشاهده نشد. در بررسی های داخل دهانی، فیستول در ناحیه قدام فک پایین دیده شد (تصویر شماره A-۱). در رادیوگرافی پانورامیک، ضایعه رادیولوسنت در ناحیه اپیکس دندان های ۲۷-۲۲ مشاهده می شد (تصویر شماره B-۱ و C). طبق آنالیز رادیوگرافیک، لوسنسی پری اپیکال در این ضایعه تقریباً ۳۳/۷*۱۶/۶ میلی متر بود. دندان های ۲۳-۲۶ تدریس ملایم داشتند و به دق و لمس حساس بودند. این دندان ها لقی درجه ۲ داشتند. پالپ تستر الکتریکی [Electric Pulp Tester) Sybron Endo, Orange, CA, USA] تست سرما (Endo-ice, The Hygenic Corporation, OH, USA) پاسخ منفی برای دندان های ۲۳-۲۶ را گزارش کردند. اما دندان های ۲۲ و ۲۷ پاسخ نرمال به تست های انجام شده نشان دادند. هیچ گونه پوسیدگی در دندان های مذکور مشاهده نشد. بر اساس این یافته ها، پالپ نکروتیک با آبسه مزمن اپیکال که به دنبال تروما به دندان ها ایجاد شده بود، تشخیص داده شد.

حفره دسترسی بدون تزریق بی حسی برای دندان های ۲۳-۲۶ تهیه شد و ایزولاسیون با تکنیک Split dam صورت گرفت. طول کارکرد تعیین شد و با رادیوگرافی تایید شد (تصویر شماره D-۱).

سایز ضایعات پری اپیکال فاکتور تعیین کننده اصلی در انتخاب روش درمان به صورت درمان معمول کانال ریشه یا جراحی نیست (۱۳،۹). در این گونه موارد ابتدا درمان معمول ریشه انجام شده و در صورت عدم بهبودی، به سراغ جراحی می‌رویم (۶،۳). در این گونه ضایعات می‌توان از داروهای آنتی‌میکروبیال مثل کلسیم هیدروکساید یا ترکیبی از آنتی‌بیوتیک‌ها که در درمان ضایعات کیستیک نتایج خوبی به همراه داشته است، به صورت درمان دو یا چند جلسه‌ای استفاده نمود (۷،۱). کلسیم هیدروکساید به دلیل PH قلیایی، باعث تخریب غشاء سلول ساختار پروتئینی میکروارگانیسم‌ها می‌شود (۱۴). Sood و همکاران ترمیم و بهبود ضایعه پری اپیکال وسیع را در ناحیه پالاتال قدام مگزیلا با دارو درمانی با کلسیم هیدروکساید از طریق درمان ریشه دندان‌های درگیر گزارش کردند (۱۰). هم‌چنین Ozan نیز موفقیت درمان ضایعه پری رادیکولار در دندان‌های مندیولار را با درمان ریشه دندان بدون نیاز به جراحی اپیکال را بیان کرد (۷). در گزارش مورد حاضر نیز درمان کانال ریشه با ترکیبی از داروها مثل کلسیم هیدروکساید به صورت دو جلسه‌ای، موفقیت در ترمیم را به دنبال داشت. با وجود اختلاف نظرهای زیادی که در مورد درمان یک جلسه‌ای و دو جلسه‌ای برای درمان کانال ریشه وجود دارد، یک مطالعه سیستماتیک در سال ۲۰۰۸ بیان کرد که هیچ تفاوت قابل ملاحظه‌ای بین درمان یک جلسه‌ای و دو یا چند جلسه‌ای در موفقیت درمان ریشه وجود ندارد (۱۵).

عسگری موفقیت و ترمیم ضایعه پری اپیکال در مولر فک بالا را به وسیله درمان ریشه دندان به صورت یک جلسه‌ای و بدون استفاده از دارو درمانی و جراحی بیان کرد (۱۶). علائم رادیوگرافیک مثل تغییرات دانسیته در ضایعه، شکل‌گیری ترابکول‌های استخوانی و نیز شکل‌گیری لامینا دورا مشخصه ترمیم ضایعه هستند، به ویژه وقتی که با یافته‌های کلینیکال دندانمانند بهبودی بافت نرم و بدون علامت بودن دندان همراه هستند (۱۷،۱۶).

E: برطرف شدن فیستول ۲ هفته بعد از کلسیم هیدروکساید تراپی،
F: پر کردن کانال



تصویر شماره ۲: A: فالوآپ ۶ ماه، B: فالوآپ ۱ سال، C: فالوآپ ۲ سال

بحث

ضایعات پری رادیکولر با منشأ اندودونتیگ به وسیله عفونت‌های پلی میکروبیال مشخص می‌شوند (۸،۷) و عموماً با پالپ نکروتیک همراه هستند (۹). اغلب ضایعات پری اپیکال (بیش از ۹۰ درصد) به گرانولومای دندانی، کیست‌های رادیکولار یا آبسه‌های دندانی طبقه‌بندی می‌شوند (۷). شیوع کیست‌ها در ضایعات پری اپیکال بین ۵۵-۶ درصد است (۱۰) که با افزایش در اندازه ضایعات پری اپیکال، احتمال کیست‌های رادیکولار افزایش می‌یابد (۱۱). شواهد نشان می‌دهد که تشخیص قطعی کیست‌ها بر اساس یافته‌های هیستولوژیکال می‌باشد، اما مطالعات مختلف ارتباط اندازه رادیوگرافیک ضایعات با یافته‌های هیستولوژیکال را نشان می‌دهد که در ضایعات با اندازه رادیوگرافی 200mm^2 یا بزرگ‌تر، شیوع کیست‌ها تقریباً ۱۰۰ درصد است (۱۲،۷). به هر حال تشخیص کلینیکال کیست‌های پری اپیکال می‌تواند بر اساس موارد زیر باشد:

- ۱- ضایعه پری اپیکال یک یا چند دندان غیر زنده را درگیر کند.
- ۲- اندازه ضایعه بزرگ‌تر از 200mm^2 باشد.
- ۳- ضایعه در رادیوگرافی به صورت ناحیه well-defined با حاشیه اپک باشد.
- ۴- مایع اسپیره شده یا درناژ از طریق سیستم کانال ریشه باشد.
- ۵- مایع شامل کریستال‌های کلسترول باشد (۷).

شده و بیمار فاقد هر گونه علائم کلینیکی بود. (تصویر شماره ۲-A و B و C).

در این گزارش مورد، درمان موفق کانال ریشه باعث بهبودی و ترمیم ضایعه پری اپیکال شده است و این پاسخ مطلوب به درمان، نیاز به جراحی را برطرف کرده است.

طی مطالعات انجام شده، اکثر ضایعات پری رادیکولار بین ۱-۱۲ ماه بهبود یافته و در مطالعات دیگر، طی ۲ سال روند بهبودی را طی کرده‌اند (۱۰).

در رادیوگرافی فالوآپ ۶ ماه، ۱ و ۲ سال این بیمار، استخوان در حال ترمیم بوده و سائز ضایعه کوچک تر

References

1. Kovac J, Kovac D. Microbial decontamination of the root canals of devitalized teeth. *Epidemiologie, mikrobiologie, imunologie: casopis Spolecnosti pro epidemiologii a mikrobiologii Ceske lekarske spolecnosti JE Purkyne* 2012; 61(4): 87-97.
2. Moazami F, Sahebi S, Sobhnamayan F, Alipour A. Success rate of nonsurgical endodontic treatment of nonvital teeth with variable periradicular lesions. *Iran Endod J* 2011; 6(3): 119-124.
3. Soares JA, Brito-Junior M, Silveira FF, Nunes E, Santos SM. Favorable response of an extensive periapical lesion to root canal treatment. *J Oral Sci* 2008; 50(1): 107-111.
4. Soares J, Santos S, Silveira F, Nunes E. Nonsurgical treatment of extensive cyst-like periapical lesion of endodontic origin. *Int Endod J* 2006; 39(7): 566-75.15.
5. Barbakow FH, Cleaton-Jones PE, Friedman D. Endodontic treatment of teeth with periapical radiolucent areas in a general dental practice. *Oral Surg, Oral Med, Oral Pathol* 1981; 51(5): 552-559.
6. Lin LM, Ricucci D, Lin J, Rosenberg PA. Nonsurgical root canal therapy of large cyst-like inflammatory periapical lesions and inflammatory apical cysts. *J Endod* 2009; 35(5): 607-615.
7. Ozan U, Er K. Endodontic treatment of a large cyst-like periradicular lesion using a combination of antibiotic drugs: a case report. *J Endod* 2005; 31(12): 898-900.
8. Taneja S, Kumari M. Use of triple antibiotic paste in the treatment of large periradicular lesions. *J Investig Clin Dent* 2012; 3(1): 72-76.
9. Riccitiello F, Stabile P, Amato M, Rengo S, D'Ambrosio C. The treatment of the large periradicular endodontic injury. *Minerva Stomatolo* 2011; 60(9): 417-426.
10. Sood N, Maheshwari N, Gothi R, Sood N. Treatment of Large Periapical Cyst Like Lesion: A Noninvasive Approach: A Report of Two Cases. In *J Clin Pediatr Dent* 2015; 8(2): 133-137.
11. Fernandes M. Nonsurgical management of a large periapical lesion using aspiration in combination with a triple antibiotic paste and calcium hydroxide. *Iran Endod J* 2010; 5(4): 179-182.
12. Natkin E, Oswald RJ, Carnes LI. The relationship of lesion size to diagnosis, incidence, and treatment of periapical cysts and granulomas. *Oral surg, Oral Med, Oral Pathol* 1984; 57(1): 82-94.
13. Caliskan MK. Prognosis of large cyst-like periapical lesions following nonsurgical root canal treatment: a clinical review. *Int Endod J* 2004; 37(6): 408-416.
14. Leonardo MR, Hernandez ME, Silva LA, Tanomaru-Filho M. Effect of a calcium hydroxide-based root canal dressing on periapical repair in dogs: a histological study. *Oral Surg, Oral Med, Oral Pathol, Oral*

- Radiol, Endodon 2006; 102(5): 680-685.
15. Figini L, Lodi G, Gorni F, Gagliani M. Single versus multiple visits for endodontic treatment of permanent teeth: a Cochrane systematic review. J Endod 2008; 34(9): 1041-1047.
16. Asgary S, Ehsani S. Endodontic treatment of a large periradicular lesion: a case report. Iran Endod J 2008; 3(4): 134-136.
17. Saatchi M. Healing of large periapical lesion: a non-surgical endodontic treatment approach. Aust Endod J 2007; 33(3):