

درمان تحلیل داخلی التهابی ریشه با گوتا پرکا و سیلر Endoseal MTA: گزارش یک مورد

دکتر پروین عالمی^۱ - دکتر بهنام بوالهری^۲ - دکتر سهیل نیاورزی^۳ - دکتر مریم رضازاده سفیده^{۳*}

۱- استادیار گروه آموزشی اندودنتیکس، دانشکده دندانپزشکی، پردیس بین الملل، دانشگاه علوم پزشکی و خدمات بهداشتی، درمانی تهران، تهران، ایران

۲- دانشیار گروه آموزشی اندودنتیکس، دانشکده دندانپزشکی، دانشگاه علوم پزشکی و خدمات بهداشتی، درمانی تهران، تهران، ایران

۳- دستیار تخصصی گروه آموزشی اندودنتیکس، دانشکده دندانپزشکی، دانشگاه علوم پزشکی و خدمات بهداشتی، درمانی تهران، تهران، ایران

Treatment of inflammatory internal root resorption with Endoseal MTA: A case report

Parvin Alami¹, Behnam Bolhari², Soheil Niavarzy³, Maryam Rezazadeh Sefideh^{3*}

1- Assistant Professor, Department of Endodontics, School of Dentistry, International Campus, Tehran University of Medical Sciences, Tehran, Iran

2- Associate Professor, Department of Endodontics, School of Dentistry, Tehran University of Medical Sciences, Tehran, Iran

3[†] - Post-Graduate Student, Department of Endodontics Dentistry, School of Dentistry, Tehran University of Medical Sciences, Tehran, Iran (dentist.rezazadeh@gmail.com)

Management of internal root resorption is a challenge to the endodontists. If it is left untreated, it may lead to the destruction of the surrounding dental hard tissues. Despite, routine obturation techniques are often employed without considering the best technique to solve this problem. This study presented a case of internal root resorption and apical periodontitis affecting tooth 12 (FDI) in a 31-year-old female patient, with a history of crown preparation in that region. We managed it with EndosealMTA and gutta-percha. After 12 months follow up, the tooth was still symptomless and in function and healing of bone resorption occurred.

Key Words: Internal root resorption, MTA-base sealer, Endoseal MTA

Journal of Dental Medicine-Tehran University of Medical Sciences 2019;32(2):129-135

چکیده

مدیریت تحلیل داخلی ریشه یک چالش برای اندودانتیست‌ها می‌باشد که در صورت عدم درمان، ممکن است منجر به تخریب بافت‌های سخت مجاور دندان گردد. با این وجود، اغلب روش‌های پرکردن کانال معمول، بدون در نظر گرفتن بهترین روش برای حل این مشکل، مورد استفاده قرار می‌گیرد. این مطالعه شامل ارائه موردی از یک تحلیل داخلی ریشه با پرپودنتیت اپیکال ریشه دندان ۱۲، در یک خانم ۳۱ ساله است که تاریخچه‌ای از آماده سازی روکش در این ناحیه را دارد که با سیلر یا بیس (Endoseal) MTA و گوتا پرکا درمان شده است. فالوآپ ۱۲ ماهه این بیمار انجام شد، که طی آن بیمار بدون علائم بالینی و رادیوگرافیکی بوده و ترمیم ضایعه استخوان در آن رخ داده بود.

کلید واژه‌ها: تحلیل داخلی، سیلر با بیس MTA، Endoseal MTA

وصول: ۹۷/۱۰/۰۵ اصلاح نهایی: ۹۸/۰۶/۰۱ تأیید چاپ: ۹۸/۰۶/۱۰

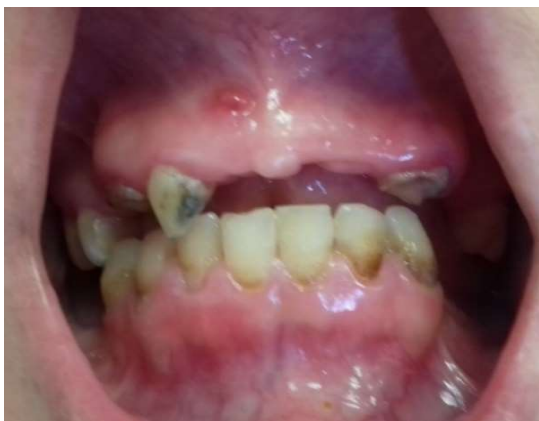* مؤلف مسؤول: تهران - انتهای خیابان امیرآباد - دانشکده دندانپزشکی - دانشگاه علوم پزشکی تهران - گروه آموزشی اندودنتیکس
تلفن: ۸۸۰۱۵۹۵۰ نشانی الکترونیک: dentist.rezazadeh@gmail.com

مقدمه

۲- تهیه رادیوگرافی پری اپیکال با دو زاویه مختلف افقی: یک رادیوگرافی پری اپیکال موازی و یک رادیوگرافی با زاویه افقی (نسبت به فیلم). اگر با تغییر زاویه افقی، محل ضایعه موجود در فضای کانال ریشه تغییر نکند IRR است ولی اگر با تغییر زاویه افقی محل ضایعه جا به جا شود، تحلیل خارجی است (۱۰). استفاده از CBCT نیز به عنوان ابزار تشخیصی و درمانی می‌تواند مورد استفاده قرار گیرد (۱۱).

گزارش مورد

بیمار خانم ۳۱ ساله به بخش اندودنتیکس دانشکده دندانپزشکی دانشگاه علوم پزشکی تهران با شکایت اصلی درد شدید در دندان پره مولر دوم ماگزایلا مراجعه کرد. او هیچ مشکل سیستمیکی نداشت و کاملاً سالم بود. در پرونده درمانی دندانپزشکی بیمار، تاریخچه‌ای از ترمیم تاجی و پرکردگی برخی دندان‌ها وجود داشت. معاینات داخل دهانی نشان داد که بافت پریودنتال بیمار طبیعی بود، اما بهداشت دهان وی نامناسب بود و دندان‌های زیادی پوسیدگی داشتند و حساسیت به دق در دندان ۱۵ وجود داشت و در مخاط ناحیه پری اپیکال دندان ۱۲ (بدون پوسیدگی و ترمیم تاجی) سینوس ترکت وجود داشت (شکل ۱). معاینات رادیوگرافی پوسیدگی اکلوزالی دندان ۱۵ را نشان داد که نزدیک پالپ چمبر دندان بود. یک رادیوگرافی به منظور ردیابی سینوس ترکت در ناحیه قدامی تهیه شد. تشخیص برای دندان ۱۵ پالپیت غیر قابل برگشت بود اما هیچ پوسیدگی در دندان ۱۲ مشاهده نشد.



شکل ۱- سینوس ترکت در ناحیه قدامی ماگزایلا

در رادیوگرافی رادیولوسنسی بیضی شکلی را در کانال ریشه دندان ۱۲ در ناحیه بین ۱/۳ کرونالی و میانی ریشه مشاهده شد که IRR را

تحلیل کانال ریشه می‌تواند مرتبط با فرآیندهای فیزیولوژیک و پاتولوژیک باشد که منجر به از دست رفتن عاج، سمان و یا استخوان می‌شود. Andreasen تحلیل دندان را به دو دسته داخلی (التهابی و جایگزینی) و خارجی (سطحی، التهابی و جایگزینی) طبقه‌بندی کرده است (۱). تحلیل داخلی زمانی رخ می‌دهد که لایه حفاظتی ادنتوبلاستی و پره‌دنتین دیواره کانال، آسیب دیده و منجر به اکسپوز شدن عاج مینرالیزه زیرین با ادنتوبلاست‌ها می‌شود (۲). دلیل دقیق این رویداد مشخص نیست، اما فاکتورهای مستعد کننده تحلیل داخلی ریشه بر اساس شواهد عبارتند از: تروما (شایع‌ترین عامل)، فرآیندهای ترمیمی، عفونت‌های پالپی (۳)، وقوع ترک در دندان‌ها (۴)، عفونت پریودنتال، درمان‌های ارتودنسی (۵)، آناکورزیس، تغییرات دیستروفیک ایدیوپاتیک ساده در پالپ دندان (۶) یا علل غیر دندان‌ها مثل بیماری هرپس زوستر (۷) می‌باشد.

تحلیل داخلی ریشه (Internal Root Resorptions (IRR معمولاً بدون علامت بوده و طی رادیوگرافی تشخیص داده می‌شود. مگر در حالتی که تحلیل در ناحیه سرویکالی دندان روی دهد که در این حالت دندان ممکن است یک تغییر رنگ صورتی یا قرمز را نشان دهد یا در مواردی که دیواره کانال ریشه سوراخ شده و آلودگی باکتریال باعث ایجاد نکروز و ضایعه شده و بدین ترتیب علائم بالینی ایجاد کند (۸).

گاهی اوقات علائم و نشانه‌های بالینی ممکن است اولین علامت، در دندان‌های درگیر باشد، این نشانه‌ها شامل: تغییر رنگ دندان، درد خود به خود، حساسیت در جویدن، حساسیت در دق، حساسیت در لمس در ناحیه اپیکالی دندان و تورم یا درناژ سینوس ترکت می‌باشد (۹).

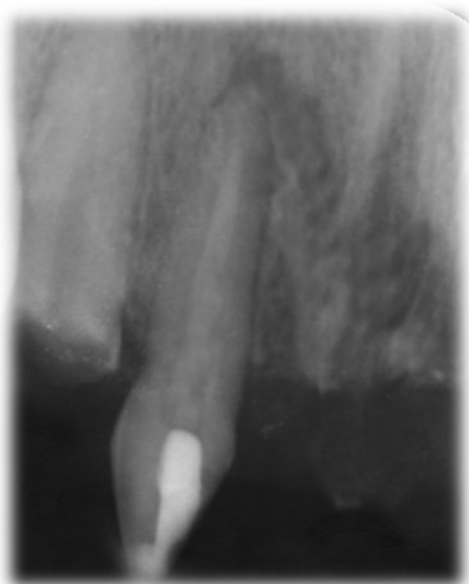تحلیل داخلی ریشه در تمام قسمت‌های ریشه می‌تواند رخ دهد، اما شایع‌ترین مکان، ناحیه سرویکال ریشه است (۹). تشخیص IRR با تصاویر رادیوگرافی دو بعدی چالش برانگیز است. دو روش برای تشخیص افتراقی میان IRR و ECR (تحلیل خارجی ریشه) که به لحاظ بالینی به سختی از هم متمایز می‌شوند، به خصوص در زمانی که علائم بالینی نیز وجود ندارند، موجود است:

۱- Trace کردن حدود خارجی کانال ریشه: به این ترتیب که اگر حدود کانال ریشه مشخص نباشد، ضایعه IRR است و اگر حدود کانال ریشه مشخص باشد احتمالاً تحلیل خارجی است.

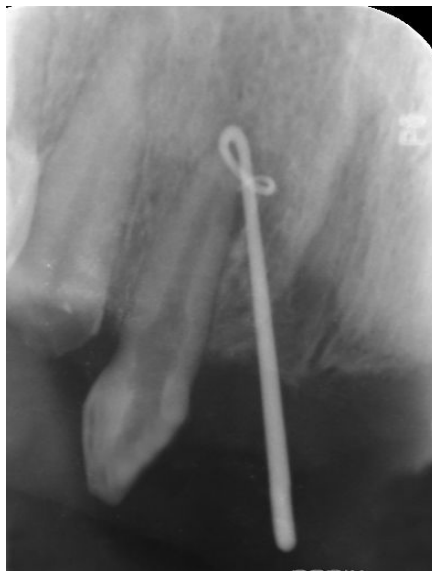انجام شد. کانال‌ها با 2.5% NaOCl فراوان و اولتراسونیک غیرفعال شستشو داده شدند و پس از شستشو با نرمال سالین از کلسیم هیدروکساید مخلوط شده با کلرهگزیدین ۰.۲٪ (Golchai, dentalcenter, Iran) به عنوان داروی داخل کانال برای ۱ هفته استفاده شد و در نهایت یک گلوله پنبه در حفره دسترسی قرار داده شد و دندان با گلاس آینومر (3M ESPE, saint-paul, MN) به صورت موقت ترمیم شد (شکل ۳).

یک هفته بعد، بیمار در مراجعه بعدی (یک هفته بعد) سینوس ترکت بیمار بهبود یافته بود (شکل ۴).

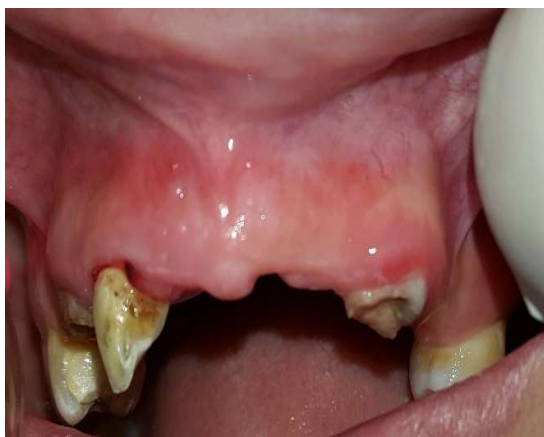پیشنهاد می‌کرد، اما به منظور اطمینان از چند رادیوگرافی پری اپیکال با زاویه‌های مختلف استفاده شد. باید به این نکته اشاره کرد که بیمار در دندان ۱۲ هیچ دردی گزارش نداده و دندان لقی درجه ۱ را نشان می‌داد و در دق نیز کاملاً نرمال بود. تست‌های حیات پالپی شامل تست سرما (Roeko endo-frost, coltene/whaledent, Germany) و الکتریک پالپ تست (C-pulse pulp center, US dental deport, USA) انجام شد که پاسخ منفی بود. بر اساس یافته‌های بالینی و رادیوگرافی، تشخیص تحلیل داخلی التهابی ریشه و پرپودنتیت اپیکالی مزمن در دندان ۱۲ در نظر گرفته شد و درمان ریشه به عنوان درمان انتخابی و قطعی در نظر گرفته شد (شکل ۲).



شکل ۳- قرار دادن کلسیم هیدروکساید در لترال راست ماگزایلا

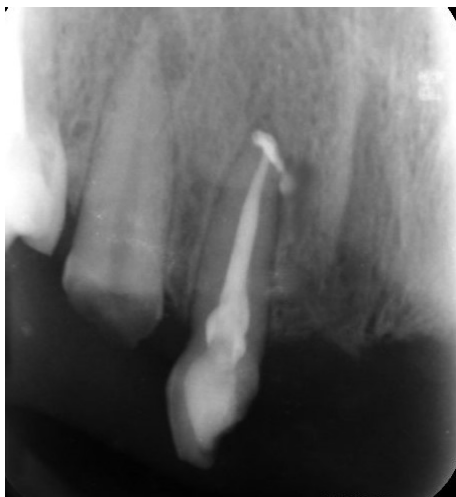

شکل ۲- trace کردن سینوس ترکت

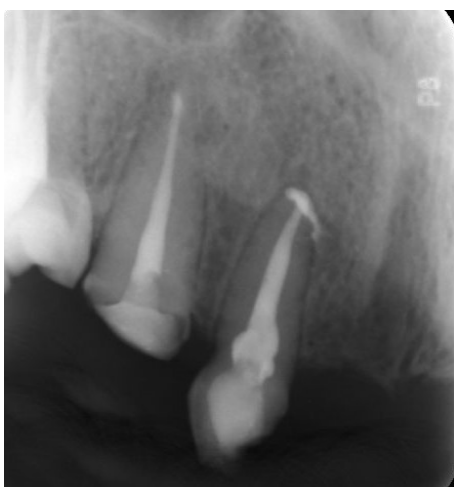

شکل ۴- بهبود سینوس ترکت

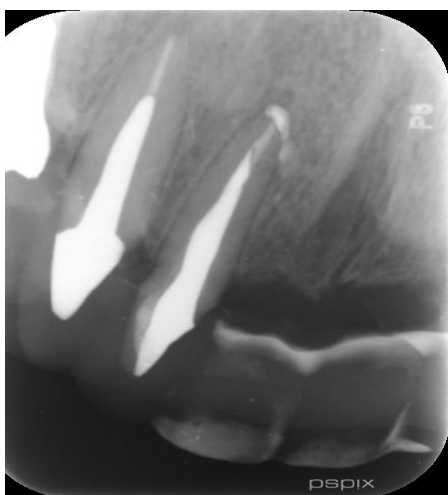پس از تهیه رضایت نامه شفاهی و کتبی از بیمار، پیش از شروع درمان کانال ریشه، بیمار از تشخیص و طرح درمان مطلع شد. سپس بی حسی موضعی لیدوکائین ۲٪ با اپی نفرین ۱/۸۰۰۰۰ تزریق شد و دندان ۱۲ با رابردم ایزوله و حفره دسترسی با هندپیس با سرعت بالا تحت اسپری آب و هوا تهیه شد. کانال‌ها با 2.5% NaOCl (Diluted chloraxid 5.25% cerkamed, medicalcompany, Poland) شستشو داده شد و طول کارکرد دندان با اپکس لوکیتور (Meta biomed, southkorea) I root اندازه‌گیری و با رادیوگرافی تأیید شد. آماده سازی بیومکانیکال کانال‌ها با فایل روتاری نیکل تیتانیوم Protaper (Dentsply, mailifer) به روش crown down تا فایل F4



شکل ۶- فالوآپ ۳ ماهه

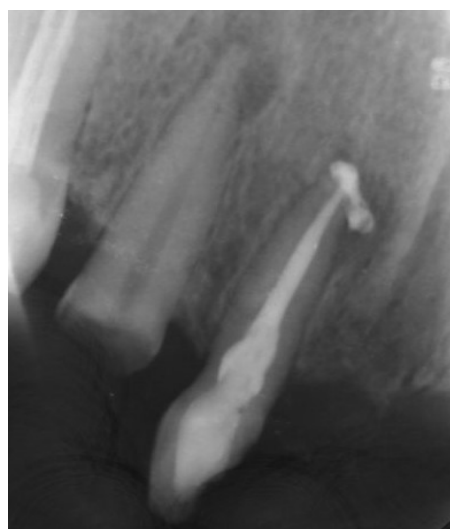


شکل ۷- فالوآپ ۶ ماهه



شکل ۸- فالوآپ ۱۲ ماهه

داروی داخل کانال خارج شد و کانال‌ها با ۵ میلی لیتر ۱۷٪ EDTA (Morvabon, Iran) به مدت ۱ دقیقه و سپس ۵ میلی لیتر ۲.۵٪ NaOCl به مدت ۱ دقیقه برای برداشت اسمیرلیبر شستشو داده شد. سپس کانال‌های ریشه با کن‌های کاغذی استریل خشک شد و کانال‌ها با گوتاپرکا و سیلر Endoseal MTA پر شدند. تیپ پلاستیکی تا رسیدن به طول وارد کانال شد و سپس سیلر به درون کانال تزریق شد و یک کن اصلی (master cone) (۶٪، #40) آغشته با Endoseal MTA داخل کانال تا طول کارکرد قرار داده شد و کانال به روش single cone پر شد. پس از پرکردن کانال گوتاپرکای اضافی به کمک وسایل داغ دستی خارج شد. در انتها پالپ چمبر با الکل اتیلیک ۷۰٪ تمیز و دندان با ماده ترمیم موقت پر شد. رادیوگرافی پس از پرکردگی کانال ریشه دندان، پر شدن کامل سیستم کانال ریشه را نشان داد، اما میزان کمی اکستروژن Endoseal MTA در سطح جانبی ریشه وجود داشت (شکل ۵).



شکل ۵- رادیوگرافی بلافاصله پس از آبجوریشن

به بیمار در مورد وضعیت موجود توضیحاتی داده شد و ۱ هفته بعد برای فالوآپ وقت داده شد. بیمار در جلسه فالوآپ هیچ علامتی از درد در دق و لمس نداشت، لذا حفزه دسترسی دندان دندان وی به صورت دائمی با کامپوزیت رزین ترمیم و سپس بیمار برای بازسازی دندان و به بخش پروتز ارجاع شد. دندان ضایعه استخوانی ناحیه پس از ۳ و ۶ و ۱۲ ماه بهبود یافت و هیچ علائم و نشانه رادیوگرافیکی و بالینی وجود نداشت و دندان در فانکشن نرمال بود (اشکال ۶-۹).

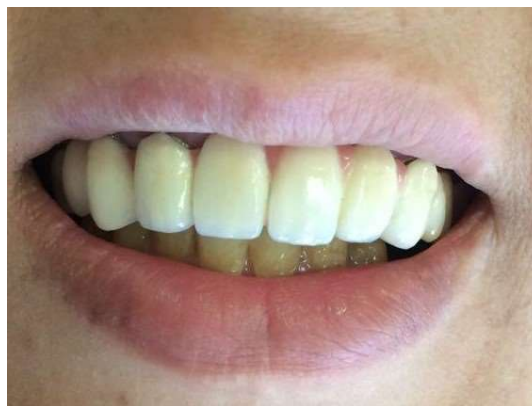فایل با سایز و تیپر گوتاپرکا تطابق داشته و کانال به اندازه کافی آماده سازی می‌شود.

با توجه به نیاز مبرم به ایجاد سیل سه بعدی و درمان پر چالش دندان‌های با تحلیل داخلی ریشه، روش‌های مختلفی برای پرکردن این دندان‌ها مطرح شده‌اند که از جمله آن‌ها به روش single cone و استفاده از سیلرهای با بیس کلسیم سیلیکات می‌توان اشاره کرد. لذا در کیس مورد بررسی از روش single cone و سیلر Endosel MTA استفاده گردید.

در مطالعه حاضر از هیپوکلریت سدیم ۲/۵٪ برای شستشوی کانال‌ها استفاده شد، دلیل انتخاب غلظت ۲/۵٪ هیپوکلریت سدیم، ویژگی‌های مشابه در خواص آنتی باکتریال و حلالیت بافتی این غلظت با غلظت ۵/۲۵٪ بود، از طرف دیگر غلظت ۲/۵٪ این ماده سمیت کمتری دارد، که اندیکاسیون بیشتر این غلظت برای درمان‌های اندودنتیک را توجیه می‌کند. به نظر می‌رسد (PUI) passive ultrasonic irrigation که درمان کمکی برای تمیز کردن سیستم کانال ریشه می‌باشد، بر اساس مطالعات نسبت به شستشو با سرنگ معمولی مؤثرتر است و لرزش ناشی از اولتراسونیک می‌تواند به توزیع بهتر سیلر و پوشش مؤثرتر آن کمک کند، لازم به ذکر است که فعال‌سازی اولتراسونیک به صورت ملایم انجام شد تا بدین ترتیب نتایج مطلوب‌تری حاصل آید، چراکه بعضی از مطالعات استفاده شدید از اولتراسونیک را دلیلی بر افزایش میزان void در پرکردگی‌های کانال ریشه دندان‌ها در نظر می‌گرفتند (۱۵). استفاده از داروهای داخل کانال مانند کلسیم هیدروکساید بین جلسات درمانی با هدف ضد عفونی شیمیایی هرچه بیشتر سیستم کانال ریشه و حلالیت مواد باقیمانده در کانال ریشه می‌تواند مورد استفاده قرار گیرد (۹).

آناتومی پیچیده کانال ریشه در تحلیل داخلی، فرآیند پیچیده و دشواری را در ضمن آپچوریشن دقیق می‌طلبد. انتخاب مواد پرکننده دائمی و یک سیستم پرکننده به منظور داشتن یک پرکردگی کامل که تمام فضای تحلیل یافته داخل کانال را به منظور سیل کامل ناحیه فراگیرد بسیار حائز اهمیت است (۴).

MTA ماده ترمیم کننده مناسبی است که در درمان‌های اندودنتیک به صورت گسترده‌ای مورد استفاده قرار می‌گیرد، این ماده دارای ویژگی‌های مناسب بسیاری می‌باشد که از جمله آن‌ها به زیست سازگاری بالا، سیل مناسب و فعالیت ضدباکتریایی آن می‌توان اشاره کرد (۱۷، ۱۶).



شکل ۹- پس از درمان پروتز

بحث و نتیجه‌گیری

آناتومی سیستم کانال ریشه دارای تنوع بسیاری است. درمان غیر جراحی اندودنتیک شامل سه مرحله: پاکسازی و شکل دهی، ضد عفونی و پر کردن کانال ریشه می‌باشد. هدف پر کردن سیستم کانال ریشه ایجاد محیطی است که از رشد باکتری‌های باقی مانده ممانعت کرده و سبب مهار ایجاد باکتری‌های جدید گردد و همانطور که می‌دانیم یکی از عوامل مهم موفقیت درمان کانال ریشه، دستیابی به پرکردگی کامل و سه بعدی سیستم کانال ریشه می‌باشد، به طوری که هیچ گونه void و تخلخلی در آن وجود نداشته باشد، از سویی دیگر آناتومی کانال ریشه معمولاً پیچیده بوده و در بعضی از موارد پاتولوژیک از جمله تحلیل داخلی ریشه بر میزان این پیچیدگی‌ها افزوده می‌شود، بنابراین به دست آوردن پرکردگی ایده‌آل در این شرایط بسیار دشوار و چالش برانگیز خواهد بود. تحلیل داخلی ریشه، یک نوع تحلیل ریشه است که از دیواره کانال ریشه شروع شده (۱۲) و به دو نوع تحلیل موقتی و پیشرونده تقسیم می‌شود که نوع پیشرونده آن در اثر یک تحریک دائمی از جمله عفونت ایجاد می‌شود (۲). برای وقوع تحلیل ریشه وقوع دو رویداد ضروری است: ۱- لایه حفاظتی (پره‌سمتوم یا پره‌دنتین) از بین رفته یا تغییر کند. ۲- التهاب رخ دهد که نتیجه آن سطح ریشه بدون محافظ گردد (۱۳).

پس از تشخیص تحلیل داخلی ریشه، رفع فوری عامل سببی باید مد نظر قرار گیرد. هدف از این اقدام توقف فعالیت سلول‌های مسؤؤل تحلیل می‌باشد (۱۴)، در این مطالعه، با توجه به لزوم آماده سازی مکانیکال، فایل پروتیزر انتخاب شد، دلیل این انتخاب این بود که آخرین

اشاره کرد، این سیلر جریان خوبی به منظور آبچوریشن بی‌نظمی‌های سیستم کانال ریشه، به خصوص در تحلیل‌های داخلی ریشه دارد (۲۰). به منظور جلوگیری از پرکردگی بیش از حد، احتیاطاتی باید در نظر گرفته شود، مثل حفظ تنگه اپیکالی در ضمن شکل دهی کانال یا محدودیت اندازه تنگه اپیکالی که با تطبیق دادن یک قسمت از کن اصلی ایجاد شود، هر چند که MTA زیست سازگار است و در صورت خارج شدن از فضای کانال ریشه به خوبی توسط بافت تحمل می‌شود. سیلر Endoseal MTA یک سیلر با بیس کلسیم سیلیکات است و در طی زمان جذب می‌شود (۱۷).

فالوآپ‌های انجام شده در مطالعه اخیر نشان داد، بیمار فاقد علائم بالینی و رادیوگرافیکی بوده و جذب میزان زیادی از سیلر و ترمیم استخوان و تحلیل ضایعه اپیکالی وجود دارد. گوتاپرکا و سیلر Endoseal MTA برای آبچوریشن بی‌نظمی‌های کانال در تحلیل‌های داخلی ریشه مورد استفاده قرار گرفت. بر اساس فالوآپ ۱۲ ماهه بیمار پس از درمان کانال ریشه دندان، علائم بالینی و رادیوگرافی، نشان از موفقیت درمان ریشه با استفاده از سیلر با بیس MTA و گوتاپرکا دارد.

لذا استفاده از این ماده به صورت سیلر نیز مطرح شده است که با وجود مزایای بسیار به صورت روتین در بالین مورد استفاده قرار نمی‌گیرد چراکه معایبی مانند setting time طولانی، حلالیت نامشخص پس از set شدن، ناکافی بودن نسبت آب به پودر و تراکم ناکافی به منظور تطابق آن به دیواره‌های کانال وجود دارد (۱۸، ۱۹).

Endoseal MTA از جمله سمان‌های با بیس کلسیم سیلیکات می‌باشد که به صورت سرنگ به بازار عرضه می‌شود. این ماده دارای خصوصیات مکانیکال و بیولوژیکال مطلوب، time setting اولیه سریع، مقاومت به شسته شدن (wash out) بالا، زیست سازگاری و bioactivity می‌باشد (۱۹). لذا در این مطالعه، تمام کانال و از جمله آن ناحیه تحلیل آن با گوتاپرکا و سیلر Endoseal MTA پر شد.

اگرچه با توجه به تکنیک‌های آبچوریشن، بعضی مطالعات گزارش می‌دهند که تزریق گوتاپرکای ترموپلاستی ساینز شده می‌تواند نواحی تحلیل شده را به صورت کامل پر کند. برای این Case، سیلر Endoseal MTA انتخاب شد، چون علاوه بر فوایدی که برای MTA ذکر شد که از جمله آن به زیست سازگاری و سیل مناسب آن می‌توان

منابع:

- 1- Tronstad L. Root resorption-etiology, terminology and clinical manifestations. *Dent traumatol.* 1988;4(6):241-52.
- 2- Wedenberg C, Lindsog S. Experimental internal resorption in monkey teeth. *Dent Traumatol.* 1985;1(6):221-7.
- 3- Calişkan M, Türkün M. Prognosis of permanent teeth with internal resorption: a clinical review. *Dent Traumatol.* 1997;13(2):75-81.
- 4- Fuss Z, Tsesis I, Lin S. Root resorption-diagnosis, classification and treatment choices based on stimulation factors. *Dent Traumatol.* 2003;19(4):175-82.
- 5- Walton RE, Leonard LA. Cracked tooth: an etiology for "idiopathic" internal resorption? *J Endod.* 1986;12(4):167-9.
- 6- Sheno PR, Morey ES, Sonarkar SS, Kubde R, Badole GP, Singare P. Internal Root resorption (Pink tooth of Mummery) A Review. *Int. J Clin Dent.* 2015;7(1).
- 7- Solomon CS, Coffiner MO, Chalfin HE. Herpes zoster revisited: implicated in root resorption. *J Endod.* 1986;12(5):210-3.
- 8- Maria R, Mantri V, Koolwal S. Internal resorption: A review and case report. *Endodontology.* 2010;22(1):100-8.
- 9- Patel S, Ricucci D, Durak C, Tay F. Internal root resorption: a review. *J Endod.* 2010;36(7):1107-21.
- 10- Gartner AH, Mack T, Somerlott RG, Walsh LC. Differential diagnosis of internal and external root resorption. *J Endod.* 1976;2(11):329-34.
- 11- Lima T, Gamba TdO, Zaia AA, Soares AdJ. Evaluation of cone beam computed tomography and periapical radiography in the diagnosis of root resorption. *Aust Dent J.* 2016;61(4):425-31.
- 12- Andreasen J, Andreasen F. Root resorption following traumatic dental injuries. *Proceedings of the Finnish Dental Society Suomen Hammaslaakariseuran Toimituksia.* 1992;88:95-114.
- 13- Trope M. Root resorption due to dental trauma. *Endod Topics.* 2002;1(1):79-100.
- 14- Jacobovitz M, De Lima R. Treatment of inflammatory internal root resorption with mineral trioxide aggregate: a case report. *Int Endod J.* 2008;41(10):905-12.
- 15- Van der Sluis L, Versluis M, Wu M, Wesselink P. Passive ultrasonic irrigation of the root canal: a review of the literature. *Int Endod J.* 2007;40(6):415-26.
- 16- Parioikh M, Torabinejad M. Mineral trioxide aggregate: a comprehensive literature review-part III: clinical applications, drawbacks, and mechanism of action. *J Endod.* 2010;36(3):400-13.
- 17- Parioikh M, Torabinejad M. Mineral trioxide aggregate: a comprehensive literature review-part I: chemical, physical, and antibacterial properties. *J Endod.* 2010;36(1):16-27.
- 18- Yoo YJ, Baek SH, Kum KY, Shon WJ, Woo KM, Lee W. Dynamic intratubular biomineralization following root canal obturation with pozzolan-based mineral trioxide aggregate sealer cement. *Scanning.* 2016;38(1):50-6.
- 19- Saghiri MA, Asgar K, Lotfi M, Karamifar K, Neelakantan P, Ricci JL. Application of mercury intrusion porosimetry for studying the porosity of mineral trioxide aggregate at two

different pH. Acta Odontol. Scand. 2012;70(1):78-82.

20- Jafari F, Jafari S. Composition and physicochemical

properties of calcium silicate based sealers: A review article. J

clin. exp dent. 2017;9(10):e1249.