

اثر ترکیب آتورواستاتین و سولفات روی بر آسیب کبدی در موش‌های صحرایی دیابتی شده با استرپتوزوتوسین

*زهرا کرم‌پور قیچاق (MSc)^۱ - دکتر فرح فرخی (PhD)^۲

*نویسنده مسئول: گروه زیست‌شناسی، دانشکده علوم، دانشگاه ارومیه، ارومیه، ایران

پست الکترونیک: zkarampoor@yahoo.com

تاریخ دریافت مقاله: ۹۶/۰۲/۲۷ تاریخ ارسال جهت اصلاح: ۹۶/۱۰/۱۰ تاریخ پذیرش: ۹۷/۰۲/۱۱

چکیده

مقدمه: دیابت یکی از شایع‌ترین بیماری‌های متابولیک در سراسر جهان است که با تغییر بیوشیمی، فیزیولوژی و آسیب‌شناسی کبد ارتباط دارد. از دلایل عمده آسیب کبدی در این بیماری، افزایش میزان عوامل التهابی و اکسیدانی در شرایط هیپرگلیسمی است. بنابراین با توجه به خواص آنتی‌اکسیدانی و ضدالتهابی آتورواستاتین و سولفات روی این مطالعه برای بررسی اثر ترکیب آتورواستاتین و سولفات روی بر کارکرد و بافت‌شناسی کبد در رت‌های دیابتی شده با استرپتوزوتوسین انجام شد.

هدف: ارزیابی سودمندی تیمار ترکیبی بر عملکرد و بافت‌شناسی کبد در شرایط هیپرگلیسمی با داروهایی که هر یک به تنهایی نیز بر بیماران دیابتی موثرند.

مواد و روش‌ها: در این مطالعه تجربی، ۵۰ رت ماده نژاد ویستار در ۵ گروه ۱۰ تایی: یک گروه شاهد سالم و چهار گروه دیابتی (گروه شاهد دیابتی، دیابتی تیمار شده با ۲۰ mg/kg آتورواستاتین، دیابتی تیمار شده با ۳۰ mg/kg سولفات روی و دیابتی تیمار شده با ترکیبی از نصف دوز آتورواستاتین (۱۰ mg/kg) و سولفات روی (۱۵ mg/kg) بکار رفت. القای دیابت در رت‌ها با تزریق درون صفاقی ۶۰ mg/kg استرپتوزوتوسین و تیمار حیوانات به مدت یک ماه به صورت گاواژ انجام شد. در پایان آزمایش، عوامل بیوشیمی شاخص عملکرد کبد دربردارنده آنزیم‌های آلانین آمینوترانسفراز (ALT)، آسپارات آمینو ترانسفراز (AST)، آلتالین فسفاتاز (ALP)، بیلی‌روبین، آلبومین و پروتئین توتال در سرم اندازه‌گیری شدند. برای آسیب‌شناسی بافت کبد نیز برش‌هایی با رنگ آمیزی هماتوکسیلین-اِوزین، برپایه روش‌های معمول تهیه مقاطع هیستوپاتولوژی تهیه شد. در پایان، داده‌ها از دید آماری با آزمون ANOVA و Tukey واکاوی شد.

نتایج: میزان آنزیم‌های ALT، AST، ALP و بیلی‌روبین به صورت معنی‌دار در سرم جانوران دیابتی افزایش و آلبومین و پروتئین توتال کاهش یافت و تنها تیمار با ترکیبی از نیم دوز آتورواستاتین و سولفات روی، نسبت به تجویز دوز کامل آنها به تنهایی به دلیل اثر هم‌افزایی سبب کاهش معنی‌دار ($p < 0.05$) در سطح آنزیم‌های نامبرده، بیلی‌روبین و افزایش معنی‌دار پروتئین توتال و آلبومین در گروه‌های دیابتی تیمار شده نسبت به گروه شاهد دیابتی شد. مطالعات بافت‌شناسی کبد نیز این نتایج را تایید کرد. نتیجه‌گیری: نتایج آزمایش‌های آنزیمی و تغییر هیستوپاتولوژی کبد نشان داد که ترکیب آتورواستاتین و سولفات روی اثر بهتری در کنترل آسیب و اختلال کبدی ناشی از التهاب و استرس اکسیداتیو در رت‌های دیابتی دارد.

کلید واژه‌ها: آتورواستاتین کلسیم / استرپتوزوتوسین / اکسید روی / دیابت شیرین / کبد - آسیب‌ها

مجله دانشگاه علوم پزشکی گیلان، دوره بیست و هفت، شماره ۱۰۷، صفحات: ۷۹-۶۹

مقدمه

کبدی نیز بشمار می‌آید. بسیاری از پژوهش‌ها ارتباط اختلال کبدی با مرگ و میر در دیابت را نشان داده‌اند (۵). از این رو شیوع بالای بیماری‌های کبدی در بیماران دیابتی و نیز بروز دیابت در بیماران کبدی گزارش می‌شود. به نظر می‌رسد که بروز بیماری‌های کبدی در دیابت عوارضی همچون غیرطبیعی بودن آنزیم‌های کبدی، کبد چرب غیرالکلی (Nonalcoholic Fatty Liver Disease, NAFLD)، سیروز، کارسینومای سلول‌های کبدی و نارسایی حاد کبدی را در برداشته باشد (۶). کبد، اندامی موثر در نگهداری و برقراری میزان گلوکز خون در چارچوب طبیعی بوده و افزایش قند خون به برهم خوردن ترازمندی در واکنش‌های اکسیداسیون-احیاء در درون هپاتوسیت‌ها می‌انجامد، به این صورت که هیپرگلیسمی با

دیابت بیماری مزمن، همیشگی و یکی از شایع‌ترین بیماری‌های غدد درون‌ریز است که پیش‌بینی می‌شود رخداد آن در سال ۲۰۲۵ تا ۵/۴ درصد افزایش یابد (۱). این بیماری اختلالی متابولیک است که برخی از پیامدهای آن شامل افزایش قندخون، اختلال متابولیسم کربوهیدرات، چربی و پروتئین‌هاست و به دلیل جذب نشدن سلولی قند خون ناشی از کاهش ترشح انسولین یا مقاومت سلول‌های بدن در برابر انسولین، ایجاد می‌شود که با تغییر مشخصی در متابولیسم درون سلولی در بسیاری از بافت‌ها مانند کبد همراه است (۲). دیابت ملی‌توس، در دراز مدت سبب آسیب به هر عضو حیاتی بدن مانند قلب، مغز، چشم و کلیه‌ها می‌شود (۳ و ۴). همچنین، دیابت به عنوان یکی از عوامل اصلی شیوع اختلال

درمان، کاهش و پیشگیری از آن بیشتر احساس می‌شود. اکنون، به دلیل دشواری تهیه و تزریق انسولین و داروهای پایین آورنده قندخون و همچنین با در نظر گرفتن عوارض جانبی داروهای صنعتی توجه پژوهشگران برای یافتن ترکیب جدید دارویی و روش موثر درمان دیابت با عوارض جانبی کمتر برای افزودن آنها به برنامه درمانی بیماران دیابتی واکنش شده است. به همان‌سان، به دلیل پیچیدگی سرشتی دیابت و دخالت طیف گسترده‌ای از عوامل، درمان این بیماری به صورت استفاده تنها از یک دارو گهگاه موثر واقع می‌شود و در پایان در بسیاری از بیماران حتی با وجود استفاده از داروهای قوی کاهنده‌ی قند خون، بیماری به پیشرفت خود ادامه خواهد داد. بنابراین، امروزه تلاش گسترده‌ای برای استفاده از درمان‌های ترکیبی می‌شود (۲۰ و ۲۱). درمان ترکیبی شیوه‌ای فراگیر در درمان بسیاری از بیماری‌هاست. از این بیماری‌ها می‌توان به دیابت شیرین، بدخیمی‌ها و بسیاری از موارد دیگر اشاره کرد (۲۰ و ۲۱).

از ترکیب‌های دارویی که تاثیر آنها بر دیابت بررسی شده، استاتین‌ها هستند. استاتین‌ها مهارکننده آنزیم ۳- هیدروکسی-۳- متیل گلووتاریل کو آنزیم آ (HMG-CoA) ردوکتاز هستند که به طور گسترده برای کاهش سنتز کلسترول در کبد استفاده می‌شوند. این داروها مسیر تبدیل مولونات به HMG-CoA را مهار می‌کنند و در نتیجه تولید کلسترول را کاهش می‌دهند (۲۲). اتورواستاتین یکی از ترکیب‌های خانواده استاتین‌ها هستند که نسبت به دیگر اعضای این خانواده عوارض جانبی کمتر و اثر بخشی بیشتری دارند (۲۳). این دارو افزون بر کاهش میزان کلسترول خون، طیفی از آثار ضدالتهابی، آنتی‌اکسیدانی و ضدآپوپتوزی را نیز دارد (۲۴). از سویی عنصر روی نیز به عنوان یکی از آنتی‌اکسیدان‌های بکار رفت (۲۵). این ریز مغذی به عنوان آنتی‌اکسیدانی ترکیبی عمل می‌کند و یکی از ترکیبات ضروری بسیاری از آنزیم‌های آنتی‌اکسیدانی مانند سوپراکسید دسموتاز (SOD) و همچنین کوفاکتور بسیاری از آنزیم‌های مهم در متابولیسم گلوکز و لیپید است (۲۶ و ۲۷). روی علاوه بر نقش آنتی‌اکسیدانی، در تولید و تراوش انسولین، مصرف گلوکز توسط سلول‌ها و بسیاری از فرایندهای حیاتی بدن از جمله فعالیت دستگاه

افزایش تولید AGEPs (Advanced Glycosylation End Products) سبب تسهیل تولید رادیکال‌های آزاد ROS (Reactive oxygen species) با اختلال در تولید زداپنده‌های درونزاد مانند سوپراکسید دسموتاز (SOD) و کاتالاز و در نتیجه آسیب کبد می‌شود (۹-۷). بدین ترتیب نشان داده می‌شود که آسیب دیابتی کبد توسط عوامل متعددی ایجاد شده و تنها با مهار هیپرگلیسمی کنترل نمی‌شود (۱۰). به بیان دیگر، گرچه در گام‌های نخست بیماری دیابت، آسیب کبد با هیپرگلیسمی القا می‌شود، اما پیشرفت آن به ابقای هیپرگلیسمی ارتباط ندارد (۱۱). از این رو، کنترل گلوکز خون به تنهایی برای به تعویق انداختن عوارض دیابت کافی نیست. بنابراین باید از دارویی استفاده شود که هم آنتی‌اکسیدان خوبی باشد و هم توانایی کاهش گلوکز خون را داشته باشد (۱۲).

از این رو با توجه به نقش رادیکال‌های آزاد در دیابت، استرس اکسیداتیو به عنوان یکی از سازوکارهای دخیل در دیابت ملی‌توس و عوارض ناشی از آن یکی از دلایل آسیب بافت‌ها از جمله بافت کبد و تغییر سطح آنزیم‌های کبدی مطرح شده است (۱۳ و ۱۴). همچنین برپایه مطالعات پسین، التهاب مزمن نیز در آغاز و گسترش اختلال‌هایی مانند بیماری دیابت نقش دارد (۱۵). التهاب مکانسیم دفاعی پیچیده‌ای به صورت مهاجرت لکوسیت‌ها از رگ‌ها به بافت آسیب دیده برای از بین بردن آسیب است که اگر مزمن باشد می‌تواند سبب آسیب بافت‌ها شود. بنابراین، می‌توان گفت یکی دیگر از دلایل اختلال کبدی در دیابت التهاب است و یکی از نشانه‌های اختلال التهابی سلول‌های کبد، افزایش حاد میزان ترانس‌آمینازهاست (۱۶ و ۱۷).

ترانس‌آمینازها مانند آلانین‌آمینوترانسفراز (ALT) و آسپاراتات‌آمینوترانسفراز (AST) آنزیم‌هایی هستند که به مقدار فراوان در کبد وجود دارند، آنزیم‌های کبدی نامبرده، آنزیم‌آلکالین فسفاتاز (ALP) و بیلی‌روبین به طور رایج برای بررسی عملکرد کبد اندازه‌گیری می‌شوند. آمینوترانسفرازها شناسه‌ای برای سلامت سلول‌های کبدی به شمار می‌روند زیرا سطح این آنزیم‌ها در اختلال کبدی افزایش می‌یابد (۱۸).

با توجه به عوارض متعدد و خطرناکی که دیابت در بافت‌های مختلف از جمله کبد بر جای می‌گذارد، لزوم بررسی راه‌های

مدت یک ماه ترکیبی از هر دو داروی آتورواستاتین و سولفات روی را با دوزی که برابر نیم دوز کامل داروهای نامبرده بود، دریافت کردند.

حیوانات پس از گاوژ در روز سی‌ام به مدت ۱۲ ساعت ناشتا نگه‌داری شدند. سپس، آسان کشی (نخاعی) شده و از قلب آنها خونگیری شد. نمونه‌ها پس از درنگ ۳۰ دقیقه‌ای برای لخته شدن خون، در دمای ۳۷ درجه سانتی‌گراد سانتریفوژ و سرم بی‌درنگ جدا و در دمای ۲۰- درجه سانتی‌گراد نگه‌داری شد. میزان عوامل بیوشیمیایی شاخص عملکرد کبد شامل آنزیم‌های آلانین آمینوترانسفراز (ALT)، آسپاراتات آمینوترانسفراز (AST)، آلکالین فسفاتاز (ALP) و همچنین میزان آلبومین، پروتئین توتال و بیلی‌روبین سرم توسط دستگاه اتوآنالیزور مدل RA1000 و کیت‌های مربوطه (زیست شیمی، تهران) و براساس دستورکار مربوطه اندازه‌گیری شد. همچنین، پس از شکافتن قفسه سینه، بخشی از بافت کبد آنها خارج و با محلول سرم فیزیولوژی شستشو شده و برای آگیری و آماده شدن جهت دیگر مراحل پاساژ بافتی در فرمالین ۱۰ درصد قرار داده شد. در گام پسین از بافت‌ها آگیری و سپس قالب‌گیری شد و برش‌هایی به ضخامت ۶-۵ میکرومتر تهیه (۵ برش از هر گروه) و به روش هماتوکسیلین-اُوزین رنگ آمیزی شد. از میکروسکوپ نوری NIKON مدل ECLIPSE E200 برای بررسی تغییر بافتی بهره گرفته شد.

در پایان نتایج به صورت میانگین \pm انحراف معیار واکاوی آماری شد. برای مقایسه داده‌های گروه‌ها از آزمون‌های آماری تحلیل واریانس یک طرفه و تست تعقیبی توکی استفاده و $p < 0.05$ به عنوان ملاک معنی‌دار بودن اختلاف در نظر گرفته شد.

نتایج

نمودار ۱، نتایج مربوط به میزان آنزیم‌های شاخص آسیب‌کبدی (آلانین آمینو ترانسفراز، آسپاراتات آمینوترانسفراز، آلکالین فسفاتاز) سرم را پس از یک ماه تیمار در گروه‌های مختلف نشان می‌دهد. سطوح سرمی این آنزیم‌ها در گروه شاهد دیابتی در مقایسه با گروه شاهد سالم به طور معنی‌دار

ایمنی و بهبود زخم‌ها شرکت دارد که به ویژه برای بیماران دیابتی مهم است و تجویز آن موجب کاهش میزان گلوکز در دیابت نوع ۱ می‌شود. از این رو مصرف روی به عنوان رویکردی پشتیبان در درمان بیماران دچار دیابت بویژه نوع ۱ پیشنهاد شده است (۲۵ و ۲۸).

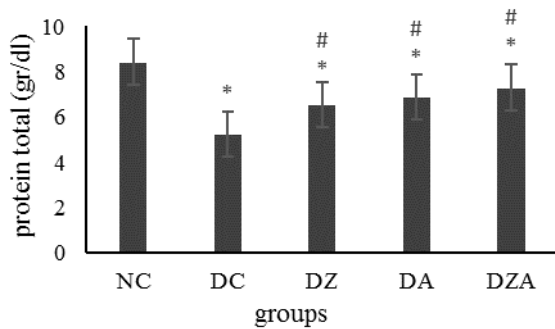
با توجه به این که تاکنون مطالعه‌ای در زمینه اثر ترکیبی آتورواستاتین و سولفات روی بر میزان عوامل عملکردی و هیستوپاتولوژی کبدی انجام نشده، در این پژوهش این ارزیابی برای پیشگیری یا کاهش آسیب‌های وارده در شرایط دیابت انجام شد.

مواد و روش‌ها

در این مطالعه تجربی ۵۰ سر موش صحرایی ماده نژاد ویستار (با وزن ۱۲۰ تا ۱۵۰ گرم) از انستیتو پاستور تهران خریداری و در شرایط مناسب با درجه حرارت ۲۲ درجه سانتی‌گراد، دوره نوری ۱۲ ساعت نور، ۱۲ ساعت تاریکی و رطوبت نسبی ۶۰-۴۰ درصد نگه‌داری شدند. موش‌های صحرایی آزادانه به آب و غذای مخصوص دسترسی داشتند. برای حصول سازش با شرایط محیط جدید، تمامی آزمایش‌ها پس از گذشت دو هفته از جایگیری حیوان‌ها انجام شد.

الگو تجربی دیابت قندی نوع ۱ (دیابت وابسته به انسولین) در موش‌های صحرایی ماده با یک بار تزریق داخل صفاقی استرپتوزوتوسین به میزان ۶۰ میلی‌گرم به ازای هر کیلوگرم وزن بدن ایجاد و از بافر سیترات (PH=۴/۵) به عنوان حلال استرپتوزوتوسین استفاده شد (۲۹). سه روز پس از تزریق استرپتوزوتوسین، خونگیری با بریدن نوک دم آنها انجام شد و موش‌هایی که میزان قند خون آنها بالاتر از ۳۰۰ میلی‌گرم بر دسی‌لیتر بود به عنوان دیابتی در نظر گرفته شدند (۳۰).

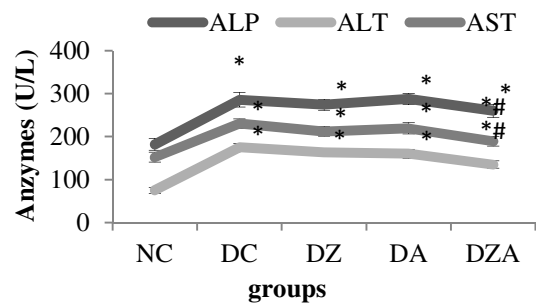
برای این مطالعه موش‌ها به صورت تصادفی به ۵ دسته ۱۰ تایی تقسیم شدند. گروه اول: شاهد سالم، گروه دوم: شاهد دیابتی، گروه سوم: گروه دیابتی که به مدت یک ماه داروی آتورواستاتین را به میزان ۲۰ mg/kg وزن بدن از طریق گاوژ دریافت کردند، گروه چهارم: گروه دیابتی که به مدت یک ماه داروی سولفات روی را به میزان ۳۰ mg/kg وزن بدن از طریق گاوژ دریافت کردند و گروه پنجم: گروه دیابتی که به



نمودار ۲. مقایسه اثر تیمار خوراکی آتورواستاتین، سولفات روی و ترکیب آنها بر میزان پروتئین توتال سرم رت‌های دیابتی شده با استرپتوزوتوسین. NC: گروه شاهد سالم، DC: گروه شاهد دیابتی، DZ: گروه دیابتی تیمار شده با ۳۰ mg/kg سولفات روی، DA: گروه دیابتی تیمار شده با ۲۰ mg/kg آتورواستاتین، DZA: گروه دیابتی تیمار شده با ۱۰ mg/kg سولفات روی + ۱۰ mg/kg آتورواستاتین. هر ستون Mean ± SD را نشان می‌دهد. * $p < 0.05$ تفاوت معنی‌دار نسبت به گروه NC و # $p < 0.05$ تفاوت معنی‌دار نسبت به گروه DC را نشان می‌دهد.

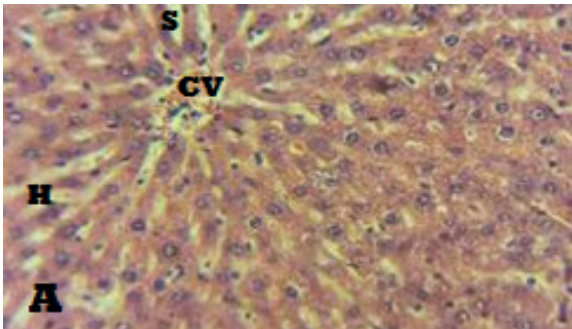
نمودار ۳، نتایج مربوط به میزان سطح سرمی آلبومین را پس از یک ماه تیمار در پنج گروه نشان می‌دهد. همانطور که نمودار ۳ نشان می‌دهد، سطح سرمی آلبومین در گروه شاهد دیابتی نسبت به گروه شاهد سالم کاهش معنی‌دار داشت ($p < 0.05$) و تیمار رت‌های دیابتی با آتورواستاتین و سولفات روی سطح آلبومین را افزایش دادند و ترکیب این دو دارو سبب افزایش معنی‌دار سطح آلبومین نسبت به گروه شاهد دیابتی شد، طوری که بین این گروه و گروه شاهد سالم تفاوت معنی‌دار دیده نشد. نمودار ۴، نتایج مربوط به میزان سطح سرمی بیلی‌روبین را پس از یک ماه تیمار در گروه‌های مختلف نشان می‌دهد. طبق نمودار ۴، سطح سرمی بیلی‌روبین مستقیم و توتال در گروه شاهد دیابتی در مقایسه با گروه شاهد سالم به طور معنی‌داری افزایش و در گروه دیابتی تیمار شده با ترکیبی از نصف دوز آتورواستاتین و سولفات روی کاهش معنی‌دار داشت ($p < 0.05$)، طوری که سطح بیلی‌روبین مستقیم در این گروه به محدوده طبیعی بازگشت. همچنین، سطح توتال بیلی‌روبین سرم در گروه‌های تیمار شده با آتورواستاتین و سولفات روی به تنهایی نسبت به گروه شاهد دیابتی تغییر معنی‌دار نشان نداد در حالی که سطح بیلی‌روبین مستقیم در این گروه‌ها نسبت به گروه شاهد دیابتی به صورت معنی‌داری کاهش یافت (نمودار ۴).

افزایش ($p < 0.05$) نشان داد و در گروه تیمار شده با ترکیب آتورواستاتین و سولفات روی به طور معنی‌دار ($p < 0.05$) سطح آنزیم‌های آلانین آمینوترانسفراز و آسپارات آمینوترانسفراز در مقایسه با گروه شاهد دیابتی کاهش یافت. همچنین، سطح این آنزیم‌ها در گروه‌های تیمار با آتورواستاتین و سولفات روی به تنهایی کاهش معنی‌دار نداشت که هیچ، بلکه در گروه تیمار شده با آتورواستاتین سطح این آنزیم‌ها بویژه ALP افزایش یافت و تیمار با ترکیب این دو دارو تا حدودی سطح این آنزیم را کاهش داد. نمودارهای ۲، ۳ و ۴ نیز به ترتیب سطح سرمی پروتئین توتال، آلبومین، بیلی‌روبین مستقیم و بیلی‌روبین کل را پس از یک ماه تیمار در پنج گروه نشان می‌دهد. سطح سرمی پروتئین توتال در گروه شاهد دیابتی به طور معنی‌دار ($p < 0.05$) در مقایسه با گروه شاهد سالم کاهش و در گروه‌های تیمار شده با آتورواستاتین، سولفات روی و ترکیبی از نصف دوز این دو دارو نسبت به گروه شاهد دیابتی به طور معنی‌دار افزایش یافت ($p < 0.05$). با وجود این که گروه‌های دیابتی تیمار شده سطح سرمی توتال پروتئین را به طور معنی‌دار افزایش دادند ولی نسبت به گروه شاهد سالم هم چنان اختلاف معنی‌دار باقی ماند (نمودار ۲).

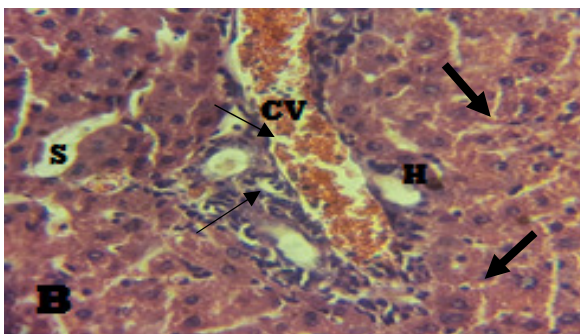


نمودار ۱. مقایسه اثر تیمار خوراکی آتورواستاتین، سولفات روی و ترکیب آنها بر میزان فعالیت آنزیم‌های آمینوترانسفراز سرم (U/L) رت‌های دیابتی شده با استرپتوزوتوسین. NC: گروه شاهد سالم، DC: گروه شاهد دیابتی، DZ: گروه دیابتی تیمار شده با ۳۰ mg/kg سولفات روی، DA: گروه دیابتی تیمار شده با ۲۰ mg/kg آتورواستاتین، DZA: گروه دیابتی تیمار شده با ۱۰ mg/kg سولفات روی + ۱۰ mg/kg آتورواستاتین. هر ستون Mean ± SD را نشان می‌دهد. * $p < 0.05$ تفاوت معنی‌دار نسبت به گروه NC و # $p < 0.05$ تفاوت معنی‌دار نسبت به گروه DC را نشان می‌دهد.

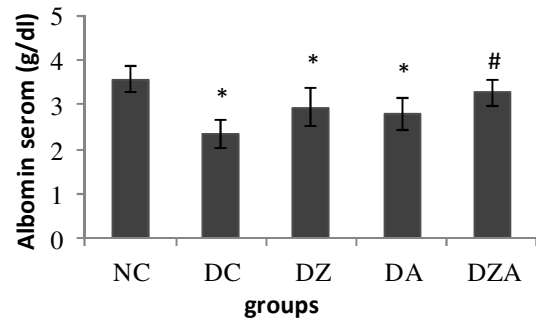
ضایعه‌ها در ناحیه مرکز لوبولی و پیرامون ورید مرکزی بود. به علت تورم و تجمع رسوبات گلیکوژنی در سیتوپلاسم هپاتوسیت‌ها، هسته‌ها پیکنوزه و هپاتیک‌کوردها نامنظم شده بود و سینوزوئیدها که بین طناب‌های هپاتوسیتی قرار دارند، به علت کمبود فضا نسبت به حالت طبیعی باریک‌تر شده بودند. همچنین، در برخی نقاط نکروز هپاتوسیت‌ها و التهاب در نواحی پورت مشهود بود (نگاره شماره ۲).



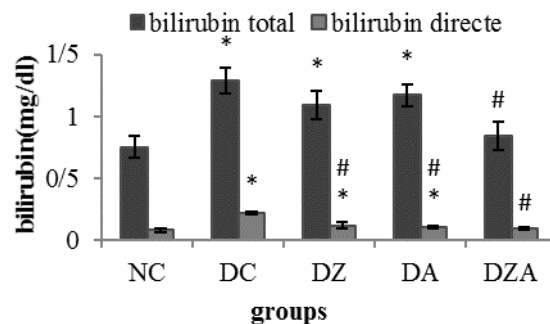
نگاره ۱. در گروه کنترل سالم (NC) ساختار لوبولی، فضای بینابینی، فضای پورت و وریدچه مرکزی کاملاً طبیعی بودند و هیچ‌گونه تغییر آسیب‌شناسی خاصی در کبد مشاهده نشد. (هماتوکسیلین-ئوزین، بزرگنمایی $\times 400$). CV= ورید مرکزی، S= سینوزوئید، H= هپاتوسیت (نگاره A).



نگاره ۲. در گروه کنترل دیابتی (DC) بزرگ شدن فضای سینوزوئیدها و نکروز کبدی بصورت پیکنوزه شدن هسته‌ی هپاتوسیت‌ها در فضای بینابینی و هایپرتروفی سلول‌های کوپفر در فضای سینوزوئیدی دیده شد، همچنین در این گروه التهاب به صورت تجمع سلول‌های لنفوی (پیکان نازک) در بین هپاتوسیت‌ها در اطراف وریدچه مرکزی مشاهده شد. در فضای پورت گروه کنترل دیابتی هپاتوسیت‌های واکوئل‌دار شده به تعداد فراوان دیده شدند که حاکی از نکروز هپاتوسیت‌ها و بافت کبد می‌باشد. همچنین بی‌نظمی صفحات سلول کبدی و حالت چند لایه سلول کبدی (پیکان ضخیم) مشاهده شد. (هماتوکسیلین-ئوزین، بزرگنمایی $\times 400$). ورید مرکزی CV=، سینوزوئید S=، هپاتوسیت H= (نگاره B).



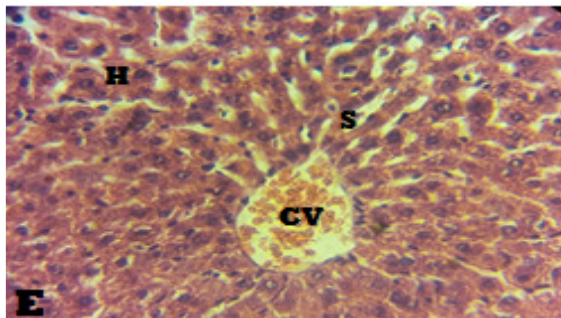
نمودار ۳. مقایسه اثر تیمار خوراکی آتورواستاتین، سولفات روی و ترکیب آنها بر میزان آلبومین سرم رت‌های دیابتی شده با استرپتوزوتوسین. NC: گروه شاهد سالم، DC: گروه شاهد دیابتی، DZ: گروه دیابتی تیمار شده با 30 mg/kg سولفات روی، DA: گروه دیابتی تیمار شده با 10 mg/kg آتورواستاتین، DZA: گروه دیابتی تیمار شده با 10 mg/kg سولفات روی + 10 mg/kg آتورواستاتین. هر ستون Mean \pm SD را نشان می‌دهد. * $p < 0.05$ تفاوت معنی‌دار نسبت به گروه NC و # $p < 0.05$ تفاوت معنی‌دار نسبت به گروه DC را نشان می‌دهد.



نمودار ۴. مقایسه اثر تیمار خوراکی آتورواستاتین، سولفات روی و ترکیب آنها بر میزان بیلی‌روبین توتال و بیلی‌روبین مستقیم سرم رت‌های دیابتی شده با استرپتوزوتوسین. NC: گروه شاهد سالم، DC: گروه شاهد دیابتی، DZ: گروه دیابتی تیمار شده با 30 mg/kg سولفات روی، DA: گروه دیابتی تیمار شده با 10 mg/kg سولفات روی + 10 mg/kg آتورواستاتین، DZA: گروه دیابتی تیمار شده با 10 mg/kg سولفات روی + 10 mg/kg آتورواستاتین. هر ستون Mean \pm SD را نشان می‌دهد. * $p < 0.05$ تفاوت معنی‌دار نسبت به گروه NC و # $p < 0.05$ تفاوت معنی‌دار نسبت به گروه DC را نشان می‌دهد.

یافته‌های بافت‌شناسی: در مطالعات هیستوپاتولوژی کبد نمونه‌های گروه ۱ (شاهد سالم)، ساختار لوبولی و سلولی کبد کاملاً طبیعی داشتند (تصویر شماره ۱). در نمونه‌های گروه ۲ (شاهد دیابتی)، تورم و واکوئل شدن هپاتوسیت‌ها به علت گرد آمدن گلیکوژن و همچنین تجمع رسوب گلیکوژن در سیتوپلاسم هپاتوسیت‌ها دیده شد که بخش بزرگ این

آسیب بین این گروه و گروه شاهد سالم هم چنان از لحاظ آماری اختلاف معنی دار داشت، در حالی که نسبت به گروه شاهد دیابتی بهبود این علائم بهتر و قابل ملاحظه تر بود (نگاره ۵).

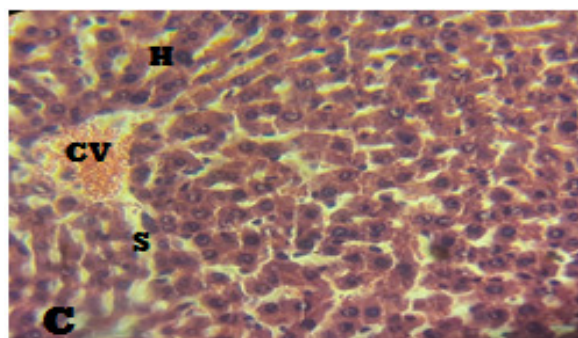


نگاره ۵. در گروه دیابتی تحت تیمار با ترکیبی از آتورواستاتین و سولفات روی (DAZ)، در اطراف وریدچه مرکزی هم هیاتوسیت‌ها و هم سینوزوئیدها نرمال گشته و کبد ساختار طبیعی داشت اما در اطراف ورید مرکزی تا حدودی اتساع فضای سینوزوپیدی دیده می‌شود. (هماتوکسیلین-ائوزین، بزرگنمایی $\times 400$). ورید مرکزی = CV، سینوزوئید = S، هیاتوسیت = H (نگاره E).

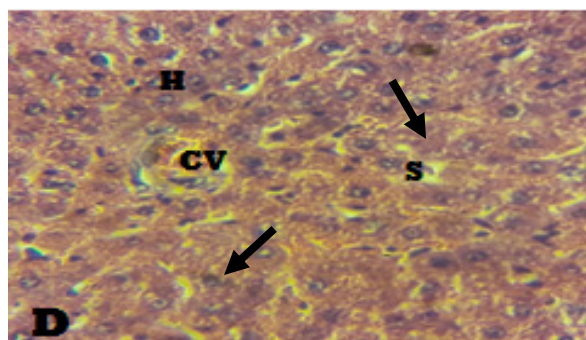
بحث و نتیجه گیری

یافته‌های بیوشیمی و هیستوپاتولوژی در این مطالعه نشان دهنده اختلال کارکرد و ساختار کبد در موش‌های صحرایی دیابتی شده توسط استرپتوزوتوسین است. در این مطالعه افزایش معنی دار آنزیم‌های شاخص (AST و ALT, ALP) آسیب کبدی و بیلی‌روبین، همچنین، کاهش معنی دار آلبومین و توتال پروتئین در گروه شاهد دیابتی نسبت به گروه شاهد سالم دیده شد که این نتایج سراسر با یافته‌های Ramesh و همکاران در سال ۲۰۰۷ هم خوانی دارد (۳۱). در افراد دیابتی تغییر غیرطبیعی زیادی در شاخص‌های آسیب کبدی در مقایسه با اشخاصی که دیابت ندارند وجود دارد (۳۲) که با نتایج این مطالعه در توافق است. در این مطالعه، تیمار روزانه موش‌های صحرایی دچار دیابت با آتورواستاتین و سولفات روی مخصوصاً، ترکیبی از نصف دوز این دو دارو، شرایط بیوشیمی سرم و آسیب بافت کبدی آنها را به طور معنی دار بهبود بخشید که بررسی بافت کبد نیز از یافته‌های بالا را پشتیبانی کرد.

در نمونه‌های گروه‌های ۳ و ۴ (دیابتی تیمار شده با آتورواستاتین و دیابتی تیمار شده با سولفات روی)، نسبت به گروه شاهد دیابتی این نشانه‌ها تا اندازه‌ای بهبود یافته بودند. هر چند هنوز بی‌نظمی صفحه‌های کبدی (رشته‌های رمارک) و تاحدودی التهاب در این گروه‌ها دیده شد (نگاره‌های شماره ۳ و ۴).



نگاره ۳. در گروه دیابتی تحت تیمار با سولفات روی (DZ)، در اطراف وریدچه مرکزی هیاتوسیت‌ها تاحدودی شروع به نرمال شدن می‌کنند و فضای سینوزوپیدی کوچکتر از گروه کنترل دیابت بود. تعدادی از هیاتوسیت‌ها نیز نکروزه بودند، اما در بیشتر هیاتوسیت‌ها هم ذخایر گلیکوژنی و هم هسته هیاتوسیت‌ها نرمال بود. (هماتوکسیلین-ائوزین، بزرگنمایی $\times 400$). ورید مرکزی = CV، سینوزوئید = S، هیاتوسیت = H (نگاره C).



نگاره ۴. در گروه دیابتی تحت تیمار با آتورواستاتین (DA)، واکوئل‌دار بودن هیاتوسیت‌ها و نکروز آنها در فضای بینابینی و در اطراف وریدچه مرکزی مشاهده شد. همچنین در این گروه، آثار تخریبی در فضای پورت هم دیده شد. که هیاتوسیت‌ها واکوئل‌دار شده بودند. در این گروه نیز مثل گروه کنترل دیابتی، بی‌نظمی و چند لایه بودن سلول کبدی (پیکان ضخیم) مشاهده شد. (هماتوکسیلین-ائوزین، بزرگنمایی $\times 400$). ورید مرکزی = CV، سینوزوئید = S، هیاتوسیت = H (نگاره D).

در نمونه‌های گروه ۵ (دیابتی تیمار شده با ترکیبی از نصف دوز آتورواستاتین و سولفات روی)، در مقایسه با گروه شاهد دیابتی همه‌ی این علائم بهبود نشان داده بودند، اما شدت

از سوی دیگر مقادیر بیلی‌روبین و آلومین با عملکرد سلول‌های کبدی ارتباط دارد (۳۸)، و کاهش میانگین مقادیر پروتئین توتال و آلومین در گروه‌های دیابتی شده با استرپتوزوتوسین دلالت بر این دارد که کبد آسیب دیده و توان سنتز این عوامل را ندارد (۳۹). کاهش سطح آنزیم‌های مذکور به دنبال مصرف سولفات روی ممکن است ناشی از بازدارندگی نشت و تراوش آنزیم‌های داخل سلولی به محیط خارج به دلیل پایدار شدن غشای سلولی یا رژنراسیون سلولی باشد زیرا روی در پایدار سازی غشاهای سلولی نقش دارد (۴۰). در صورتی که آتورواستاتین در تحقیق ما باعث افزایش سطح این آنزیم‌ها مخصوصاً ALP شد که این شاید به دلیل پرنیله نشدن آنزیم مذکور به غشا توسط آتورواستاتین باشد ولی سطح بیلی‌روبین، آلومین و توتال پروتئین را بطور موثر کنترل کرد. کنترل موثر بیلی‌روبین، آلومین و پروتئین توتال، بهبود در عملکرد و مکانیسم ترشحی سلول‌های کبدی را نشان می‌دهد. همچنین، در این مطالعه، بررسی هیستوپاتولوژی بافت کبد نشان دهنده بروز تغییر چربی در قسمت‌های مرکز لبولی کبد در موش‌های دیابتی بود. در مطالعه ما طی تیمار با ترکیبی از نصف دوز آتورواستاتین و سولفات روی در موش‌های صحرایی دیابتی میزان چربی در بافت کبد کاهش چشمگیر یافته که این پدیده اثر محافظتی ترکیب آتورواستاتین و سولفات روی مخصوصاً سولفات روی در برابر عوارض دیابت بر کبد را نشان می‌دهد همچنین، یافته‌های پاتولوژی در این مطالعه با نتایج بیوشیمی به دست آمده تطابق داشت.

افزایش میزان آنزیم‌های آمینوترانسفراز سرمی با این که در افراد سالم غیرمعمول است اما در بیماران دچار دیابت معمول است (۴۱). در مطالعه‌ای بر ۳۷۰۱ بیمار دچار دیابت در ۲ تا ۲۴ درصد بیماران افزایش آنزیم‌های کبدی بالاتر از بیشینه نرمال بود (۴۲). لذا، دیابت نه تنها آثار ویرانگر و سمی بر سلول‌های بتای لوزالمعده دارد بلکه سایر اندام‌ها مانند کبد را نیز درگیر می‌کند. این بیماری، اعمال متابولیکی بدن را مختل کرده و طبق شواهد، هیپرگلیسمی ناشی از آن به علت گلیکوزیلاسیون و پراکسیداسیون لیپیدی در تولید و افزایش

کبد بزرگ‌ترین اندام بدن انسان است و هزاران کارکرد بیوشیمی مانند پردازش مواد غذایی، دفع سموم و تولید اسیدهای صفراوی دارد. کبد همچنین نقش محوری در تغذیه و متابولیسم ویتامین‌ها دارد. ساخت پروتئین‌های حیاتی مانند آلومین، فاکتورهای انعقادی و آپوپروتئین‌ها در کبد انجام می‌شود. از سویی کبد به دلیل داشتن سلول‌های کوپفر، نقش مهمی در کارکرد سیستم ایمنی دارد (۳۳). یکی از مهم‌ترین اعمال کبد نقش آن در سم‌زدایی مواد آلوده‌کننده محیطی و داروهای شیمیایی است (۳۴). به طور کلی کبد چندین هزار کارکرد بیوشیمی دارد که تمام این کارها توسط آنزیم‌ها انجام می‌شود. تغییر میزان این آنزیم‌ها برای ارزیابی کارکرد کبد بکار می‌رود. اندازه‌گیری میزان آنزیم‌های آسپاراتات آمینو ترانسفراز (AST) و آلانین آمینو ترانسفراز (ALT) از سودمندترین آزمون‌ها برای تشخیص بیماری‌های هپاتوسلولی حاد مانند هپاتیت است. ALT آنزیمی اختصاصی است که تنها در بیماری‌های کبدی افزایش می‌یابد و AST در آسیب‌های پارانشیم کبدی و نیز آسیب‌های قلبی یا ماهیچه‌ای افزایش می‌یابد. هنگامی که نفوذپذیری غشای سلول‌های کبدی به دلیل آسیب‌های وارده افزایش می‌یابد، این آنزیم‌ها به میزان بیشتری در خون رها می‌شوند (۳۵).

از آنزیم‌های دیگر کبد، آلکالین فسفاتاز (ALP) است. ALP آنزیم هیدرولیتیکی است که بیشترین میزان فعالیت آن در PH قلیایی دیده می‌شود و در خون به شکل‌های متفاوت وجود دارد. این آنزیم به میزان زیاد در کبد و استخوان و دیگر بافت‌ها مانند کلیه‌ها نیز یافت می‌شود. این آنزیم به غشای سلول‌ها پرنیله می‌شود و تغییر آن احتمالاً بر نفوذپذیری غشا و اختلال و بی‌نظمی در انتقال متابولیت‌ها اثر می‌گذارد. مقدار آلکالین فسفاتاز سرم خون در شرایط پاتولوژی و در ضایعات مجاری صفراوی و کبدی افزایش می‌یابد. بنابراین اندازه‌گیری این آنزیم به تشخیص بیماری‌های کبدی و صفراوی کمک می‌کند (۳۶ و ۳۷).

می‌توان گفت که داروهای آتورواستاتین و سولفات روی می‌توانند با اثرات مخرب رادیکال‌های آزاد تولید شده در کبد رویارویی کرده و استرس اکسیداتیو درون سلولی را به کمینه برسانند.

به طور چکیده یافته‌های پژوهش ما نشان داد که با القای دیابت، شاخص‌های آسیب کبدی افزایش می‌یابد و با مصرف سولفات روی و آتورواستاتین وضعیت این شاخص‌ها و خصوصیات بافتی و ساختاری این اندام در موش‌های صحرایی دیابتی بهبود پیدا می‌کند. این داروها احتمالاً با مهار برهم کنش‌های شیمیایی رادیکال‌های آزاد، پایدارسازی غشا سلولی و سرکوب روند التهاب بافتی در کبد، اثرات حفاظت‌کنندگی خود را اعمال می‌کنند. همچنین، یافته‌های پژوهش نشان داد که سطح آنزیم‌های کبدی مخصوصاً ALP با مصرف آتورواستاتین افزایش می‌یابد. احتمالاً دلیل آن مهار سنتز کلسترول توسط این دارو باشد زیرا با مهار سنتز کلسترول، اسیدهای صفراوی ساخته نخواهند شد که نتیجه آن ایجاد مشکلات صفراوی و در پی آن افزایش سطح آنزیم‌های ALP و AST مخصوصاً ALP است. همچنین، آنزیم ALP از آنزیم‌هایی هست که به غشا ایزوپرنیله می‌شود. با مهار سنتز ترکیب ایزوپرنیل‌ها، پیوند این آنزیم به غشا امکان‌پذیر نخواهد بود و در نتیجه سطح آن در سرم با مصرف داروهای استاتینی افزایش می‌یابد این در حالی است که با مصرف آتورواستاتین در کنار سولفات روی سطح این آنزیم‌ها تا حدودی کاهش می‌یابد این فرایند شاید به دلیل کاهش عوارض این دارو در کنار استفاده با سولفات روی باشد. از این رو می‌توان گفت مصرف آتورواستاتین در کنار سولفات روی جدای کاهش عوارض آتورواستاتین (از جمله افزایش آنزیم‌های آمینو ترانسفرازی)، باعث چند برابر شدن فواید آن نیز شده است. بنابراین، تیمار ترکیبی می‌تواند روش مناسبی برای کاهش عوارض و افزایش اثر بهتر داروهای باشد که برای درمان بیماری‌ها تجویز می‌شوند. بایسته است که در حین تیمار ترکیبی از دوزهای تحت بهینه هر یک از داروهای مذکور استفاده شود برای نیل به این هدف، پیشنهاد می‌شود دوزهای مختلف تجویز شود.

رادیکال‌های آزاد، تضعیف سیستم‌های آنتی‌اکسیدانی و به پیروی از آن آسیب سلول‌ها و بافت‌ها از جمله بافت کبدی در بیماران دیابتی نقش عمده‌ای دارد و رابطه مستقیمی بین کنترل ضعیف گلوکز و عوارض دیگر دیابت مانند آسیب کبدی نشان داده شده‌است. طوری که با کنترل ریزبینانه گلوکز خون، عوارض دیابت به تأخیر می‌افتد (۴۳). بنابراین، کنترل قند خون در بیماران دیابتی موجب بهبود عملکرد کبد می‌شود (۴۴).

افزایش سطوح رادیکال‌های آزاد موجب آسیب پروتئین‌های سلولی، لیپیدهای غشایی و اسیدهای نوکلئیک می‌شود که نتیجه آن مرگ سلولی است. پیامد استرس اکسیداتیو در نهایت به عوارض ناشی از دیابت می‌انجامد (۴۳). برخی بررسی‌ها نشان داده‌اند که دریافت مکمل روی در بیماران دیابتی به عنوان یکی از آنتی‌اکسیدان‌های قوی و کوفاکتور آنزیم‌های آنتی‌اکسیدانی مثل سوپراکساید دیسموتاز (SOD) منجر به کاهش پراکسیداسیون لیپیدی (MDA) و استرس اکسیداتیو در این بیماران شده‌است (۲۷-۲۵). همچنین، گزارش شده که مکمل روی در کاهش التهاب نقش مهمی دارد (۴۵). بنابراین، می‌توان نتیجه گرفت که دسترسی خوب به یون روی که خاصیت آنتی‌اکسیدانی و ضدالتهابی دارد از افزایش رادیکال‌های آزاد و التهاب پیشگیری می‌کند (۲۶ و ۶۶). از سویی طبق نتایج برخی تحقیقات، آتورواستاتین به عنوان داروی کاهش‌دهنده کلسترول خون، خاصیت روبشی رادیکال‌های آزاد و ماهیت آنتی‌اکسیدانی دارد (۴۷). در مطالعات اخیر نشان داده شد که این دارو، میزان فعالیت NADPH اکسیداز را به شدت کاهش می‌دهد زیرا میزان بیان آنزیم NADPH اکسیداز در شرایط هیپرگلیسمی زیاد شده و افزایش آن نقش مهمی در افزایش تولید رادیکال‌های آزاد در برخی شرایط پاتولوژی بدن دارد (۴۸). همچنین، آتورواستاتین میزان فعالیت آنزیم سوپراکسید دیسموتاز را به عنوان یکی از اجزای سیستم دفاع آنتی‌اکسیدانی افزایش می‌دهد (۴۹). چون طبق یافته‌های محققین، آتورواستاتین به عنوان یک آنتی‌اکسیدان قوی و ضدالتهاب در سیستم‌های بیولوژیک بدن عمل می‌کند (۲۴)، شاید بتوان با استفاده از این دارو، میزان تولید رادیکال‌های آزاد و تشکیل التهاب در بافت کبد را مهار کرد. بنابراین،

سپاسداری و سپاسگزاری

آزمایشگاه بافت‌شناسی آقای حازقی به مناسب همیاری و کمک در انجام آزمایش‌های بافت‌شناسی صمیمانه سپاسگزاری و سپاسداری می‌شود. نویسندگان اعلام می‌دارند که هیچ‌گونه تضاد منافی ندارند.

این پژوهش در قالب پایان‌نامه کارشناسی ارشد بیوشیمی به شماره ثبت ۱۳۸-۲۰۰۰ با پشتیبانی مالی معاونت پژوهشی دانشکده علوم، دانشگاه ارومیه انجام شده است. بدین‌وسیله از این دانشگاه به دلیل حمایت مالی و سرپرست محترم

منابع

- American Diabetes Association. Diagnosis and classification of diabetes mellitus. *Diabetes care*. 2010 Jan 1;33(Supplement 1): S62-9.
- Williams G, Pickup JC, Bowcock S, Cooke E, Keen H. Subcutaneous aprotinin causes local hyperaemia. *Diabetologia*. 1983 Feb 1;24(2):91-4.
- Hendriksen PH, Oey PL, Wieneke GH, Bravenboer B, Banga JD. Subclinical diabetic neuropathy: similarities between electrophysiological results of patients with type 1 (insulin-dependent) and type 2 (non-insulin-dependent) diabetes mellitus. *Diabetologia*. 1992 Jul 1;35(7):690-5.
- Ritz E, Hasslacher C, Tschöpe W. Diabetic nephropathy--are there differences between type I and type II?. *Mineral and electrolyte metabolism*. 1989 Dec;16(1):69-72.
- De Marco R, Locatelli F, Zoppini G, Verlatto G, Bonora E, Muggeo M. Cause-specific mortality in type 2 diabetes. The Verona Diabetes Study. *Diabetes care*. 1999 May 1;22(5):756-61.
- Leeds JS, Forman EM, Morley S, Scott AR, Tesfaye S, Sanders DS. Abnormal liver function tests in patients with Type 1 diabetes mellitus: prevalence, clinical correlations and underlying pathologies. *Diabetic Medicine*. 2009 Dec 1;26(12):1235-41.
- Cameron NE, Gibson TM, Nangle MR, Cotter MA. Inhibitors of advanced glycation end product formation and neurovascular dysfunction in experimental diabetes. *Annals of the New York Academy of Sciences*. 2005 Jun 1;1043(1):784-92.
- Kalia K, Sharma S, Mistry K. Non-enzymatic glycosylation of immunoglobulins in diabetic nephropathy. *Clinica Chimica Acta*. 2004 Sep 30;347(1):169-76.
- JANDELEIT-DAHM KA, Lassila M, Allen TJ. Advanced Glycation End Products in Diabetes-Associated Atherosclerosis and Renal Disease: Interventional Studies. *Annals of the New York Academy of Sciences*. 2005 Jun 1;1043(1):759-66.
- Liu HR, Tang XY, Dai DZ, Dai Y. Ethanol extracts of *Rehmannia complex* (Di Huang) containing no *Corni fructus* improve early diabetic nephropathy by combining suppression on the ET-ROS axis with modulate hypoglycemic effect in rats. *Journal of ethnopharmacology*. 2008 Aug 13;118(3):466-72.
- Dalla Vestra M, Fioretto P. Diabetic nephropathy: renal structural studies in type 1 and type 2 diabetic patients. In *International Congress Series 2003 Aug 31* (Vol. 1253, pp. 163-169). Elsevier.
- Ramesh B, Pugalendi KV. Impact of umbelliferone (7-hydroxycoumarin) on hepatic marker enzymes in streptozotocin diabetic rats. *Indian journal of pharmacology*. 2006 May 1;38(3):209.
- Hamden K, Carreau S, Boujbiha MA, Lajmi S, Aloulou D, Kchaou D, Elfeki A. Hyperglycaemia, stress oxidant, liver dysfunction and histological changes in diabetic male rat pancreas and liver: Protective effect of 17 β -estradiol. *Steroids*. 2008 May 31;73(5):495-501.
- Tabatabaee S. The effect of hydro-alcoholic seeds extract of *Ceratonia siliqua* L. on the kidney functional factors and serum electrolytes in diabetic male rats. *Yafteh*. 2011 Aug 15;13(2):74-82.
- García-Lafuente A, Guillamón E, Villares A, Rostagno MA, Martínez JA. Flavonoids as anti-inflammatory agents: implications in cancer and cardiovascular disease. *Inflammation Research*. 2009 Sep 1;58(9):537-52.
- Gabay C. Interleukin-6 and chronic inflammation. *Arthritis research & therapy*. 2006 Jul 28;8(2): S3.
- Fortson WC, Tedesco FJ, Starnes EC, Shaw CT. Marked elevation of serum transaminase activity associated with extrahepatic biliary tract disease. *Journal of clinical gastroenterology*. 1985 Dec 1;7(6):502-5.
- Hultcrantz R, Glaumann H, Lindberg G, H: son Nilsson L. Liver investigation in 149 asymptomatic patients with moderately elevated activities of serum: aminotransferases. *Scandinavian journal of gastroenterology*. 1986 Jan 1;21(1):109-13.
- Chen X, Hu X, Zou Y, Pi R, Liu M, Wang T, Zheng X, Liu M, Lin M, Liu P, Tao L. Combined treatment with minocycline and prednisone attenuates experimental autoimmune encephalomyelitis in C57 BL/6 mice. *Journal of neuroimmunology*. 2009 May 29;210(1):22-9.
- Conway D, Cohen JA. Combination therapy in multiple sclerosis. *The Lancet Neurology*. 2010 Mar 31;9(3):299-308.
- Mosayebi G, Ghazavi A, Ghasami K, Jand Y, Kokhaei P. Therapeutic effect of vitamin D3 in multiple sclerosis patients. *Immunological investigations*. 2011 Jan 1;40(6):627-39.

22. Koh KK, Sakuma I, Quon MJ. Differential metabolic effects of distinct statins. *Atherosclerosis*. 2011 Mar 31;215(1):1-8.
23. Mohammadi MT, Amini R, Jahanbakhsh Z, Shekarforoush S. Effects of atorvastatin on the hypertension-induced oxidative stress in the rat brain. *Iranian biomedical journal*. 2013 Jul 1;17(3):152.
24. Li J, Sun YM, Wang LF, Li ZQ, Pan W, Cao HY. Comparison of effects of simvastatin versus atorvastatin on oxidative stress in patients with coronary heart disease. *Clinical cardiology*. 2010 Apr 1;33(4):222-7.
25. Bray TM, Bettger WJ. The physiological role of zinc as an antioxidant. *Free Radical Biology and Medicine*. 1990 Jan 1;8(3):281-91.
26. Prasad AS, Bao B, Beck FW, Kucuk O, Sarkar FH. Antioxidant effect of zinc in humans. *Free Radical Biology and Medicine*. 2004 Oct 15;37(8):1182-90.
27. Anderson RA, Roussel AM, Zouari N, Mahjoub S, Matheau JM, Kerkeni A. Potential antioxidant effects of zinc and chromium supplementation in people with type 2 diabetes mellitus. *Journal of the American College of Nutrition*. 2001 Jun 1;20(3):212-8.
28. Chausmer AB. Zinc, insulin and diabetes. *Journal of the American College of Nutrition*. 1998 Apr 1;17(2):109-15.
29. Sancheti S, Sancheti S, Bafna M, Seo SY. Antihyperglycemic, antihyperlipidemic, and antioxidant effects of *Chaenomeles sinensis* fruit extract in streptozotocin-induced diabetic rats. *European Food Research and Technology*. 2010 Jul 1;231(3):415-21.
30. Hosseinzadeh H, Ramezani MO, Danaei AR. Antihyperglycaemic effect and acute toxicity of *Securigera Securidaca* L. seed extracts in mice. *Phytotherapy Research*. 2002 Dec 1;16(8):745-7.
31. Ramesh B, Viswanathan P, Pugalendi KV. Protective effect of Umbelliferone on membranous fatty acid composition in streptozotocin-induced diabetic rats. *European journal of pharmacology*. 2007 Jul 2;566(1):231-9.
32. Harris EH. Elevated liver function tests in type 2 diabetes. *Clinical diabetes*. 2005 Jul 1;23(3):115-9.
33. Hall JE, Editor. *Guyton and Hall textbook of medical physiology*. 12th ed. New York: Saunders; 2010. p.999-1006.
34. Majd A, Chehregani A, Moin M, Gholami M, Kohno S, Nabe T, Shariatzade MA. The effects of air pollution on structures, proteins and allergenicity of pollen grains. *Aerobiologia*. 2004 Jun 1;20(2):111-8.
35. Soochan D, Keough V, Wanless I, Molinari M. Intra and extra-hepatic cystadenoma of the biliary duct. Review of literature and radiological and pathological characteristics of a very rare case. *BMJ case reports*. 2012 Apr 4; 2012: bcr0120125497.
36. Mehana EE, Meki AR, Fazili KM. Ameliorated effects of green tea extract on lead induced liver toxicity in rats. *Experimental and toxicologic pathology*. 2012 May 31;64(4):291-5.
37. Muriel P, Garcapiña T, Perez-Alvarez V, Mourelle M. Silymarin protects against paracetamol-induced lipid peroxidation and liver damage. *Journal of Applied Toxicology*. 1992 Dec 1;12(6):439-42.
38. Muriel P, Garcapiña T, Perez-Alvarez V, Mourelle M. Silymarin protects against paracetamol-induced lipid peroxidation and liver damage. *Journal of Applied Toxicology*. 1992 Dec 1;12(6):439-42.
39. Baradaran A, Madihi Y, Merrikhi A, Rafieian-Kopaei M, Nasri H. Serum lipoprotein (a) in diabetic patients with various renal function not yet on dialysis.
40. Thabrew MI, Joice PD, Rajatissa W. A comparative study of the efficacy of *Pavetta indica* and *Osbeckia octandra* in the treatment of liver dysfunction. *Planta medica*. 1987 Jun;53(03):239-41.
41. Trombetta M, Spiazzi G, Zoppini G, Muggeo M. Review article: type 2 diabetes and chronic liver disease in the Verona diabetes study. *Alimentary pharmacology & therapeutics*. 2005 Nov 1;22(s2):24-7.
42. Belcher G, Scherthner G. Changes in liver tests during 1-year treatment of patients with Type 2 diabetes with pioglitazone, metformin or gliclazide. *Diabetic medicine*. 2005 Aug 1;22(8):973-9.
43. Madamanchi NR, Vendrov A, Runge MS. Oxidative stress and vascular disease. *Arteriosclerosis, thrombosis, and vascular biology*. 2005 Jan 1;25(1):29-38.
44. Ahmad MS, Ahmed N. Antiglycation properties of aged garlic extract: possible role in prevention of diabetic complications. *The Journal of nutrition*. 2006 Mar 1;136(3):796S-9S.
45. Shen H, MacDonald R, Bruemmer D, Stromberg A, Daugherty A, Li XA, Toborek M, Hennig B. Zinc deficiency alters lipid metabolism in LDL receptor-deficient mice treated with rosiglitazone. *The Journal of nutrition*. 2007 Nov 1;137(11):2339-45.
46. Faure P. Protective effects of antioxidant micronutrients (vitamin E, zinc and selenium) in type 2 diabetes mellitus. *Clinical chemistry and laboratory medicine*. 2003 Aug 7;41(8):995-8.
47. Bao XM, Wu CF, Lu GP. Atorvastatin attenuates homocysteine-induced apoptosis in human umbilical vein endothelial cells via inhibiting NADPH oxidase-related oxidative stress-triggered p38MAPK signaling. *Acta Pharmacologica Sinica*. 2009 Oct 1;30(10):1392-8.
48. Rosa AP, Jacques CE, de Souza LO, Bitencourt F, Mazzola PN, Coelho JG, Mescka CP, Dutra-Filho CS. Neonatal hyperglycemia induces oxidative stress in the rat brain: the role of pentose phosphate pathway enzymes and NADPH oxidase. *Molecular and cellular biochemistry*. 2015 May 1;403(1-2):159-67.
49. Gong X, Ma Y, Ruan Y, Fu G, Wu S. Long-term atorvastatin improves age-related endothelial dysfunction by ameliorating oxidative stress and normalizing eNOS/iNOS imbalance in rat aorta. *Experimental gerontology*. 2014 Apr 30; 52: 9-17.

The Effect of Combined Atorvastatin and Zinc on Liver Damage in Streptozotocin Induced Diabetic Rats

*Karampour Qipchaq Z (MSc)¹- Farokhi F (PhD)²

*Corresponding Address: Department of Biology, Faculty of Sciences, Urmia University, Urmia, Iran.

Email: zkarampour@yahoo.com

Received: 17/May/2017 Revised: 31/Dec/2017 Accepted: 01/May/2018

Abstract

Introduction: Diabetes is a metabolic disorder associated with the liver which functions as an insulin-dependent organ.

Objective: To evaluate the effects of combined atorvastatin and zinc on liver dysfunction and hepatic injuries in the conditions of hyperglycemia.

Materials and Methods: Fifty female Wistar rats in five groups, 10 in each: one control group (group NC) and four diabetic groups [diabetic control (group DC), treatment with atorvastatin 20mg/kg (group DA), treatment with zinc oxid 30mg/kg (group DZ) and treatment with combination in half doses of both (group DZA)] were used in this study. Diabetes was induced by the injection of 60 mg/kg STZ IP. One month after treatment (orally), animals were euthanized and the levels of functional liver markers: liver enzymes (ALT, AST, ALP), bilirubin, albumin and total protein were assessed in the serum. For pathology of liver tissue, sections with hematoxylin and eosin staining, histopathological sections according to standard method, were prepared. At the end, the data Statistical analysis was performed using ANOVA and Tukey test.

Results: In diabetic rats, serum levels of functional liver markers and bilirubin were significantly increased and albumin, total protein were decreased, as compared to control normal group, and treatment of diabetic rats with half doses of atorvastatin and zinc in combination had synergistic benefits causing decreased levels of serum biomarkers of hepatic injury and increased levels of albumin and total protein of the rats more favorable than treatment with full doses of either drug alone ($p < 0/05$). Histopathological findings were in consistent with biochemical results.

Conclusion: Findings suggest that combined atorvastatin and zinc have synergistic benefits in controlling the damage and liver dysfunction caused by inflammation and oxidative stress in diabetic rats.

Conflict of interest: non declared

Key words: Atorvastatin Calcium\ Diabetes Mellitus\ Liver – Injuries\ Streptozotocin\ Zinc Oxide

Journal of Guilan University of Medical Sciences, No: 107, Pages: 69-79

Please cite this article as: Karampour Qipchaq Z, Farokhi F. The Effect of Combined Atorvastatin and Zinc on Liver Damage in Streptozotocin Induced Diabetic Rats. J of Guilan University of Med Sci 2018; 27(107):69-79. [Text in Persian]

1. Department of Biology, Faculty of Sciences, Urmia University, Urmia, Iran.

2. Department of Microbiology, Faculty of Veterinary Medicine, Urmia University, Urmia, Iran