



## Chronic Effect of Waterborne Colloidal Silver Nanoparticles on Gill Histopathological Changes of Caspian Brown Trout (*Salmo trutta caspius*)

Seyyed Morteza Ebrahimzadeh<sup>1</sup>, Mohammad Reza Kalbassi<sup>1</sup>, Mahdi Habibi Anbouhi<sup>2</sup>, Parvaneh Farzaneh<sup>3</sup>

<sup>1</sup>Department of Aquaculture, Faculty of Marine Sciences, University of Tarbiat Modares, Noor, Iran

<sup>2</sup>National Cell Bank of Iran, Pasteur Institute of Iran, Tehran, Iran

<sup>3</sup>Iranian Biological and Genetically Resource Center, Tehran, Iran

[10.22059/jvr.2018.250656.2753](https://doi.org/10.22059/jvr.2018.250656.2753)

*J Vet Res*, 74(4), 494-500

### Abstract

**BACKGROUND:** Silver nanoparticles are now widely used in various industries and consumer products, especially because of their antimicrobial properties. The widespread use of these nanoparticles has increased the likelihood of their release to aquatic ecosystems and their effects on aquatic organisms.

**OBJECTIVES:** The purpose of this study was to investigate the histopathological effects of waterborne silver nanoparticles on the gills of Caspian brown trout.

**METHODS:** In this study, 84 fish (27.46±4.3 g) were tested in four concentrations of silver nanoparticles (0, 0.01, 0.02 and 0.03 mg/L) for 14 days. At the end of the experiment, gill tissue was evaluated to determine the effects of tissue damage caused by silver nanoparticles.

**RESULTS:** Observed tissue damage included hyperplasia, hypertrophy, curvature of secondary lamellae, shortening of second lamellae, separation of epithelium from lamellae and aneurism.

**CONCLUSIONS:** The results of this study showed that colloid silver nanoparticles in water could lead to tissue damage in the gills of Caspian brown trout, and long-term exposure to the sublethal concentrations of these nanoparticles can cause fish death.

**Keywords:** Silver nanoparticles, Chronic effect, Histopathology, Gill, Caspian Sea brown trout

Copyright © 2019. This is an open-access article distributed under the terms of the Creative Commons Attribution- 4.0 International License which permits Share, copy and redistribution of the material in any medium or format or adapt, remix, transform, and build upon the material for any purpose, even commercially.

Corresponding author's email: [kalbassi\\_m@modares.ac.ir](mailto:kalbassi_m@modares.ac.ir) Tel/Fax: 011-44553101

### How to cite this article:

Ebrahimzadeh, S.M., Kalbassi, M.R., Habibi Anbouhi, M., Farzaneh, P. (2019). Chronic Effect of Waterborne Colloidal Silver Nanoparticles on Gill Histopathological Changes of Caspian Brown Trout (*Salmo trutta caspius*). *J Vet Res*, 74(4), 494-500. <https://10.22059/jvr.2018.250656.2753>

### Figure Legends and Table Captions

**Table 1.** Characterizations of silver nanoparticles used.

**Table 2.** Histopathological findings in Caspian brown trout gill after chronic exposure to sublethal concentrations of AgNPs and the control group. \* No change (-), mild change (+), moderate change (++) and severe change (+++).

**Figure 1.** Histological changes observed in gills of Caspian brown trout after 4 days of exposure to AgNPs (a) control, (b) 0.01 mg/L, (c,d) 0.03 mg/L and. Hyperplasia (Hp), shortening of second lamellae (SSL), hypertrophy (Ht), epithelial lifting (EL), aneurysm (An) (H&E; ×400).



## اثر مزمن نانوذرات نقره کلئیدی بر تغییرات هیستوپاتولوژیکی بافت آبشش ماهی آزاد (*Salmo caspius*) خزر

سید مرتضی ابراهیم زاده<sup>۱</sup>، محمدرضا کلباسی<sup>۱</sup>، مهدی حبیبی انبوهی<sup>۲</sup>، پروانه فرزانه<sup>۳</sup>

<sup>۱</sup>گروه شیلات، دانشکده علوم دریایی دانشگاه تربیت مدرس، نور، ایران

<sup>۲</sup>انستیتو پاستور ایران، تهران، ایران

<sup>۳</sup>مرکز ذخایر زیستی و ژنتیکی ایران، تهران، ایران

doi: [10.22059/jvr.2018.250656.2753](https://doi.org/10.22059/jvr.2018.250656.2753)

تاریخ دریافت: ۱۸ خرداد ماه ۱۳۹۸ تاریخ پذیرش: ۱۴ مرداد ماه ۱۳۹۸ تاریخ انتشار آنلاین: ۰۱ آذر ماه ۱۳۹۸

### چکیده

**زمینه مطالعه:** در حال حاضر نانوذرات نقره، به‌ویژه به دلیل خواص ضد میکروبی، به‌طور وسیع در صنایع مختلف و انواع محصولات مصرفی استفاده می‌شوند. کاربرد وسیع این نانوذرات احتمال رهایش آن‌ها به بوم‌سازگان آبی و تأثیر آن‌ها بر موجودات زنده آبی را افزایش داده است.

**هدف:** هدف از پژوهش حاضر بررسی اثرات هیستوپاتولوژیکی نانوذرات نقره کلئیدی در آب بر آبشش ماهی آزاد خزر بود.

**روش کار:** در این مطالعه ۸۴ ماهی آزاد دریای خزر ( $26/60 \pm 3/40$  گرم) در چهار غلظت ۰، ۰/۰۱، ۰/۰۲ و ۰/۰۳ میلی‌گرم در لیتر نانوذرات نقره به مدت ۱۴ روز مورد آزمایش قرار گرفتند. در پایان آزمایش، به‌منظور تعیین اثرات آسیب بافتی ناشی از نانوذرات نقره، بافت آبشش با تکنیک بافت‌شناسی مورد ارزیابی قرار گرفت.

**نتایج:** آسیب‌های بافتی مشاهده‌شده شامل هایپرپلازی و هایپرتروفی، کوتاهی تیغه ثانویه آبشش، خمیدگی تیغه آبششی، جداشدگی اپیتلیال تیغه ثانویه آبشش و آنورسم بود.

**نتیجه‌گیری نهایی:** نتایج این پژوهش نشان داد که کلئید نانوذرات نقره در آب می‌تواند به آسیب بافتی در آبشش ماهی آزاد دریای خزر منجر شده و مواجهه طولانی مدت با غلظت تحت‌کشنده این نانوذرات می‌تواند باعث مرگ این ماهیان شود.

**کلمات کلیدی:** نانوذرات نقره، اثر مزمن، آسیب شناسی بافتی، آبشش، ماهی آزاد دریای خزر

کپی‌رایت © تحقیقات دامپزشکی: دسترسی آزاد؛ کپی‌برداری، توزیع و نشر برای استفاده کامل با ذکر منبع آزاد است.

نویسنده مسئول: محمدرضا کلباسی، گروه شیلات، دانشکده علوم دریایی دانشگاه تربیت مدرس، نور، ایران

پست الکترونیکی: [kalbassi\\_m@modares.ac.ir](mailto:kalbassi_m@modares.ac.ir)

### مقدمه

خواص ضد میکروبی، به‌طور وسیع در صنایع مختلف و حوزه‌های گوناگون زندگی روزانه استفاده می‌شوند. نانوذرات نقره در حوزه زیست پزشکی (به‌عنوان عوامل ضدباکتریایی، پوشش ضدباکتریایی، گندزداها و ضد عفونی‌کننده‌های ابزارآلات پزشکی)؛ در صنعت شیمیایی (رنگ‌ها، جلا دهنده‌ها، چسب‌ها، پلیمرها)؛ در محصولات آرایشی و بهداشتی (صابون، خیم دندان)؛ در بسته‌بندی مواد غذایی؛ در لوازم خانگی (یخچال، ماشین لباس‌شویی، تهویه‌کننده‌های هوا با پوشش حاوی نانوذرات)؛ در لباس (جوراب) و وسایل مختلف دیگر استفاده می‌شوند (۶، ۱۲، ۱۸). نانوفناوری این فرصت را در اختیار صنایع شیلاتی قرار داده که از ابزارهای جدید برای تشخیص سریع بیماری، افزایش توانایی ماهیان برای جذب

رشد سریع صنعت نانوفناوری و افزایش تعداد محصولاتی که از ویژگی‌های غیرمعمول نانوذرات مهندسی‌شده استفاده کرده‌اند، بیناگر اهمیت بسیار زیاد این فناوری در اقتصاد جهانی است. افزایش تولید و استفاده از محصولات نانویی به‌ناچار به افزایش سطح تخلیه نانومواد به محیط از طریق رهایش عمدی و تصادفی یا از طریق نشت از محصولات حاوی این مواد انجامیده است. محیط‌های آبی احتمالاً به این دلیل که محلی برای ته‌نشین این مواد هستند، به‌طور ویژه حساس و آسیب‌پذیرند. شناخت کمی در زمینه سرنوشت نانوذرات در محیط آبی، برهم‌کنش‌های آن‌ها با اجزای زنده و غیرزنده و توانایی آن‌ها برای ایجاد آسیب وجود دارد و این شناخت ناکافی موجب نگرانی از خطرهای احتمالی این مواد بر بوم‌سازگان آبی و آبیان شده است. در حال حاضر نانوذرات نقره به‌ویژه به دلیل

**گونه مورد مطالعه ماهی- ماهی:** بچه ماهیان آزاد دریای خزر (*Salmo caspius*) برای این آزمایش با میانگین وزنی  $26/60 \pm 3/40$  گرم از مرکز بازسازی ذخایر آزاد ماهیان شهید باهنر کلاردشت تهیه شدند.

**بررسی اثر مزمن نانوذرات نقره بر بافت آبشش: بچه ماهیان** به مدت یک هفته با شرایط آزمایشگاهی در مخازن آب شیرین (تانک‌های ۳۰۰ لیتر) سازگار و با غذای تجاری (بیومار) تغذیه شدند (۱ درصد وزن بدن). سپس، به منظور جلوگیری از جذب نانوذرات به وسیله مدفوع، ۲۴ ساعت قبل از شروع آزمایش، غذادهی به ماهی‌ها قطع شد (۱۴). در طول دوره سازگاری تلفاتی در بین ماهیان مشاهده نشد. بعد از این مدت ماهی‌ها به صورت تصادفی به تانک‌های آزمایش (۱۰۰ لیتر) انتقال داده شدند. میزان تراکم ماهی‌ها در هر تانک ۱۰۰ لیتری حدود ۲/۷ گرم در لیتر بود (در هر تانک ۷ ماهی). شاخص‌های کیفی آب مانند pH، اکسیژن محلول، دما، سختی کل در طول آزمایش با استفاده از دستگاه دیجیتال (Lovibond water testing) اندازه‌گیری شد. میانگین دما (درجه سانتی‌گراد)، pH، سختی (میلی‌گرم در لیتر کربنات کلسیم) و اکسیژن محلول (درصد اشباع) به ترتیب  $18/62 \pm 0/26$ ،  $8/25 \pm 0/08$ ،  $246 \pm 6/34$ ،  $90/6 \pm 2/04$  بودند. آزمایش تحت شرایط نوری ۱۲ ساعت روشنایی و ۱۲ ساعت تاریکی انجام شد. برای آزمایش از آب شهری کلرزدایی و هوادهی شده استفاده شد.

غلظت‌های ۰، ۰/۰۱، ۰/۰۲ و ۰/۰۳ میلی‌گرم در لیتر براساس غلظت گشوده میانی (LC<sub>50</sub>: داده‌های منتشر نشده) انتخاب و برای هر تیمار سه تکرار در نظر گرفته شد. آزمایش به مدت ۱۴ روز تحت شرایط ساکن با تعویض آب و تجدید غلظت‌ها انجام شد و آب مخازن مورد آزمایش هر ۲۴ ساعت یک بار تعویض و غلظت‌های نانوذرات مورد مطالعه مجدداً در مخازن اضافه شد. در طول آزمایش برای جلوگیری از جذب نانوذرات به غذا و مدفوع ماهی‌ها، غذادهی انجام نشد (۱۴، ۱۵). ماهی‌های شاهد تحت شرایط یکسان با گروه‌های آزمایشی قرار داشتند.

برای آزمایش هیستوپاتولوژی، در پایان دوره (روز ۱۴) از هر تیمار ۶ ماهی به‌طور تصادفی برای نمونه‌برداری از بافت آبشش انتخاب شدند. ماهی‌ها در پودر گل میخک (۱۰۰ میلی‌گرم در لیتر) بیهوش شدند. به‌منظور تثبیت نمونه‌ها، بافت‌ها که با دقت و بدون آسیب بافتی از بدن خارج شده بودند، بلافاصله به محلول بوئن انتقال داده شدند. برای انجام مطالعه‌های بافت‌شناسی ابتدا نمونه‌های بافتی از محلول بوئن خارج و به الکل ۷۰ درصد انتقال داده شدند. سپس نمونه‌های

داروهایی مانند هورمون‌ها، واکسن‌ها و مواد مغذی (۲۵) و تصفیه آب بهره ببرند (۱۰، ۱۳، ۱۶، ۲۷).

اگرچه خواص ضد میکروبی نانوذرات نقره به‌خوبی شناخته شده است (۵)، ولی این نانوذرات در رده‌های سلولی مهره‌داران اثر سمی داشته‌اند و مشخص شده که این سمیت ناشی از تولید گونه‌های فعال اکسیژن (۲۶)، مرگ برنامه‌ریزی شده سلول (آپوپتوز) (۲۳)، افزایش پرواکسیداسیون (۳) و کاهش عملکرد میتوکندری (۱۱) می‌باشد. مطالعات درون‌تنی (*in vivo*) در ماهیان نشان داده که نانوذرات نقره می‌توانند اثرات پاتولوژیک بر بافت‌های مختلف بدن ماهی داشته باشند که نوع و میزان آسیب به نوع گونه، مراحل مختلف زندگی ماهی، غلظت و مدت زمان مواجهه، شوری و غیره بستگی دارد. تکثیر و تولید سلولی و التهاب در آبشش، نکروز و التهاب روده و پیگمنتیشن در کبد فزل‌آلای رنگین‌کمان (۱۴)، هایپرپلازی، ادم (خیز) و جداسازی اپیتلیوم آبشش و جوش-خوردگی تیغه‌های آبششی و هموسیدروز، خونریزی، تورم هیدروپیک و هسته پیکنوتیک در کبد ماهی طلائی (۱)، ساختار نامنظم و هسته پیکنوتیک اپیدرم، آپلازی و/یا جوش خوردگی تیغه آبششی، تلائنکتازیس، نکروز و جداسازی اپیتلیال آبشش و اتساع فضای سینوزوئید، رگ‌های پر خون و هسته پیکنوتیک در کبد ماهی خاویاری سبیری (۲۱) از آثار هیستوپاتولوژیکی نانوذرات نقره هستند که در معدود مطالعات انجام شده در این زمینه گزارش شده‌اند.

با توجه به افزایش استفاده از نانوذرات نقره در کاربردهای مصرفی و تجاری و نبود اطلاعات در زمینه اثر نانوذرات بر ماهی آزاد دریای خزر به‌عنوان گونه ارزشمند و در معرض خطر، پژوهش حاضر با هدف بررسی اثرات هیستوپاتولوژیکی نانوذرات نقره بر آبشش این ماهی انجام شده است.

## مواد و روش کار

**ویژگی‌های نانوذرات نقره:** نانوذرات نقره کلونیدی مورد استفاده در این پژوهش از شرکت نانو نصب پارس با نام تجاری نانوسید (Nanocid® L 2000) ثبت شده در اداره ثبت اختراعات و نشان ایالات متحده آمریکا به شماره ۱۳۸۲۵۰۹۰۰۲۰۰۹ خریداری شد (۱۳). براساس اطلاعات شرکت سازنده، نانوذرات نقره کلونیدی غلظت ۴۰۰۰ میلی‌گرم در لیتر دارد و میانگین اندازه نانوذرات ۱۶/۶ نانومتر اعلام شده است. ویژگی‌های این محصول کلونیدی در مطالعه قبلی بررسی (۱۶) و به‌طور خلاصه در جدول ۱ ارائه شده است.

شد و این تلفات تا روز یازدهم ادامه داشت (تلفات تجمعی ۴۷ درصد). در غلظت ۰/۰۲ میلی گرم در لیتر تلفات از روز هفتم (تلفات تجمعی ۲۲ درصد) و در غلظت ۰/۰۱ میلی گرم در لیتر تلفات از روز هشتم (تلفات تجمعی ۳ درصد) آغاز شد. در گروه شاهد در طول آزمایش تلفاتی مشاهده نشد و رفتار ماهی‌ها طبیعی بود. از علائم رفتاری ماهی‌های مورد آزمایش در سمیت مزمن که مرگ و میر در آن‌ها مشاهده شد، کف گزینی، افزایش حرکت سرپوش آبششی، برهم خوردن تعادل و بی‌اشتهایی (در زمان تغذیه مختصر قبل از تعویض آب) بود.

آبشش ماهیان مورد آزمایش در گروه شاهد از نظر بافت‌شناسی طبیعی بود (تصویر ۱a). در غلظت ۰/۰۱ میلی گرم در لیتر هایپرپلازی، هایپرتروفی و راس چماقی و کوتاهی تیغه ثانویه ملایم مهم‌ترین تغییرات هیستوپاتولوژیکی مشاهده شده بود (تصویر ۱b). با افزایش غلظت نانوذرات نقره در آب میزان آسیب بافت آبشش افزایش یافت. هایپرپلازی، هایپرتروفی، جدادشگی اپیتلیالی متوسط در غلظت ۰/۰۲ میلی گرم در لیتر دیده شد که نشان داد با افزایش غلظت بر شدت اثر این نانوذرات افزوده شد. شدیدترین تغییرات هیستوپاتولوژیکی بافت آبشش در غلظت ۰/۰۳ میلی گرم در لیتر شامل هایپرپلازی، هایپرتروفی، کوتاهی تیغه ثانویه و جدادشگی اپیتلیالی شدید بود (تصویر ۱c,d؛ جدول ۲).

بافتی در دستگاه خودکار آماده‌سازی بافت (Tissue processor, DID) SABZ DS 2080/H) آبیگری، شفاف‌سازی و پارافینه شدند. در ادامه نمونه‌های قالب‌گیری شده با دستگاه میکروتوم (Accu-Cut SRM 200 Rotary Microtome) با ضخامت ۵ میکرومتر برش داده شدند. از هر نمونه ۳ لام سریالی با کیفیت مناسب تهیه شد و رنگ‌آمیزی لام‌های حاصله به روش رایج هماتوکسیلین و ائوزین انجام گرفت (۱۴). برش‌های ایجادشده با چسب انتالان روی لام چسبانده شدند، سپس لام‌های تهیه‌شده با میکروسکوپ نوری (OPTIKA) مجهز به دوربین در بزرگ‌نمایی‌های مختلف مورد بررسی قرار گرفتند. برای مطالعه آسیب‌شناسی بافت آبشش در هر تیمار ۵۰۰ تیغه ثانویه شمارش شد و تعداد تیغه‌های ثانویه‌ای که دچار آسیب شده بودند نسبت به تعداد کل تیغه ثانویه سنجیده شدند. شدت تغییرات کمتر از ۱۰ درصد، "بدون تغییر (-)؛ شدت تغییرات بین ۱۰-۳۰ درصد" تغییر ملایم (+)؛ شدت تغییرات بین ۳۱-۶۰ درصد" تغییر متوسط (++) و شدت تغییرات بین ۶۰-۱۰۰ درصد" تغییر شدید (+++)" در نظر گرفته شدند (۱۴، ۱۷، ۲۸).

### نتایج

در آزمایش ۱۴ روزه برای تعیین سمیت مزمن با افزایش غلظت نانوذرات نقره درصد زنده‌مانی ماهیان مورد مطالعه کاهش یافت. تلفات ماهی‌ها در غلظت ۰/۰۳ میلی گرم در لیتر از روز هفتم شروع

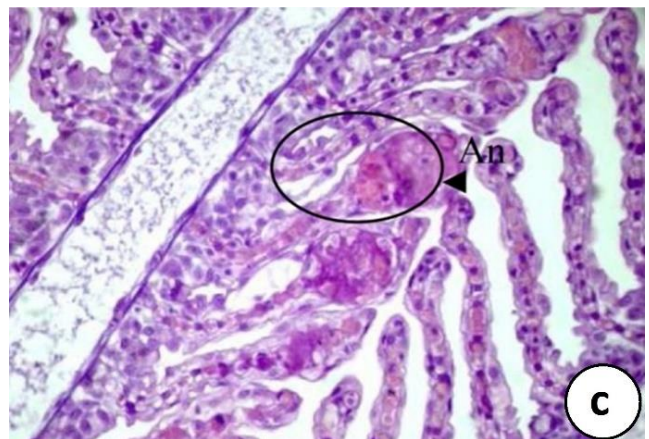
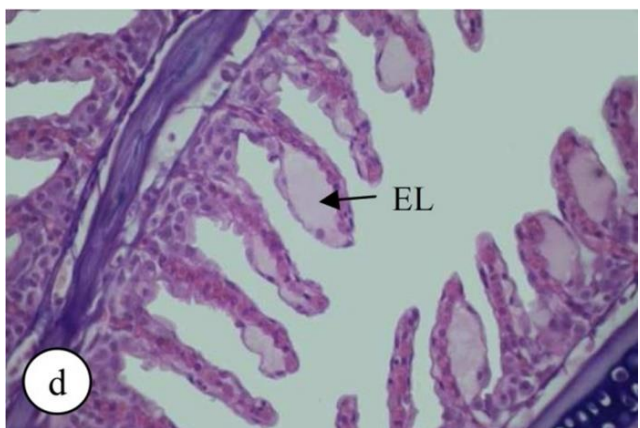
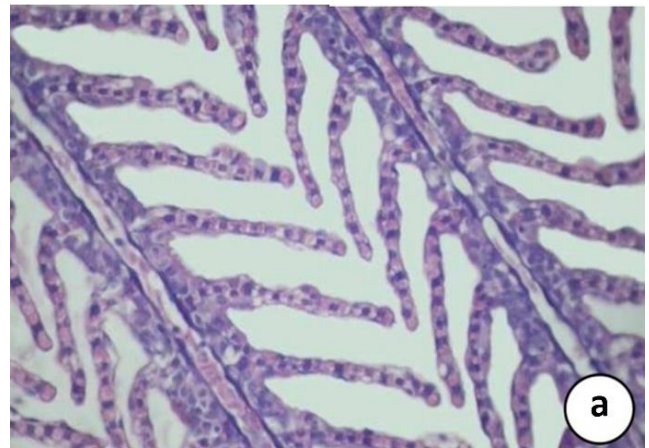
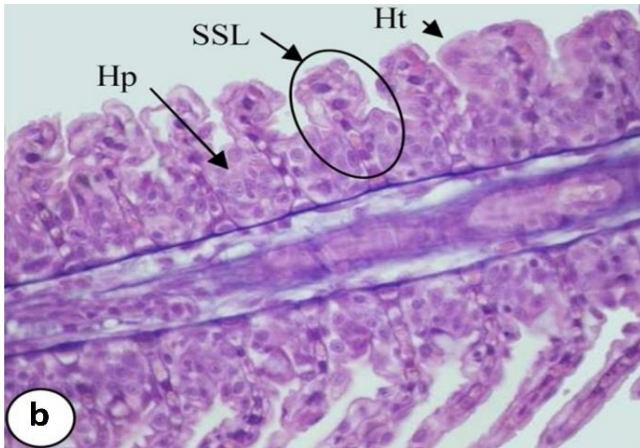
جدول ۱. ویژگی‌های اندازه‌گیری شده نانوذرات نقره کلونیدی مورد استفاده (۱۶).

ویژگی	روش اندازه‌گیری	فراسنجه	توضیحات
غلظت (میلی گرم/لیتر)	ICP-AES	۳۹۸۰	با غلظت اعلام شده از شرکت تولیدی اختلاف ناچیزی دارد.
قطر بیشینه (نانومتر)	TEM	۱۲۹	۶۵/۱۴ درصد از ذرات قطری بین ۱۳-۱ نانومتر دارند. قطر اعلام شده از شرکت تولیدی ۱۶/۶ نانومتر است.
شکل	TEM	کروی	-
قطر هیدرودینامیکی (نانومتر)	Zetasizer	۳/۹ تا ۱۶۳/۵	۵۴/۱ درصد از ذرات قطر دینامیکی کمتر از ۱۰۰ نانومتر دارند.
میانگین قطر هیدرودینامیکی (نانومتر)	Zetasizer	۵۴/۸	-
خلوص	EDX	-	در کلونید نانوذرات نقره تنها عنصر نقره وجود دارد.

جدول ۲. یافته‌های هیستوپاتولوژیکی آبشش ماهی آزاد دریای خزر بعد از مواجهه مزمن (۱۴ روزه) با غلظت‌های تحت‌کشنده نانوذرات نقره و گروه شاهد.

ضایعات بافتی*							
غلظت (میلی گرم/لیتر)	خمیدگی	هایپرپلازی	هایپرتروفی	راس چماقی	کوتاهی تیغه ثانویه	جدادشگی اپیتلیالی	آنورسم
۰	-	-	-	-	-	-	-
۰/۰۱	-	+	+	+	+	-	-
۰/۰۲	-	++	++	+	+	++	-
۰/۰۳	++	+++	+++	++	+++	+++	+

\* بدون تغییر (-)، تغییر ملایم (+)، تغییر متوسط (++) و تغییر شدید (+++).



تصویر ۱. تغییرات بافت‌شناختی مشاهده‌شده در آبشش ماهی آزاد دریای خزر بعد از ۱۴ روز مواجهه با نانوذرات. (a) گروه شاهد، (b) ۰/۰۱ میلی‌گرم در لیتر، (c) ۰/۰۳ میلی‌گرم در لیتر نانوذرات نقره. هایپرپلازی (Hp)، کوتاهی تیغه ثانویه (SSL)، هایپرتروفی (Ht)، جدادگی اپیتلیالی (EL)، آنورسم (An). (d) و ۰/۰۳ میلی‌گرم در لیتر نانوذرات نقره. هایپرپلازی (Hp)، کوتاهی تیغه ثانویه (SSL)، هایپرتروفی (Ht)، جدادگی اپیتلیالی (EL)، آنورسم (An). (هماتوکسیلین و ائوزین؛ ×۴۰۰).

### بحث

و آنورسم مشاهده شد. این نتایج مطابق با پژوهش‌های قبلی است که نشان داده‌اند آبشش ماهیان به نانوذرات نقره حساس هستند. مواجهه با نانوذرات نقره منجر به ادم، جوش‌خوردگی تیغه آبششی، چماقی شدن نوک تیغه آبشش و هایپرپلازی، آنورسم و نکروز تیغه ثانویه قزل‌آلای رنگین‌کمان و تیلاپیا شده است (۹،۱۴). در پژوهش‌های دیگر نتایج مشابه‌ای از جمله ساختار نامنظم و هسته پیکنوتیک اپیدرم، آپلازی و/یا جوش‌خوردگی تیغه آبششی، تلانژکتازیس، نکروز و جدادگی اپیتلیالی آبشش در ماهی خاویاری سبیری (۲۱)، هایپرپلازی، ادم (خیز) و جدادگی اپیتلیوم آبشش و جوش‌خوردگی تیغه‌های آبششی در ماهی طلایی (۱) و آنورسم تیغه اولیه، هایپرپلازی اپیتلیال، افزایش تولید موکوس، جوش‌خوردگی تیغه و خمیدگی تیغه ثانویه در ماهی ماکا (۲۹) مشاهده شده است. هایپرپلازی و هایپرتروفی اپیتلیالی تیغه آبششی مشاهده شده در پژوهش حاضر یک واکنش جبرانی محسوب می‌شود که با این کار

هیستوپاتولوژی به‌عنوان یکی از تکنیک‌های اصلی در مطالعه سمیت آلاینده‌ها از جمله نانومواد، اطلاعات مفیدی برای شناسایی اندام‌های هدف و سازوکارهای آسیب‌های ناشی از این مواد ارائه می‌کند (۲۹). آبشش ماهیان جزء اندام‌های مهم محسوب می‌شود که وظایف مهمی، از جمله تبادل گازهای تنفسی، دفع مواد زائد نیتروژنی، تنظیم اسید-باز و تنظیم فشار اسمزی برعهده دارد (۲۱) و در عین حال مکانی است که در معرض مستقیم آلودگی زیست‌محیطی، از جمله نانوذرات قرار دارد. بنابراین، آسیب جدی به آبشش می‌تواند اختلال در وظایف این اندام حیاتی، از جمله تبادل اکسیژن و دی-اکسید کربن و تنظیم اسمزی ایجاد کند و در نتیجه به مرگ ماهیان منجر شود.

در مواجهه مزمن (۱۴ روزه) با غلظت‌های تحت‌گشوده تغییرات بافت‌شناختی از جمله هایپرپلازی و هایپرتروفی، کوتاهی تیغه ثانویه آبشش، خمیدگی تیغه آبششی، جدادگی اپیتلیال تیغه ثانویه آبشش

در معرض نانوذرات نقره به طور خفیف مشاهده شد. ضایعات آنوریسم در آبشش ماهیان بعد از مواجهه با نانوذرات نقره در سایر پژوهش‌ها نیز گزارش شده است (۲۰۲۴، ۱۹۰۲۰).

با توجه به رفتارشناسی ماهیان بعد از مواجهه با نانوذرات مورد مطالعه و نتایج هیستوپاتولوژی، علت تلفات ماهیان احتمالاً ناشی از اختلال تنفسی به دلیل آسیب بافت آبشش بود.

در مجموع، نتایج این پژوهش نشان داد که نانوذرات نقره کلونیدی در آب می‌تواند بافت آبشش ماهی آزاد دریای خزر را در غلظت‌های خیلی کم تحت تأثیر قرار دهد. بنابراین، اعمال نظارت مناسب و دقیق برای پیشگیری از ورود نانوذرات نقره به بوم‌سازگان آبی و دقت و توجه زیاد به استفاده از این نانومواد در صنعت آبی پروری ضروری به نظر می‌رسد.

### سیاسگزاری

نگارندگان بر خود لازم می‌دانند از همکاری کلیه عزیزانی که در اجرای این پژوهش فعالیت مؤثری داشته‌اند، تشکر و قدردانی نمایند.

### تعارض منافع

بین نویسندگان تعارض در منافع گزارش نشده است.

## References

- Abarghohi, S., Hedayati, A., Ghorbani, R., Miandareh, H.K., Bagheri, T. (2016). Histopathological effects of waterborne silver nanoparticles and silver salt on the gills and liver of goldfish *Carassius auratus*. *Int J Environ Sci Technol*, 13, 1753-1760. <https://doi.org/10.1007/s13762-016-0972-9>
- Al-Bairuty, G.A., Shaw, B.J., Handy, R.D., Henry, T.B. (2013). Histopathological effects of waterborne copper nanoparticles and copper sulphate on the organs of rainbow trout (*Oncorhynchus mykiss*). *Aquat Toxicol*, 126, 104-115. <https://doi.org/10.1016/j.aquatox.2012.10.005>
- Arora, S., Jain, J., Rajwade, J.M., Paknikar, K.M. (2008). Cellular responses induced by silver nanoparticles: in vitro studies. *Toxicol Lett*, 179, 93-100. <https://doi.org/10.1016/j.toxlet.2008.04.009>
- Cerqueira, C.C., Fernandes, M.N. (2002). Gill tissue recovery after copper exposure and blood parameter responses in the tropical fish *Prochilodus scrofa*. *Ecotoxicol Environ Saf*, 52, 83-91. <https://doi.org/10.1006/eesa.2002.2164>
- Choi, O., Deng, K.K., Kim, N.J., Ross, L., Surampalli, R.Y., Hu, Z. (2008). The inhibitory effects of silver nanoparticles, silver ions, and silver chloride colloids on microbial growth. *Water Res*, 42, 3066-3074. <https://doi.org/10.1016/j.watres.2008.02.021>
- Durán, N., Marcato, P. D., Alves, O. L., Da Silva, J. P., De Souza, G. I., Rodrigues, F. A., Esposito, E. (2010). Ecosystem protection by effluent bioremediation: silver nanoparticles impregnation in a textile fabrics process. *J Nanopart Res*, 12(1), 285-292. <https://doi.org/10.1007/s11051-009-9606-1>
- Fernandes, M.N., Mazon, A.F. (2003). Environmental pollution and fish gill morphology. In: Val., A.L., Kapoor, B.G. (Eds.), *Fish Adaptations*, Science Publishers, Inc. Enfield, First edition, USA, 203-231.
- Flores-Lopes, F., Thomaz, A.T. (2011). Histopathologic alterations observed in fish gills as a tool in environmental monitoring. *Rev Bras Biol*, 71, 179-188. <http://doi.org/10.1590/S1519-69842011000100026>
- Govindasamy, R., Rahuman, A.A. (2012). Histopathological studies and oxidative stress of synthesized silver nanoparticles in Mozambique tilapia (*Oreochromis mossambicus*). *J Environ Sci*, 24, 1091-1098. [https://doi.org/10.1016/S1001-0742\(11\)60845-0](https://doi.org/10.1016/S1001-0742(11)60845-0)
- Hendren, C. O., Badireddy, A. R., Casman, E., & Wiesner, M. R. (2013). Modeling nanomaterial fate in wastewater treatment: Monte Carlo simulation of silver nanoparticles (nano-Ag). *Sci Total Environ*, 449, 418-425. <https://doi.org/10.1016/j.scitotenv.2013.01.078>
- Hussain, S.M., Hess, K.L., Gearhart, J.M., Geiss, K.T., Schlager, J. J. (2005). In vitro toxicity of nanoparticles in BRL 3A rat liver cells. *Toxicol In Vitro*, 19, 975-983. <https://doi.org/10.1016/j.tiv.2005.06.034>
- Jayesh, P., Chatterjee, A.K., Duttagupta, S.P., Mukherji, S. (2008). Strain specificity in antimicrobial activity of silver and copper nanoparticles. *Acta Biomater*, 4, 707-716. <https://doi.org/10.1016/j.actbio.2007.11.006>

13. Johari, S.A., Kalbassi, M.R., Soltani, M., Yu, I.J. (2015a). Study of fungicidal properties of colloidal silver nanoparticles (AgNPs) on trout egg pathogen, *Saprolegnia* sp. Int J Aquat Biol, 3, 191-198. <https://doi.org/10.22034/ijab.v3i3.97>
14. Johari, S.A., Kalbassi, M.R., Yu, I.J., Lee, J.H. (2015b). Chronic effect of waterborne silver nanoparticles on rainbow trout (*Oncorhynchus mykiss*): histopathology and bioaccumulation. Comp Clin Path, 24, 995-1007. <https://doi.org/10.1007/s00580-014-2019-2>
15. Johari, S.A., Kalbassi, M.R., Lee, S.B., Dong, M.S., Yu, I.J. (2016a). Silver nanoparticles affects the expression of biomarker genes mRNA in rainbow trout (*Oncorhynchus mykiss*). Comp Clin Path, 25, 85-90. <https://doi.org/10.1007/s00580-015-2144-6>
16. Johari, S.A., Kalbassi, M.R., Soltani, M., Yu, I.J. (2016b). Application of nanosilver-coated zeolite as water filter media for fungal disinfection of rainbow trout (*Oncorhynchus mykiss*) eggs. Aquac Int, 24, 23-38. <https://doi.org/10.1007/s10499-015-9906-7>
17. Joo, H.S., Kalbassi, M.R., Yu, I.J., Lee, J.H., Johari, S.A. (2013). Bioaccumulation of silver nanoparticles in rainbow trout (*Oncorhynchus mykiss*): influence of concentration and salinity. Aquat Toxicol, 140, 398-406. <https://doi.org/10.1016/j.aquatox.2013.07.003>
18. Malsch, I. (1999). Nanotechnology in Europe: scientific trends and organizational dynamics. Nanotechnology, 10(1), 1. <https://doi.org/10.1088/0957-4484/10/1/002>
19. Mansouri, B., Johari, S.A. (2016). Effects of short-term exposure to sublethal concentrations of silver nanoparticles on histopathology and electron microscope ultrastructure of zebrafish (*Danio rerio*) gills. Iran J Toxicol, 10, 15-20.
20. Mansouri, B., Maleki, A., Johari, S.A., Reshahmanish, N. (2015). Effects of cobalt oxide nanoparticles and cobalt ions on gill histopathology of zebrafish (*Danio rerio*). AACL Bioflux, 8, 438-44.
21. Ostaszewska, T., Chojnacki, M., Kamaszewski, M., Sawosz-Chwalibog, E. (2016). Histopathological effects of silver and copper nanoparticles on the epidermis, gills, and liver of Siberian sturgeon. Environ Sci Pollut Res Int, 23, 1621-1633. <https://doi.org/10.1007/s11356-015-5391-9>
22. Pane, E.F., Haque, A., Wood, C.M. (2004). Mechanistic analysis of acute, Ni-induced respiratory toxicity in the rainbow trout (*Oncorhynchus mykiss*): an exclusively branchial phenomenon. Aquat Toxicol, 69, 11-24. <https://doi.org/10.1016/j.aquatox.2004.04.009>
23. Park, S., Lee, Y.K., Jung, M., Kim, K.H., Chung, N., Ahn, E.K., Lim, Y., Lee, K.H. (2007). Cellular toxicity of various inhalable metal nanoparticles on human alveolar epithelial cells. Inhal Toxicol, 19, 59-65. <https://doi.org/10.1080/08958370701493282>
24. Rajkumar, K.S., Kanipandian, N., Thirumurugan, R. (2016). Toxicity assessment on haematology, biochemical and histopathological alterations of silver nanoparticles-exposed freshwater fish *Labeo rohita*. Appl Nanosci, 6, 19-29. <https://doi.org/10.1007/s13204-015-0417-7>
25. Rather, M.A., Sharma, R., Aklakur, M., Ahmad, S., Kumar, N., Khan, M., Ramya, M.L. (2011). Nanotechnology: a novel tool for aquaculture and fisheries development: A prospective mini-review. Fish Aquacult J, 16, 3. <https://doi.org/10.4172/150-3508.1000016>
26. Schrand, A.M., Braydich-Stolle, L.K., Schlager, J.J., Dai, L., Hussain, S.M. (2008). Can silver nanoparticles be useful as potential biological labels? Nanotech, 19, 235104. <https://doi.org/10.1088/0957-4484/19/23/235104>
27. Shahim, A.A., Kalbassi, M.R., Soltani, M., Johari, S.A. (2015). Application of polyurethane foams containing silver nanoparticles and silver zeolite (Zeomic) in water filtration system to control infection caused by *streptococcus iniae*. J Vet Res, 70, 63-71.
28. Shirdel, I., Kalbassi, M.R. (2016). Effects of nonylphenol on key hormonal balances and histopathology of the endangered Caspian brown trout (*Salmo trutta caspius*). Comp Biochem Physiol C Toxicol Pharmacol, 183, 28-35. <https://doi.org/10.1016/j.cbpc.2016.01.003>
29. Wu, Y., Zhou, Q. (2013). Silver nanoparticles cause oxidative damage and histological changes in medaka (*Oryzias latipes*) after 14 days of exposure. Environ Toxicol Chem, 32, 165-173. <https://doi.org/10.1002/etc.2038>