

اکوکاردیوگرافی همستر سوری (*Mesocricetus auratus*) و تشخیص ۲۲ مورد ترومبوز دهلیزیسارنگ سروری<sup>۱</sup>، امیر رستمی<sup>۲</sup>، مهسا زنگیشه<sup>۱</sup>، پوریا شامحمدی<sup>۳</sup>

<sup>۱</sup>گروه جراحی و رادیولوژی، دانشکده دامپزشکی دانشگاه تهران، تهران، ایران  
<sup>۲</sup>گروه بیماری‌های داخلی، دانشکده دامپزشکی دانشگاه تهران، تهران، ایران  
<sup>۳</sup>دانش آموخته دانشکده دامپزشکی دانشگاه تهران، تهران، ایران

doi 10.22059/jvr.2018.241840.2795

تاریخ دریافت: ۸ مهر ماه ۱۳۹۸ تاریخ پذیرش: ۱۹ آذر ماه ۱۳۹۸

## چکیده

عارضه ترومبوز قلبی به طور معمول در همسترهای سوری پیر رخ می‌دهد و بر اساس مطالعات صورت گرفته میزان بروز آن در جنس ماده بیشتر از جنس نر می‌باشد. دهلیز چپ شایع‌ترین مکان برای تشکیل ترومبوز بوده و معمولاً به دنبال کاردیومیوپاتی دژنراتیو و آمیلوئیدوز ایجاد می‌شود.

در این مطالعه ۲۲ عدد همستر سوری با میانگین سنی ۱ تا ۳ سال که با علائم بیماری قلبی-عروقی در یک بازه زمانی ۲ ساله به بیمارستان آموزشی دام‌های کوچک دانشکده دامپزشکی دانشگاه تهران منتقل شده بودند، به منظور ارزیابی بیماری‌های قلبی و همچنین ترمبوز دهلیزی مورد معاینه قرار گرفتند. در مشاهدات و معاینات صورت گرفته علائم بالینی بی‌حالی، بی‌اشتهایی، تنفس سریع، کاهش میزان فعالیت روزانه، افزایش ضربان قلب، سیانوزه شدن و در مواردی ترشحات واژنی مشاهده شد. بر مبنای این نشانه‌های بالینی، تشخیص اولیه بیماری قلبی گذاشته شد و برای بررسی دقیق‌تر بیماری قلبی، به بخش رادیولوژی و سونوگرافی ارجاع داده شدند. به منظور مشاهده علائم اختصاصی بیماری‌های قلبی، اکوکاردیوگرافی در تمامی بیماران انجام شد. در چند مورد از بیماران نمونه‌گیری از ترشحات واژنی نیز صورت پذیرفت که برای کشت باکتریایی به آزمایشگاه ارجاع داده شدند.

در اکوکاردیوگرافی، عارضه ترومبوز قلبی و به ویژه ترومبوز دهلیزی در تمامی موارد تشخیص داده شد که در ۹ مورد از آن‌ها عارضه پیومتر نیز مشاهده شد.

**کلمات کلیدی:** بیماری‌های قلبی، همستر، اکوکاردیوگرافی، پیومتر، ترومبوز

کپی‌رایت © تحقیقات دامپزشکی: دسترسی آزاد؛ کپی‌برداری، توزیع و نشر برای استفاده کامل با ذکر منبع آزاد است.

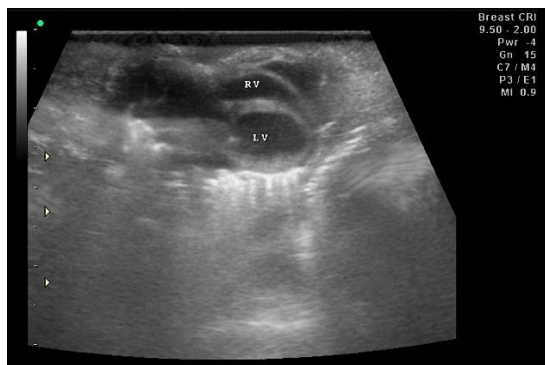
نویسنده مسئول: سارنگ سروری، گروه جراحی و رادیولوژی، دانشکده دامپزشکی دانشگاه تهران، تهران، ایران  
 پست الکترونیکی: soroori@ut.ac.ir

## سابقه

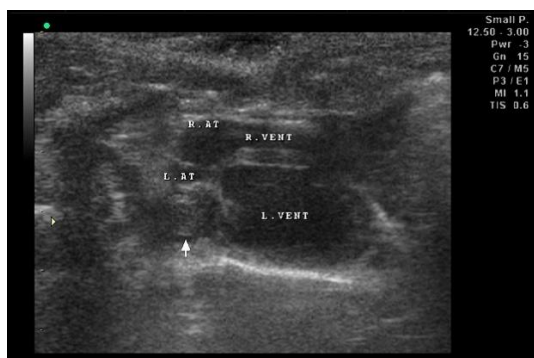
شدت یافتن بیماری، علائمی شامل تنگی نفس، افزایش ضربان قلب، سیانوزه شدن، ادم سرتاسری و آسیت نیز مشاهده خواهد شد. در صورت عدم درمان مناسب، یک هفته پس از بروز علائم، حیوان تلف خواهد شد (۱،۵،۸). در مطالعه Dodds و همکاران در سال ۱۹۷۷ به این نتیجه رسیدند که علت ایجاد ترومبوز تغییر در شاخص‌های فیبرینولیتیک و اختلالات انعقادی مانند کاهش فعالیت فاکتورهای انعقادی II, VII, VIII, X، کاهش پلاسمینوژن و کاهش پلاکت‌ها می‌باشد. Sichuk و همکاران در سال ۱۹۶۵ تأثیر کاهش هورمون‌های آندروژن را بر روی میزان ایجاد ترومبوز با عقیم کردن حیوانات نر و ماده بررسی کردند که

بیماری ترومبوز قلبی به عنوان یکی از بیماری‌های شایع در ۷۳ درصد از همسترهای سوری پیر مشاهده شده است (۱،۴). بیشتر ترومبوزها در داخل دهلیز چپ تشکیل می‌شوند (۱،۳،۵،۸). مطالعات صورت گرفته عوامل مختلفی را برای ایجاد این عارضه ذکر کرده‌اند که شامل بیماری‌های قلبی-عروقی، اختلالات انعقادی، آمیلوئیدوز، کاردیومیوپاتی و نارسایی قلب می‌باشند (۱،۲،۳،۵،۶،۸). میزان بروز بیماری در جنس ماده بیشتر از جنس نر بوده و به طور کلی حیوانات ماده در میانگین سنی پایین‌تری (۱۳،۵ ماه) نسبت به حیوانات نر (۲۱،۵ ماه) به بیماری مبتلا می‌شوند (۳،۴،۷). علائم بیماری در مراحل اولیه شامل بی‌اشتهایی، کاهش فعالیت روزانه، تنفس عمیق و بی‌حالی می‌باشد اما در صورت

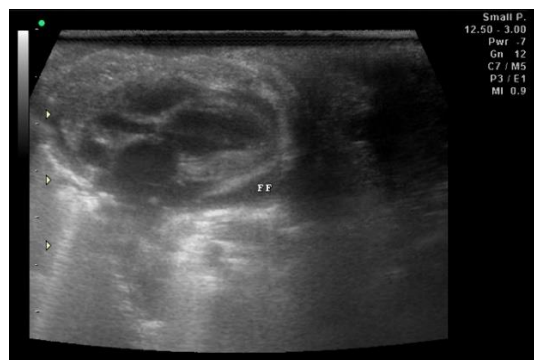
با استفاده از فروزماید ۱۰ درصد با تعداد ۲ میلی گرم به ازای هر کیلوگرم وزن بدن به صورت عضلانی ۳ بار در روز، دیگوکسین با دوز ۰/۰۵ میلی گرم به ازای هر کیلوگرم وزن بدن به صورت خوراکی یک بار در روز و تربامترن اچ با دوز ۲ میلی گرم به ازای هر کیلوگرم وزن بدن به صورت خوراکی ۲ بار در روز انجام پذیرفت. در مبتلایان پیومتر علاوه بر استفاده از داروهای ذکر شده از انروفلوکسازین ۱۰ درصد با دوز ۵ میلی گرم به ازای هر کیلوگرم وزن بدن نیز استفاده شد.



تصویر ۱. تصویر پاراسترنال نمای محوری بلند از سمت راست. بزرگ شدگی حفرات قلبی به ویژه بطن چپ مشاهده می شود.



تصویر ۲. تصویر پاراسترنال نمای محوری بلند (۴ حفره‌ای) از سمت راست. ترومبوز به شکل یک توده اکوژن و هوموژن به طور واضح در دهلیز چپ دیده می شود (فلش).



تصویر ۳. تصویر پاراسترنال نمای محوری بلند از سمت راست. وجود مایعات آزاد در پرده پریکارد مشاهده می شود.

بر این اساس در حیوانات نر میزان تشکیل ترومبوز بیشتر شده اما در حیوانات ماده تفاوت معنی داری مشاهده نشد.

### یافته‌های بالینی

در یک بازه زمانی دو ساله تعداد ۲۲ همستر سوری که دارای علائم بیماری قلبی-عروقی بودند به بیمارستان دام‌های کوچک دانشکده دامپزشکی دانشگاه تهران ارجاع داده شدند و به منظور ارزیابی بیماری‌های قلبی و همچنین ترومبوز دهلیزی مورد معاینه قرار گرفتند. تمامی موارد در بازه سنی ۱ تا ۳ سال قرار داشتند که از این تعداد ۴ عدد نر و ۱۸ عدد ماده بودند. بر اساس تاریخچه اخذ شده از صاحبان بیمار، تمام موارد دارای نشانه‌های معمول بیماری‌های قلبی همچون کاهش فعالیت روزانه، تنگی نفس و کم اشتهایی بودند. در معاینات بالینی انجام شده، ۶ مورد (۲۷ درصد) دارای علائم حاد و پیشرفته بیماری، شامل تنگی نفس، افزایش ضربان قلب، سیانوزه شدن، ادم سرتاسری و آسیت بودند و ۱۶ مورد (۷۳ درصد) علائمی همچون بی اشتهایی، کاهش فعالیت روزانه، تنفس عمیق و بی حالی را نشان می دادند. با توجه به علائم بالینی مشاهده شده به وجود بیماری قلبی-عروقی مشکوک شده و برای تأکید تشخیص بیماری قلبی، تمامی موارد (۲۲ مورد) به بخش رادیولوژی و سونوگرافی ارجاع داده شدند.

### آزمایشات تشخیصی

اکوکاردیوگرافی با استفاده از پراب ۱۲ مگاهرتز از طریق مسیر پاراسترنال چپ و راست در نماهای محوری بلند و کوتاه بر روی تمامی بیماران انجام شد. افزایش اندازه حفره‌های قلبی (در مقایسه با موارد نرمال) در ۱۱ کیس مشاهده شد (تصویر ۱). ترومبوز به صورت یک ناحیه مدور یکنواخت و اکوژن داخل دهلیز چپ در تمام بیماران مشاهده شد (تصویر ۲). در ۱۷ بیمار علائم اولتراسونوگرافی؛ شامل مایع آوردگی پرده جنب (pleural effusion)، آسیت (ascites) و مایع آوردگی پریکارد (pericardial effusion) نیز دیده شد (تصویر ۳). در اولتراسونوگرافی شکمی که با استفاده از پراب ۱۲-۶ مگاهرتز انجام شد، در ۳ مورد از بیماران بزرگ شدگی و گرد شدن لبه‌های کبد به همراه افزایش قطر سیاهرگ‌های کبدی مشاهده شد. وجود پیومتر به صورت افزایش قطر شاخ‌های رحم و وجود مایعات اکوژن در داخل لومن رحم در ۹ مورد دیده شد (تصویر ۴). کالبد گشایی بر روی ۶ مورد تلف شده با علائم بالینی پیشرفته صورت گرفت که وجود آسیت، مایع آوردگی پرده جنب، بزرگ شدگی حفرات قلبی و پیومتر مشاهده و تأیید گردید و نمونه‌گیری از ترشحات موجود در شاخ‌های رحم انجام پذیرفت که پس از کشت باکتریایی، باکتری‌های اشرشیاکلاسی، استریتوباسیلوس مونیلیفورمیس و آرکانوباکتر پیوژنز جدا گردیدند. روند درمانی برای بیماران عاری از پیومتر

به صورت تظاهرات ریوی، بی‌حالی و ادم مشاهده شود (۶). کاردیومیوپاتی دژنراتیو، بیماری‌های عروقی، اختلالات انعقادی، آمیلوئیدوز و ایستایی خون به دنبال نارسایی قلبی را می‌توان به عنوان عوامل مؤثر در تشکیل لخته نام برد (۵،۶).

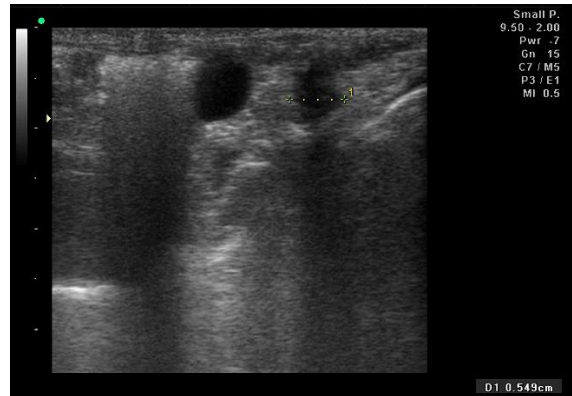
براساس تجربه به دست آمده در این مطالعه استفاده از اولتراسونوگرافی در تشخیص ترومبوز قلبی در همسترهای زنده‌ای که از مشکلات قلبی رنج می‌برند به عنوان یک روش تشخیصی مطمئن و قطعی می‌تواند مورد استفاده قرار گیرد.

### سپاسگزاری

نویسندگان این مقاله بر خود واجب می‌دانند که از همکاری‌های بی‌دریغ دستیاران محترم بخش رادیولوژی و آقای فسخودی کارشناس بخش رادیولوژی دانشکده دامپزشکی دانشگاه تهران کمال تشکر را داشته باشند.

### تعارض منافع

بین نویسندگان تعارض در منافع گزارش نشده است.



تصویر ۴. اولتراسونوگرافی شکم نشان دهنده افزایش قطر شاخ‌های رحم می‌باشد.

### ارزیابی نهایی

از میان ۲۲ مورد ارجاعی، ۶ مورد دارای علائم حاد و پیشرفته بیماری بودند که قبل از انجام کارهای درمانی تلف شدند و ۱۶ مورد تحت روند درمان قرار گرفتند. بیماری‌های قلبی در همسترها می‌تواند علائم بالینی متفاوتی داشته باشد که ممکن است برخی از آن‌ها بسیار خفیف بوده و در مدت زمان طولانی تشخیص داده شوند. علائم بالینی مرتبط با بیماری‌های قلبی-عروقی در همستر می‌تواند

### References

- Birchard, S.J., Sherding, R.G. (2006). Saunders Manual of Small Animal Practice (3<sup>rd</sup> ed.). Saunders. St. Louis, USA. p. 1902.
- Dodds, W.J., Raymond, S.L., Moynihan, A.C., McMartin, D. N. (1977). Spontaneous atrial thrombosis in aged Syrian hamsters. II. Hemostasis. Thromb Haemost, 38, 457-464. <https://doi.org/10.1055/s-0038-1651851> PMID: 579488
- McMartin, D.N., Dodds, W.J. (1982). Animal model of human disease: atrial thrombosis in aged Syrian hamsters. Am J Pathol, 107, 277-279. PMID: 7081384
- McMartin, D.N. (1977). Spontaneous atrial thrombosis in aged Syrian hamsters. I. Incidence and pathology. Thromb Haemost, 38, 447-456. <https://doi.org/10.1055/s-0038-1651480> PMID: 145665
- Meredith, A., Redrobe, S. (2002). BSAVA Manual of Exotic Pets (4<sup>th</sup> ed.). British Small Animal Veterinary Association. Gloucester, UK. p. 31.
- Schmidt, R. E., Reavill, D. R. (2007). Cardiovascular disease in hamsters: review and retrospective study. J Exot Pet Med, 16, 49-51. <https://doi.org/10.1053/j.jepm.2006.11.009>
- Sichuk, G., Bettigole, R.E., Der, B.K., Fortner, J.G. (1965). Influence of sex hormones on thrombosis of left atrium in Syrian (golden) hamsters. Am J Physiol, 208, 465-470. <https://doi.org/10.1152/ajplegacy.1965.208.3.465> PMID: 14264735
- Quesenberry, K.E., Carpenter, J.W. (2012). Ferrets, Rabbits, and Rodents: Clinical Medicine and Surgery (3<sup>rd</sup> ed.). Saunders. St. Louis, USA. p. 366.



## Echocardiography of Syrian Hamster (*Mesocricetus auratus*) and Diagnosis of 22 Cases of Atrial Thrombosis

Sarang Soroori<sup>1</sup>, Amir Rostami<sup>2</sup>, Mahsa Zangisheh<sup>1</sup>, Pooria Shamohamadi<sup>3</sup>

<sup>1</sup>Department of Surgery and Radiology, Faculty of Veterinary Medicine, University of Tehran, Tehran, Iran

<sup>2</sup>Department of Internal Medicine, Faculty of Veterinary Medicine, University of Tehran, Tehran, Iran

<sup>3</sup>Graduated from the Faculty of Veterinary Medicine, University of Tehran, Tehran, Iran

doi 10.22059/jvr.2018.241840.2795

Received 30 September 2019, Accepted 10 December 2019

### Abstract

Cardiac thrombosis normally occurs in old Syrian hamsters and according to the research it has a higher incidence rate in females than males. The most frequent site of thrombus formation has been reported to be the left atrium and it usually occurs secondary to degenerative cardiomyopathy and amyloidosis.

In this study during a period of 2 years, 22 pet Syrian hamsters aged between 1-3 years-old with signs of cardiovascular disease and referred to the small animal Veterinary Teaching Hospital of University of Tehran were examined in order to evaluate for cardiac diseases as well as atrial thrombosis. During the examinations and observations clinical signs such as lethargy, anorexia, hyperpnoea, reduced daily activity, tachycardia, cyanosis, and vaginal discharge were observed. Based on the clinical signs, the initial diagnosis of cardiac disease was made and for more accurate evaluation of cardiac disease, the cases were referred to the radiology department.

For detection of specific signs of cardiac disease echocardiography was performed on all patients. In some cases, sampling of vaginal discharge was taken as well and transferred to the lab for bacterial culture.

Cardiac thrombosis and especially atrial thrombosis in all cases were diagnosed by echocardiography so that 9 cases showed pyometra concurrently.

**Keywords:** Heart diseases, Hamster, Echocardiography, Pyometra, Thrombosis

Copyright © 2020. This is an open-access article distributed under the terms of the Creative Commons Attribution- 4.0 International License which permits Share, copy and redistribution of the material in any medium or format or adapt, remix, transform, and build upon the material for any purpose, even commercially.

**Corresponding author's email:** soroori@ut.ac.ir Tel/Fax: 021-61117124, 021-66438327

### How to cite this article:

Soroori, S., Rostami, A., Zangisheh, M., Shamohamadi, P. (2020). Echocardiography of Syrian Hamster (*Mesocricetus auratus*) and Diagnosis of 22 Cases of Atrial Thrombosis, J Vet Res, 75(1), 126-129. <https://doi.org/10.22059/jvr.2018.257592.2795>

### Figure Legends and Table Captions

**Figure 1.** Long axis right parasternal image. Enlargement of heart chambers especially the left atrium is seen.

**Figure 2.** Long axis right parasternal (4-chamber) image. The thrombosis is clearly visible within left atrium as a homogen and echogenic mass (arrow).

**Figure 3.** Long axis right parasternal image. Presence of free fluid within the pericardium is visible.

**Figure 4.** Abdominal ultrasonography which indicates increase of uterine horns diameter.