



مطالعه اثر آسکوربیک اسید بر سمیت کبدی ناشی از دوکسوروبیسین در موش سوری

علی حتم‌خانی^۱، داریوش شیرانی^۲، علی رسولی^۳، سعید بکائی^۴، امید دزفولیان^۵^۱ دانش آموخته دانشکده دامپزشکی دانشگاه تهران، تهران، ایران^۲ گروه بیماری‌های داخلی دام‌های کوچک، دانشکده دامپزشکی دانشگاه تهران، تهران، ایران^۳ گروه علوم زیستی مقایسه‌ای، دانشکده دامپزشکی دانشگاه تهران، تهران، ایران^۴ بخش اپیدمیولوژی و بیماری‌های مشترک گروه بهداشت و کنترل مواد غذایی، دانشکده دامپزشکی دانشگاه تهران، تهران، ایران^۵ گروه پاتوبیولوژی، دانشکده دامپزشکی لرستان، خرم‌آباد، ایرانdoi [10.22059/jvr.2020.279181.2925](https://doi.org/10.22059/jvr.2020.279181.2925)

تاریخ دریافت: ۱۸ فروردین ماه ۱۳۹۹، تاریخ پذیرش: ۸ تیر ماه ۱۳۹۹

چکیده

زمینه مطالعه: دوکسوروبیسین از پرکاربردترین داروهای شیمی‌درمانی ضدسرطان در طب دام‌های کوچک است. این دارو می‌تواند سبب ایجاد سمیت در قلب، کبد، مغز و کلیه شود.

هدف: مطالعه حاضر به منظور ارزیابی اثر تجویز آسکوربیک اسید بر سمیت کبدی ناشی از داروی دوکسوروبیسین در موش سوری انجام شد.

روش کار: ۲۴ سر موش سوری نژاد Balb/c به صورت تصادفی به چهار گروه تقسیم شدند. گروه اول نرمال سالین، گروه دوم آسکوربیک اسید به میزان ۱۰۰ میلی‌گرم/کیلوگرم، گروه سوم دوکسوروبیسین به میزان ۸ میلی‌گرم/کیلوگرم و گروه چهارم آسکوربیک اسید و دوکسوروبیسین را با همان دوزهای گروه دوم و سوم به صورت داخل صفاقی دریافت کردند. سه هفته پس از تجویز دارو، موش‌ها آسان‌کشی شدند. میزان فعالیت آنزیم‌های ALP، ALT، AST و غلظت بیلی‌روبین تام در سرم اندازه‌گیری شد. همچنین نمونه‌های کبد مورد ارزیابی هیستوپاتولوژی قرار گرفتند.

نتایج: میزان فعالیت آنزیم‌های ALP، ALT، AST، غلظت بیلی‌روبین تام سرم و شدت آسیب کبدی از لحاظ هیستوپاتولوژی در موش‌هایی که همراه با دوکسوروبیسین، آسکوربیک اسید دریافت کرده بودند به صورت معنی‌داری از موش‌هایی که فقط دوکسوروبیسین دریافت کرده بودند پایین‌تر بود.

نتیجه‌گیری نهایی: نتایج این مطالعه تجربی حاکی از آن است که تجویز آسکوربیک اسید می‌تواند در کاهش سمیت کبدی ناشی از داروی دوکسوروبیسین در موش سوری موثر باشد. بنابراین مطالعات بیشتر برای استفاده بالینی از این ترکیب همراه با دوکسوروبیسین در دام‌های کوچک پیشنهاد می‌شود.

کلمات کلیدی: سرطان، موش سوری، دوکسوروبیسین، آسکوربیک اسید، سمیت کبدی

کپی‌رایت © تحقیقات دامپزشکی: دسترسی آزاد؛ کپی‌برداری، توزیع و نشر برای استفاده کامل با ذکر منبع آزاد است.

نویسنده مسئول: داریوش شیرانی، گروه بیماری‌های داخلی دام‌های کوچک، دانشکده دامپزشکی دانشگاه تهران، تهران، ایران

پست الکترونیکی: dshirani@ut.ac.ir

مقدمه

دوکسوروبیسین از جمله پر مصرف‌ترین داروهای شیمی‌درمانی در دام‌های کوچک است. از این دارو در درمان لنفوم، سارکوم بافت نرم، استئوسارکوم و همانژیوسارکوم در سگ استفاده می‌شود. استفاده روزافزون از این دارو در درمان انواع سرطان، توجه وافر را نسبت به کنترل اثرات جانبی آن طلب می‌کند. سمیت قلبی یکی از عوامل محدودکننده استفاده از این دارو است و تحقیقات متعددی روی

با افزایش آگاهی صاحبان سگ‌ها و گربه‌های خانگی از نحوه نگهداری و تغذیه آن‌ها و نیز پیشرفت علم دامپزشکی طول عمر این حیوانات و در نتیجه میزان ابتلاء آن‌ها به بیماری‌های نئوپلاستیک رو به افزایش است. امروزه سرطان یکی از مهم‌ترین عوامل مرگ و میر در سگ‌ها و گربه‌های خانگی به شمار می‌رود. شیمی‌درمانی از اصلی‌ترین روش‌ها در مدیریت و درمان سرطان‌های سگ و گربه به شمار می‌رود (۲،۳،۱۷).

هیپرپلازی مجاری صفراوی و ۴) واکوئله شدن هیپاتوسیت‌ها بود که به ترتیب میزان ضایعات از ۰ تا ۳ درجه بندی شد.

تجزیه و تحلیل آماری: داده‌های حاصل از این مطالعه با به کارگیری نرم افزار SPSS نسخه ۱۶ و استفاده از روش‌های توصیفی و تحلیلی به شرح زیر مورد بررسی قرار گرفت: ابتدا فراوانی نسبی متغیر وابسته (ضایعات/تغییرات بافتی کبد) برحسب گروه‌های تیمار و شاهد محاسبه شد. سپس از آزمون مربع کای و آزمون دقیق فیشر برای مقایسه فراوانی نسبی سمیت کبدی در گروه‌های تیماری با یکدیگر استفاده گردید. همچنین برای مقایسه میزان آنزیم‌های اندازه‌گیری شده، از آزمون آنالیز واریانس یک‌طرفه و آزمون تعقیبی توکی استفاده شد.

نتایج

میزان آنزیم آلکالاین فسفاتاز (ALP) در گروه دوکسوروبیسین (۲۱۳±۸/۸۲ واحد/لیتر) به طور معنی‌داری بیشتر از گروه آسکوربیک اسید + دوکسوروبیسین (۱۳۰/۲±۱۰/۹ واحد/لیتر)، گروه آسکوربیک اسید (۱۱۳/۲±۴/۳۶ واحد/لیتر) و گروه کنترل (۱۱۱/۵±۳/۸۴) واحد/لیتر) بود ($P < 0.001$). میزان آنزیم آلانین آمینوترانسفراز (ALT) در گروه دوکسوروبیسین (۱۴۰/۸±۷/۶۹ واحد/لیتر) به طور معنی‌داری بیشتر از گروه آسکوربیک اسید + دوکسوروبیسین (۷۹/۸±۴/۴۰ واحد/لیتر)، گروه آسکوربیک اسید (۷۷/۸±۲/۸۱ واحد/لیتر) و گروه کنترل (۷۳/۰±۱/۴۱) واحد/لیتر) بود ($P < 0.001$). همچنین میزان آنزیم آسپاراتات آمینوترانسفراز (AST) در گروه دوکسوروبیسین (۲۵۱/۳±۴/۳۹ واحد/لیتر) به طرز معنی‌داری بیشتر از گروه آسکوربیک اسید + دوکسوروبیسین (۱۹۴/۰±۴/۵۴ واحد/لیتر)، گروه آسکوربیک اسید (۱۷۱/۰±۲/۲۶ واحد/لیتر) و گروه کنترل (۱۶۹/۳±۲/۰۹ واحد/لیتر) بود ($P < 0.001$). در نهایت میزان بیلی‌روبین تام سرم در گروه دوکسوروبیسین (۱/۵۳±۰/۱۶ میلی‌گرم/دسی‌لیتر) به طرز معنی‌داری بیشتر از گروه آسکوربیک اسید + دوکسوروبیسین (۰/۷۳±۰/۱۰ میلی‌گرم/دسی‌لیتر)، گروه آسکوربیک اسید (۰/۵۲±۰/۷۴ میلی‌گرم/دسی‌لیتر) و گروه کنترل (۰/۴۹±۰/۰۷ میلی‌گرم/دسی‌لیتر) بود ($P < 0.001$).

روش‌های کنترل این سمیت انجام گرفته است. سمیت کبدی از دیگر عوارض جانبی استفاده از دوکسوروبیسین، اخیراً بسیار مورد توجه قرار گرفته و تأثیر داروهای مختلف بر کاهش آن بررسی شده است اما بنا بر اطلاعات نگارندگان تا کنون گزارشی از تأثیر آسکوربیک اسید بر سمیت کبدی حاصل از تجویز تک دوز دوکسوروبیسین در موش‌های آزمایشگاهی در دست نیست. در این مطالعه، تأثیر تجویز داخل صفاقی آسکوربیک اسید پیش از استفاده از دوکسوروبیسین بر سمیت کبدی ناشی از این دارو مورد مطالعه قرار گرفت (۳، ۵، ۶، ۷، ۸، ۹، ۱۰، ۱۱، ۱۲، ۱۳، ۱۴، ۱۶، ۱۷، ۱۸).

مواد و روش کار

تعداد ۲۴ سرموش آزمایشگاهی نژاد Balb/c (۱۲ سر موش نر و ۱۲ سر موش ماده) با وزن $23/36 \pm 0/59$ گرم به‌منظور تطبیق با شرایط جدید، به مدت ۲ هفته در بخش نگهداری از حیوانات آزمایشگاهی در شرایط کم‌استرس، با دسترسی آزاد به آب و غذا و تحت نوردهی ۱۲ ساعته در شبانه روز نگهداری شدند و طی این زمان وضعیت سلامتی آن‌ها از نظر بالینی مورد پایش قرار گرفت. موش‌ها به صورت توزیع تصادفی به چهار گروه شش‌تایی تقسیم شدند: گروه ۱ نرمال سالین، گروه ۲ آسکوربیک اسید به میزان ۱۰۰ میلی‌گرم/کیلوگرم، گروه ۳ دوکسوروبیسین به میزان ۸ میلی‌گرم/کیلوگرم و گروه ۴ آسکوربیک اسید به میزان ۱۰۰ میلی‌گرم/کیلوگرم همراه با دوکسوروبیسین به میزان ۸ میلی‌گرم/کیلوگرم دریافت کردند. در مطالعه حاضر از محلول ۵۰ میلی‌گرم/۲۵ میلی‌لیتر دوکسوروبیسین با نام تجاری Doxorubicin Ebewe، محصول شرکت Ebewe اتریش و از آمپول ۵۰۰ میلی‌گرم/۵ میلی‌لیتر آسکوربیک اسید با نام تجاری Vitamin C DP محصول شرکت داروپخش ایران استفاده شد.

در پایان روز بیست و یکم پس از تجویز دارو موش‌ها آسان‌کشی شدند و میزان آنزیم‌های ALP، ALT، AST و بیلی‌روبین تام در نمونه سرم خون موش‌ها اندازه‌گیری گردید. قطعاتی از بافت کبد نیز در فرمالین ۱۰ درصد جهت ارزیابی هیستوپاتولوژی از طریق رنگ آمیزی با هماتوکسیلین و آنوزین به آزمایشگاه ارسال شد. ضایعات هیستوپاتولوژی شامل (۱) التهاب پارانشیم یا نفوذ سلول‌های آماسی، (۲) پری‌کلانژیت، (۳) جدول ۱. توزیع فراوانی مطلق و نسبی نوع ضایعات هیستوپاتولوژیک.

گروه تیماری نوع ضایعه	کنترل		آسکوربیک اسید		دوکسوروبیسین		دوکسوروبیسین + آسکوربیک اسید	
	درصد	فراوانی	درصد	فراوانی	درصد	فراوانی	درصد	فراوانی
التهاب پارانشیم	۰	۰	۰	۶	۱۰۰	۳	۵۰	۳
پری کلانژیت	۰	۰	۰	۵	۸۳/۳	۰	۰	۰
هیپرپلازی مجاری صفراوی	۰	۰	۰	۶	۱۰۰	۲	۳۳/۳	۲
واکوئل‌دار شدن سلول‌های کبد	۰	۰	۰	۶	۱۰۰	۰	۰	۰

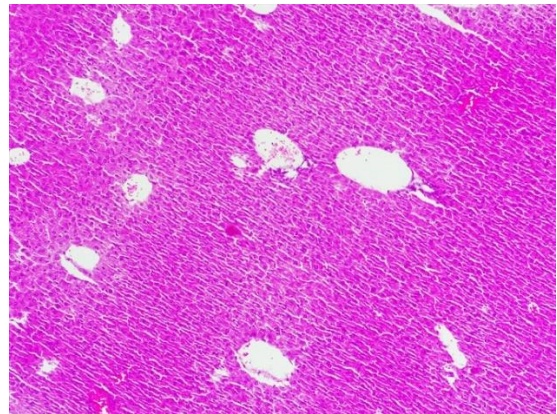
وجود ضایعه از نوع التهاب پارانیشیم در تمام موش‌های گروه مواجهه با دوکسوروبیسین ملاحظه شد ولی در گروه کنترل و گروه مواجهه با آسکوربیک اسید حتی یک مورد نیز مشاهده نشد. آزمون مربع کای این تفاوت را به شدت معنی‌دار دانست ($P=0/0039$). در گروه تیماری دوکسوروبیسین + آسکوربیک اسید فقط نیمی از موش‌ها دچار التهاب پارانیشیم شدند که آزمون مربع کای این اختلاف را نسبت به گروه دوکسوروبیسین و سایر گروه‌ها معنی‌دار ندانست ($P=0/1824$).

در مورد پری کلانژیت نیز ۸۳/۳ درصد موش‌ها به آن مبتلا شدند در حالی که در سه گروه تیماری دیگر حتی در یک موش نیز این ضایعات دیده نشد. آزمون مربع کای اختلاف گروه مواجهه با دوکسوروبیسین را با سایر گروه‌ها معنی‌دار دانست ($P=0/019$).

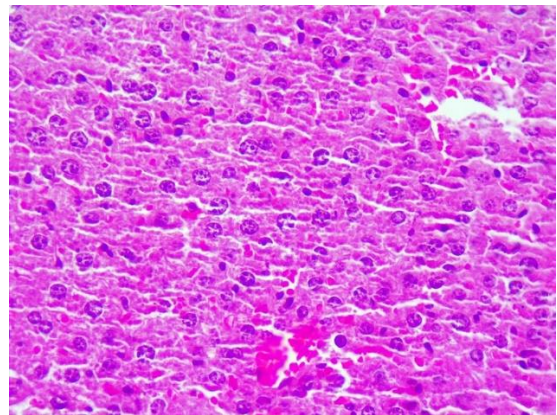
در مطالعه حاضر هیپرپلازی مجاری صفراوی در گروه مواجهه با دوکسوروبیسین در ۱۰۰ درصد موش‌ها و در گروه مواجهه با دوکسوروبیسین + آسکوربیک اسید در ۳۳/۳ درصد موش‌ها رخ داد. در گروه شاهد و گروه مواجهه با آسکوربیک اسید این میزان صفر بود. آزمون مربع کای اختلاف گروه دوکسوروبیسین را با گروه دوکسوروبیسین + آسکوربیک اسید معنی‌دار ندانست ($P=0/0662$) در حالی که اختلاف آن با دو گروه دیگر به شدت معنی‌دار بود ($P=0/0039$).

نتایج نشان داد که ضایعه واکوئل دار شدن سلول‌های کبد در تمامی موش‌های مربوط به گروه دوکسوروبیسین اتفاق افتاده بود، در حالی که در سه گروه دیگر حتی یک مورد نیز دیده نشد. آزمون مربع کای این اختلاف را با سه گروه دیگر به شدت معنی‌دار دانست ($P=0/0029$).

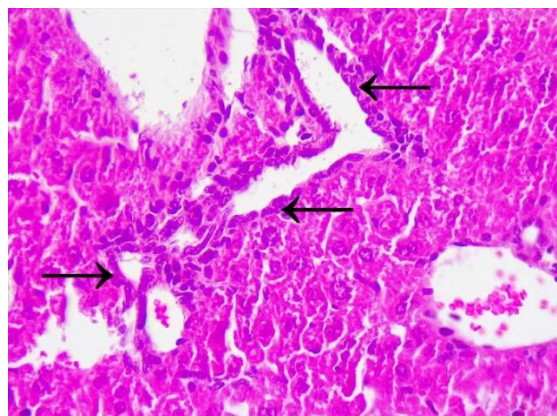
وجود ضایعه شدید از نوع التهاب پارانیشیم در ۶۶/۷ درصد موش‌های گروه مواجهه با دوکسوروبیسین ملاحظه شد ولی در سایر گروه‌های تیماری حتی یک مورد نیز مشاهده نشد. آزمون مربع کای این تفاوت را معنی‌دار ندانست ($P=0/0662$). در مورد پری کلانژیت شدید نیز ۵۰/۰ درصد موش‌های گروه مواجهه با دوکسوروبیسین این وضعیت را نشان دادند در حالی که در سه گروه تیماری دیگر حتی در یک موش نیز ضایعه دیده نشد. آزمون مربع کای اختلاف گروه مواجهه با دوکسوروبیسین را با سایر گروه‌ها معنی‌دار ندانست ($P=0/1824$). هیپرپلازی شدید مجاری صفراوی در گروه مواجهه با دوکسوروبیسین نیز در ۵۰ درصد موش‌ها رخ داد و در سه گروه دیگر این نسبت صفر بود. آزمون مربع کای این اختلاف را با سه گروه دیگر معنی‌دار ندانست ($P=0/1834$). نتایج نشان داد که وسعت بسیار زیاد واکوئل دار شدن سلول‌های کبد در ۸۳/۳ درصد موش‌های مربوط به گروه دوکسوروبیسین اتفاق افتاده، در حالی که در سه گروه دیگر حتی یک مورد نیز دیده نشد. آزمون مربع کای این اختلاف را معنی‌دار دانست ($P=0/019$).



تصویر ۱-الف. گروه کنترل. پارانیشیم بافت کبد سالم و سلول‌های کبدی فاقد تغییرات پاتولوژیک. درشت‌نمایی ۱۰۰.



تصویر ۱-ب. گروه کنترل. پارانیشیم بافت کبد سالم و سلول‌های کبدی فاقد تغییرات پاتولوژیک. درشت‌نمایی ۴۰۰.



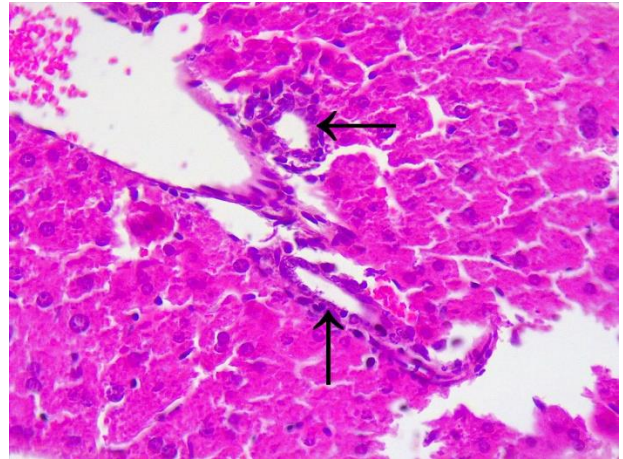
تصویر ۱-ج. گروه دوکسوروبیسین. هیپرپلازی مجاری صفراوی. درشت‌نمایی ۴۰۰.

نتایج حاصل از بررسی هیستوپاتولوژیک بافت کبد در جدول ۱ خلاصه شده است. ضایعات هیستوپاتولوژی نمونه‌های کبد در گروه دوکسوروبیسین به صورت معنی‌داری بیشتر از گروه آسکوربیک اسید + دوکسوروبیسین، گروه آسکوربیک اسید و گروه شاهد بود (تصویر ۱).

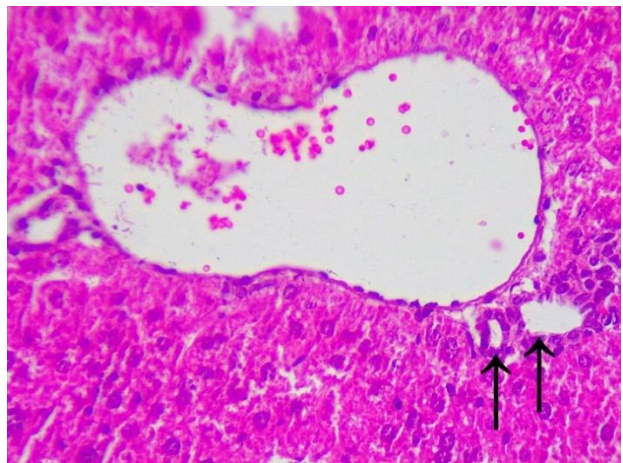
بحث

نتایج حاصل از این مطالعه نشان داد که استفاده از آسکوربیک اسید می‌تواند سبب کاهش معنی‌دار غلظت آنزیم‌های ALT، AST، ALP و بیلی‌روبین تام در سرم در موش‌های آزمایشگاهی که دوکسوروبیسین دریافت کرده‌اند شود. دوکسوروبیسین در کبد تجمع می‌یابد و بخش عمده پاک‌سازی آن از مسیر کبدی-صفاوی است. تجمع این دارو در کبد سبب افزایش نفوذپذیری غشای سلول‌های کبدی و در نتیجه افزایش غلظت آنزیم‌های کبدی می‌گردد. دلیل افزایش مقدار بیلی‌روبین تام سرم را می‌توان مکانیسم‌های دفاعی در برابر آسیب‌های ایجاد شده بر اثر تجمع رادیکال‌های آزاد مانند افزایش دهنده‌گان الکترون از جمله بیلی‌روبین دانست. Mansouri و همکاران در سال ۲۰۱۷ نشان دادند که تزریق داخل صفاقی دوکسوروبیسین می‌تواند سبب افزایش آنزیم‌های ALT، AST، ALP و بیلی‌روبین تام در رت گردد (۴،۱۱).

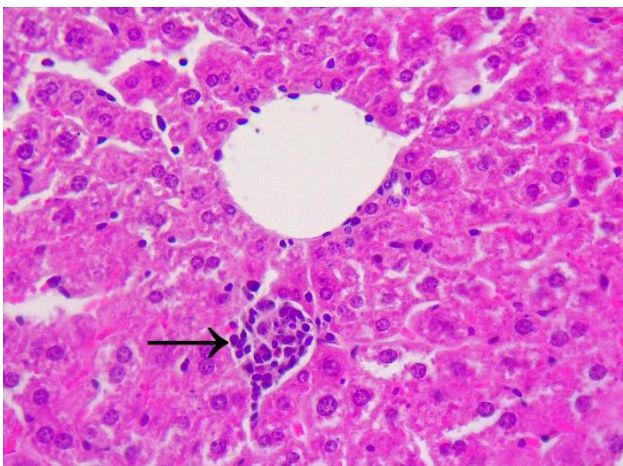
مطالعه میکروسکوپی کبد در مطالعه حاضر نشان‌دهنده آسیب شدید کبد بر اثر تجویز دوکسوروبیسین بود. آسیب کبدی می‌تواند به دلیل استرس اکسیداتیو ناشی از واسطه‌های ری‌اکتیو دوکسوروبیسین از جمله سمی کوینون باشد. ایجاد واسطه‌های رادیکال از آنتراسایکلین‌ها در مطالعات پیشین گزارش شده است. این واسطه‌های رادیکال، با اکسیژن واکنش می‌دهند و رادیکال‌های آزاد اکسیژن ایجاد می‌کنند که بر اثر واکنش آن‌ها با ماکرومولکول‌های سلول، آسیب سلولی ایجاد می‌شوند. Niu و همکاران در سال ۲۰۱۵ نشان دادند که اختلالات متابولیسم ناشی از سمیت کبدی دوکسوروبیسین، عمدتاً شامل متابولیسم آمینواسید، مسیرهای لیپید، متابولیسم پورین، متابولیسم انرژی، اختلال در بیوترنسپورماسیون و استرس اکسیداتیو است. Jacevic و همکاران در سال ۲۰۱۷ تاثیر داروهای مختلف را بر کاهش مسمومیت کبدی داروی دوکسوروبیسین بررسی کردند. آن‌ها تأثیر نانوذره‌های Fullerenol را بر جلوگیری از آسیب حاد کبدی حاصله از مصرف دوکسوروبیسین در رت بررسی کردند و دریافتند که مصرف همزمان این نانوذره با دوکسوروبیسین می‌تواند باعث کاهش معنی‌دار مسمومیت کبدی شود. در این مطالعه، تغییرات مورفولوژیکی مشاهده شده در گروه دوکسوروبیسین کاملاً با نتایج مطالعه حاضر هم‌خوانی دارد. درمان با آسکوربیک اسید در مطالعه حاضر سبب جلوگیری از تغییرات ساختاری ایجاد شده بر اثر استفاده از دوکسوروبیسین شد به طوری که مورفولوژی سلول‌ها در



تصویر ۱-۵. گروه دوکسوروبیسین. هایپرپلازی مجاری صفاوی همراه با التهاب اطراف مجاری (پری کلانژیت پیکان‌ها). درشت‌نمایی ۴۰۰.



تصویر ۱-۵. گروه دوکسوروبیسین + آسکوربیک اسید. هایپرپلازی خفیف مجاری صفاوی (پیکان‌ها). درشت‌نمایی ۴۰۰.



تصویر ۱-۹. گروه دوکسوروبیسین + آسکوربیک اسید. التهاب پارانیشیم کبد با نفوذ کم تعداد سلول‌های آماسی (پیکان). درشت‌نمایی ۴۰۰.

در گروه تیماری دوکسوروبیسین + آسکوربیک اسید گردید. Akolkar و همکاران پیشتر در سال ۲۰۱۷، تأثیر استفاده از آسکوربیک اسید بر کاهش استرس نیتروزاتیو ناشی از مصرف دوکسوروبیسین را بر سلول‌های قلبی رت نشان داده‌اند. استفاده از پراواستاتین نیز پیشتر بر روی جلوگیری از سمیت کبدی دوکسوروبیسین نشان داده شده است (۱،۱۱).

نتیجه‌گیری نهایی: نتایج این مطالعه نشان می‌دهد استفاده از آسکوربیک اسید همزمان با تجویز دوکسوروبیسین می‌تواند به صورت معنی‌داری سبب کاهش سمیت کبدی در موش سوری شود. لذا مطالعات بیشتر برای استفاده بالینی از این ترکیب همراه با دوکسوروبیسین در حیوانات هدف پیشنهاد می‌شود.

سپاسگزاری

نویسندگان از دکتر احد محمدنژاد، دکتر حامد منصور و دکتر مصطفی حاجی نصرالله به خاطر همکاری در انجام این طرح تحقیقاتی تقدیر و تشکر به عمل می‌آورند.

تعارض منافع

بین نویسندگان تعارض در منافع گزارش نشده است.

گروه دوکسوروبیسین + آسکوربیک اسید، بسیار نزدیک به مورفولوژی سلول‌های کبدی در گروه کنترل بود. خاصیت آنتی‌اکسیدانی آسکوربیک اسید در مطالعات متعددی نشان داده شده است. Akolkar و همکاران در سال ۲۰۱۷ نشان دادند که آسکوربیک اسید با دستکاری در نیتریک اکساید سنتاز سبب کاهش استرس نیتروزاتیو ایجاد شده بر اثر مصرف داروی دوکسوروبیسین می‌گردد. Ludke و همکاران در سال ۲۰۱۲ گزارش دادند که آسکوربیک اسید می‌تواند از آسیب‌های غشایی و داخل‌سیتوپلاسمی ناشی از مصرف دوکسوروبیسین در سلول‌های قلبی جلوگیری کند. در نهایت، از یافته‌های مطالعه حاضر می‌توان نتیجه گرفت که استفاده از آسکوربیک اسید می‌تواند سبب کاهش آسیب کبدی ناشی از مصرف دوکسوروبیسین در موش سوری شود (۱،۶،۱۰،۱۴،۱۵).

تجویز دوکسوروبیسین در مطالعه حاضر سبب ایجاد ضایعات کبدی از جمله التهاب پارانیشیم، هیپرپلازی مجاری صفراوی، پری‌کلانژییت و واکوئل‌شدن هیپاتوسیت‌ها شد. در مطالعه Mansouri و همکاران در سال ۲۰۱۷، استفاده از دوکسوروبیسین سبب ایجاد ضایعات پاتولوژیک از جمله دژنراسیون هیپاتوسیت‌ها، اتساع سینوزوئیدها، واکوئل‌شدن هیپاتوسیت‌ها و جمع‌شدگی هسته شد. استفاده از آسکوربیک اسید، سبب کاهش معنی‌دار این ضایعات

References

- Akolkar, G., Bagchi, A.K., Ayyappan, P., Jassal, D.S., Singal, P.K. (2017). Doxorubicin-induced nitrosative stress is mitigated by vitamin C via the modulation of nitric oxide synthases. *American Journal of Physiology. Cell Physiology*, 312(4), C418–C427. <http://doi.org/10.1152/ajpcell.00356.2016>
- Dobson, J., Lascelles, B.D.X. (2003). *BSAVA Manual of Canine and Feline Oncology*. Gloucester: British Small Animal Veterinary Association. p. 1-5.
- Henry, C.J., Higginbotham, M.L. (2009). *Cancer Management in Small Animal Practice*. Maryland Heights: Elsevier Health Sciences. p. 16-27.
- Hozayen, W.G., Abou-Seif, H.S., Nutr, S.A.I.J.C. (2014). (n.d.). Protective effects of rutin and/or hesperidin against doxorubicin-induced hepatotoxicity. *Int J Clin Nutr*, 2, 11-17. <https://doi.org/10.12691/ijcn-2-1-2>
- Injac, R., Perse, M., Obermajer, N., Djordjevic-Milic, V., Prijatelj, M., Djordjevic, A. (2008). Potential hepatoprotective effects of fullerene C60 (OH) 24 in doxorubicin-induced hepatotoxicity in rats with mammary carcinomas. *Biomaterials*, 29(24-25), 3451–3460. <http://doi.org/10.1016/j.biomaterials.2008.04.048>
- Jacevic, V., Djordjevic, A., Srdjenovic, B., Milic-Tores, V., Segrt, Z., Dragojevic-Simic, V., Kuca, K. (2017). Fullerene nanoparticles prevents doxorubicin-induced acute hepatotoxicity in rats. p. 1–24. <http://doi.org/10.1016/j.vexmp.2017.03.005>
- Koleini, N., Kardami, E. (2017). Autophagy and mitophagy in the context of doxorubicin-induced cardiotoxicity. *Oncotarget*, 8(28), 46663–46680. <http://doi.org/10.18632/oncotarget.16944>
- Liu, H., Wang, H., Xiang, D., Guo, W. (2017). Pharmaceutical Measures to Prevent Doxorubicin-Induced Cardiotoxicity. *Mini Reviews in Medicinal Chemistry*, 17(1), 44–50. <https://doi.org/10.2174/1389557516666160621083659>
- Llesuy, S.F., Arnaiz, S.L. (1990). Hepatotoxicity of mitoxantrone and doxorubicin. *Toxicology*, 63(2), 187–198. [https://doi.org/10.1016/0300-483X\(90\)90042-F](https://doi.org/10.1016/0300-483X(90)90042-F)
- Ludke, A., Sharma, A.K., Bagchi, A.K., Singal, P.K. (2012). Subcellular basis of vitamin C protection against doxorubicin-induced changes in rat cardiomyocytes. *Molecular and Cellular Biochemistry*, 360(1-2), 215–224. <http://doi.org/10.1007/s11010-011-1059-z>
- Mansouri, E., Jangaran, A., Ashtari, A. (2017). Protective effect of pravastatin on doxorubicin-induced hepatotoxicity, 118(05), 273–277. http://doi.org/10.4149/BLL_2017_054
- McGowan, J.V., Chung, R., Maulik, A., Piotrowska, I., Walker, J.M., Yellon, D.M. (2017). Anthracycline Chemotherapy and Cardiotoxicity. *Cardiovascular Drugs and Therapy*, 31(1), 63–75. <http://doi.org/10.1007/s10557-016-6711-0>
- Nagai, K., Fukuno, S., Oda, A., Konishi, H. (2016). Protective effects of taurine on doxorubicin-induced acute hepatotoxicity through suppression of oxidative stress and apoptotic

- responses. *Anti-Cancer Drugs*, 27(1), 17–23. <http://doi.org/10.1097/CAD.0000000000000299>
14. Niu, Q.-Y., Liu, Y.-T., Li, Z.-Y., Qin, X.-M. (2015). [Metabolomics study of doxorubicin induced hepatotoxicity]. *Yao Xue Xue Bao Acta Pharmaceutica Sinica*, 50(6), 708–713. PMID: 26521441
15. Shivakumar, P., Rani, M.U., Reddy, A.G., Anjaneyulu, Y. (2012). A study on the toxic effects of Doxorubicin on the histology of certain organs. 19(3), 241–244. <http://doi.org/10.4103/0971-6580.103656>
16. Tesan, F.C., Portillo, M.G., Martinel-Lamas, D., Medina, V.A., Salgueiro, M.J., Zubillaga, M.B. (2017). Hepato and Cardiotoxicity of Chemotherapeutic Treatment Evaluated by Means of Small Animal Imaging. *Anti-Cancer Agents in Medicinal Chemistry*, 17(3), 359–364. <https://doi.org/10.2174/1871520616666151110130619>
17. Withrow, S.J., Vail, D.M. (2007). *Withrow and MacEwen's Small Animal Clinical Oncology*. St. Louis, Elsevier Health Sciences. p. 1-38.
18. Wu, J., Xue, X., Bin Zhang, Jiang, W., Cao, H., Wang, R. (2015). The protective effects of paeonol against epirubicin-induced hepatotoxicity in 4T1-tumor bearing mice via inhibition of the PI3K/Akt/NF-kB Pathway, 244, 1–31. <http://doi.org/10.1016/j.cbi.2015.11.025>



Evaluation of the Effects of Ascorbic Acid on Doxorubicin-Induced Hepatotoxicity in Mice

Ali Hatamkhani¹, Dariush Shirani², Ali Rassouli³, Saeed Bokaei⁴, Omid Dezfoulian⁵

¹ Graduated from the Faculty of Veterinary Medicine, University of Tehran, Tehran, Iran

² Department of Small Animal Internal Medicine, Faculty of Veterinary Medicine, University of Tehran, Tehran, Iran

³ Department of Comparative Biosciences, Faculty of Veterinary Medicine, University of Tehran, Tehran, Iran

⁴ Department of Epidemiology, Faculty of Veterinary Medicine, University of Tehran, Tehran, Iran

⁵ Department of Pathobiology, Faculty of Veterinary Medicine, Lorestan University, Khorramabad, Iran

doi: [10.22059/jvr.2020.279181.2925](https://doi.org/10.22059/jvr.2020.279181.2925)

Received: 6 April 2020, Accepted: 28 June 2020

Abstract

BACKGROUND: Doxorubicin is one of the most widely used anticancer chemotherapeutic agents in small animal practice. The use of doxorubicin can cause cardiotoxicity, hepatotoxicity, neurotoxicity, and nephrotoxicity.

OBJECTIVES: This study was carried out to evaluate the effects of ascorbic acid on doxorubicin hepatotoxicity in mice.

METHODS: Twenty-four Balb/c mice were randomly divided into four groups. Group one received normal saline, group two received 100 mg/kg ascorbic acid, group three received 8 mg/kg doxorubicin and group four received ascorbic acid and doxorubicin intraperitoneally, with the same doses of groups 2 and 3. Twenty-one days after injection, the mice were euthanized. The activities of ALP, ALT, AST enzymes and total bilirubin levels in the serum samples were measured. Liver samples were evaluated histopathologically.

RESULTS: The activities of ALP, ALT, AST, and total bilirubin levels and histopathologic scores of hepatotoxicity were significantly lower in the group that received ascorbic acid + doxorubicin in comparison to those of the doxorubicin group.

CONCLUSIONS: Ascorbic acid may be useful in the prevention of doxorubicin hepatotoxicity in mice. Further studies are recommended for evaluation of the use of ascorbic acid in small animals.

Keywords: Cancer, Mice, Doxorubicin, Ascorbic acid, Hepatotoxicity

Copyright © 2020. This is an open-access article distributed under the terms of the Creative Commons Attribution- 4.0 International License which permits Share, copy and redistribution of the material in any medium or format or adapt, remix, transform, and build upon the material for any purpose, even commercially.

Corresponding author's email: dshirani@ut.ac.ir Tel/Fax: 021- 22810710/021-66438327

How to cite this article:

Hatamkhani, A., Shirani, D., Rassouli, A., Bokaei, S., Dezfoulian, O. (2020). Evaluation of the Effects of Ascorbic Acid on Doxorubicin-Induced Hepatotoxicity in Mice. *J Vet Res*, 75(3), 341-347. <https://doi.org/10.22059/jvr.2020.279181.2925>

Figure Legends and Table Captions

Figure 1-a. Control group: normal liver parenchyma and hepatocytes (X100).

Figure 1-b. Control group: normal liver parenchyma and hepatocytes(X400).

Figure 1-c. Doxorubicin group: bile duct hyperplasia (arrows) (X400).

Figure 1-d. Doxorubicin group: bile duct hyperplasia with pericholangitis (arrows) (X400).

Figure 1-e. Doxorubicin + ascorbic acid group: mild bile duct hyperplasia (arrows) (X400).

Figure 1-f. Doxorubicin + ascorbic acid group: parenchymal inflammation with infiltration of inflammatory cells (arrow) (X400).

Table 1. Frequency and percentage of histopathological lesions.