



Diagnosis of Breast Cancer by Integrating Machine Learning and Machine Vision Techniques in Thermography Images

Behzad Lak¹, Parastoo Najafi²

¹ Assistant Professor of Information and Communication Technology, Amin University of Law Enforcement Sciences, Tehran, Iran
behzad_lak@yahoo.com

² Master of Software Engineering, Tehran, Iran
p.najafi93@gmail.com

Abstract

Breast cancer has increased among women in recent years and is one of the leading causes of death in women. Studies show that thermography is a faster, cheaper, passive, risk-free, radiation-free and pain-free method than other diagnostic methods. New methods of image processing, vision and machine learning have led to successful investigations into the invention of breast cancer detection systems by thermometric images. In the present study, a proper method of diagnosing abnormality through thermography images of the obverse view is presented. By this segregation method, the breast area and every other area targeted by the physician that is vital for breast cancer diagnosis are color-divided in the thermographs. Warmer regions known as vital centers are extracted by the FCM algorithm and the fractal dimension of these regions is calculated using three different methods. The Studies suggesting that fractal analysis may potentially improve the reliability of thermography in breast tumor detection. The innovative aspect of this paper is the study of the role of fractal analysis in tracking the symmetrical heat distribution in two breast tissues in thermographic images. The results show that fractal analysis plays an important role in tracking the symmetrical heat distribution in two breast tissues to investigate asymmetry in order to detect breast abnormalities.

Keywords: Fractal Dimension, Symmetrical Temperature Distribution Analysis, Segregation Of The Targeted Area, Fuzzy C Means, Thermography

تشخیص سرطان پستان با استفاده از ترکیب روش های یادگیری ماشین و بینایی ماشین در تصاویر ترموگرافی

بهزاد لک^۱، پرستو نجفی^۲

^۱ استادیار گروه فناوری اطلاعات و ارتباطات دانشگاه علوم انتظامی امین، تهران
behzad_lak@yahoo.com

^۲ کارشناس ارشد مهندسی نرم افزار، تهران
p.najafi93@gmail.com

چکیده

سرطان پستان در سالهای اخیر در بین زنان افزایش یافته و یکی از شایع ترین علل مرگ و میر در زنان می باشد. مطالعات نشان می دهد که ترموگرافی، نسبت به سایر روش های تشخیصی، روشی سریع تر، ارزان تر، غیرفعال، بدون ریسک، بدون اشعه و درد است. روش های جدید در پردازش تصویر و بینایی، یادگیری ماشین سبب شده تا مطالعات موفقیت آمیزی به منظور ایجاد سیستم های تشخیصی سرطان پستان با بکارگیری تصاویر ترموگرافی انجام شود. در این مطالعه یک روش مناسب برای تشخیص آبنورمالی تصاویر ترموگرافی از نمای روبه رو ارائه شده است که با بکارگیری این روش تفکیک ناحیه سینه و همه نواحی مدنظر پزشکی که برای تشخیص سرطان پستان ضروری می باشند، از ترموگرام ها جداسازی رنگی می شوند و نواحی پرحرارت، با استفاده از الگوریتم FCM از تصاویر استخراج شده و به کمک آنالیز فراکتالی، بعد فراکتال این نواحی با استفاده از سه روش متفاوت محاسبه می شوند. مطالعات نشان می دهد که آنالیز فراکتالی به طور بالقوه می تواند قابلیت اطمینان ترموگرافی در تشخیص تومور را بهبود بخشد. جنبه نوآوری این مقاله بررسی نقش آنالیز فراکتالی، در ردیابی توزیع حرارت متقارن در دو بافت پستان در تصاویر ترموگرافی است. نتایج نشان می دهد که آنالیز فراکتالی نقش مهمی در ردیابی توزیع حرارت متقارن، در دو بافت پستان جهت بررسی عدم تقارن به منظور ردیابی ناهنجاری های پستان را دارد.

کلمات کلیدی

بعد فراکتال، تحلیل توزیع متقارن دما، تفکیک رنگی ناحیه مورد نظر، Fuzzy c means، ترموگرافی

این نوع بیماری در زنان کمتر از ۳۰ سال نادر است و پس از ۴۰ سالگی شیوع آن بیشتر می شود [19]. در ایران این سرطان یک دهه زودتر از کشورهای توسعه یافته در بین زنان بروز می کند. همچنین در ایران سرطان پستان شایع ترین سرطان بین زنان است به طوری که سالانه حدود هفت هزار زن در ایران به این سرطان مبتلا می شوند [8]. در صورت تشخیص به موقع درمان این بیماری قطعی است [18].

۱- مقدمه

سرطان پستان در سالهای اخیر در بین زنان افزایش یافته و یکی از شایع ترین بدخیمی ها در بین زنان شناخته شده است. در واقع سلولهای نسج پستان که سازنده شیر برای تغذیه نوزادان است، دچار بدخیمی می شوند به طوری که از هر هشت زن یک نفر در زندگی خود مبتلا به سرطان پستان می شود [17].

اتحادتوکل و همکاران [7] برای اولین بار یک روش کاملا اتوماتیک به منظور جداسازی رنگی ناحیه اصلی سینه از تصاویر حرارتی ارائه دادند. در ابتدا منحنی های کناری بدن با استفاده از روش لبه یابی **canny** و دو عملگر مورفولوژی استخراج شدند. در مرحله بعد، از نه نقطه به منظور شناسایی مرزهای زیر دو سینه استفاده کردند. اولین و آخرین نقطه در این مجموعه نقاط با بیشترین انحنای می باشند. سپس درونبایی خطی برای تولید دو منحنی بین نقاط با بیشترین انحنای و نقطه پنجم برای استخراج مرز زیر سینه استفاده شد. محققان اعلام کردند که تعداد ترموگرام های بکار گرفته شده ۱۵ و دقت روش ارائه شده ۹۰٪ بوده است. سپس به استخراج نواحی پرحرارت تصویر پرداختند و بعد فراکتال نواحی پرحرارت با استفاده از لبه های تصویر ارائه شد. آنها از روش **box-counting** برای بررسی بدخیمی و خوش خیمی نواحی پرحرارت بهره گرفتند. هرچند تعداد تصاویر به کار برده شده در این مطالعه نسبتا کم است.

خسروی و همکارانش [13] یک روش کاملا اتوماتیک به منظور جداسازی ناحیه اصلی سینه از تصاویر حرارتی ارائه دادند. ابتدا تصاویر را به فرمت خاکستری تبدیل نمودند و برای استخراج خصوصیات از موجک های گابور و نیز ماتریس هم رخداد و روش اختلاف سطح خاکستری پرداختند. استفاده از روش **glcmag+lvq** در این مطالعه بالاترین نرخ شناسایی بدست آمده که دقت آن برابر با ۱۰۰٪ می باشد را بیان می کند. هرچند در این مطالعه به جداسازی مرز زیر ناحیه سینه پرداخته نشده است.

فیلهو و همکارانش [4] از مقیاس فرکتالی برای تحلیل بافت تصویر استفاده کردند. این مقیاس درجه توزیع گپ یا شکاف را در کل تصویر اندازه گیری می کند. تصویر به ناحیه های با اندازه متفاوت تقسیم و این مقیاس برای هر تصویر با تقسیم بندی متفاوت اندازه گیری شد. این رویه برای تصویر بافت سینه سمت راست و چپ در نظر گرفته شد. سپس از روش حداقل مربعات برای تخمین خطی از مقادیر بدست آمده یک مقدار خصوصیت برای هر کدام از تصاویر بدست آمد. نویسندگان در مطالعه خود نشان دادند که این مقیاس می تواند افراد سالم را از بیمار جدا کند. در این مطالعه جداسازی ناحیه سینه به شکل دستی صورت گرفت و همچنین به ارائه تعداد ترموگرام ها و نتایج پرداخته نشده است.

کالدر و همکارانش [14] مدل جدیدی از سیستم تشخیص کمک رایانه ای (CAD) را از طریق ترموگرافی پستان پیشنهاد کردند، مدل پیشنهادی براساس طبقه بندی فازی با استفاده از ویژگی های آماری است که حساسیت آن ۸۲.۳۵٪ و به ویژگی ۹۲.۱۵٪ دست یافتند. در این مطالعه نتایج تفکیک ناحیه پستان ها و تعداد ترموگرام های مورد استفاده، ارائه نشده است.

با توجه به اینکه تفکیک ناحیه پستان و نواحی غدد لنفاوی کاری چالش برانگیز است و وجود تفاوت در ترموگرام ها سبب می شود تا سیستم های کاملا اتوماتیک در تمامی تصاویر قابلیت تفکیک را نداشته باشند، زیرا به دلیل محدودیت های ذاتی تصاویر حرارتی مانند عدم وجود لبه های واضح، کنتراست کم و نسبت سیگنال به نویز کم [10] این کار سخت است، از

از راه های تشخیص این نوع بیماری می توان به ماموگرافی، سونوگرافی، نمونه گیری از بافت پستان اشاره نمود که هر یک دارای معایبی هستند که به منظور تکمیل این روش ها میتوان از ترموگرافی مادون قرمز برای تشخیص ناهنجاری های پستان در تصاویر دمایی استفاده کرد. ترموگرافی علائم سرطان سینه را ۸ تا ۱۰ سال زودتر از سایر روش ها آشکار می کند [2]. ترموگرافی یک روش کم هزینه، بدون ریسک، بدون درد و سریع است [9] در سالهای گذشته گروه های تحقیقاتی مختلفی در حوزه ترموگرافی پستان کار کرده اند در ادامه به ارائه مقالات پرداخته می شود.

سانچز ریوز و همکارانش [20] ابتدا تصاویر ترموگرافی را به تصاویر سطح خاکستری تبدیل کردند و روشی که برای برای تقسیم ROI بر اساس شدت رنگ و از روش آستانه گذاری Otsu برای تفکیک پس زمینه و استخراج ناحیه سینه ها استفاده نمودند و یک کنتراست تجمعی را به تصویر اعمال کردند و منطقه زیر پستان پس از تقسیم بندی خارج شد. مزیت این روش وجود نواحی سینه و نواحی غدد لنفاوی و استخراج مرز زیر ناحیه سینه است. سپس به استخراج خصوصیات میانگین، مینم، ماکزیمم، آنتروپی، کجی، کورتوز، انحراف معیار و انرژئی و روابط بین همسایگی پیکسل ها از تصاویر سطح خاکستری پرداختند و در نهایت از یک یادگیرنده تحت نظارت ANN برای طبقه بندی ویژگی های استخراجی از تصاویر بهره گرفتند. محققان دقت این روش را ۹۰٪-۹۸٪ بیان کردند. از جمله معایب این روش می توان به عدم بکارگیری این روش برای تصاویری که سینه ماسکتومی (حذف عضو) شده و یا تصویر وضوح مناسبی جهت تفکیک مرز زیر ناحیه سینه ندارد، اشاره نمود.

لیسا و همکارانش [15] سیستمی را پیشنهاد کردند که تصاویر ترموگرافی را در دو کلاس نرمال و آبنورمال تقسیم بندی می کند. ابتدا تصاویر ترموگرافی را به تصاویر سطح خاکستری تبدیل کردند سپس ۸ ویژگی آماری را تجزیه و تحلیل کردند میانگین، واریانس، انحراف معیار، انحراف، کورتوز، آنتروپی، دامنه و میانه و برای طبقه بندی آنها از ANN استفاده نمودند و نتیجه ۸۷٪ دقت بدست آورد. در این مطالعه تفکیک نواحی پستان و نواحی ضروری به شکل دستی از ترموگرام ها صورت گرفت.

سید و همکارانش [16] از چهار الگوریتم ازدحام شامل بهینه سازی ازدحام ذرات (PSO)، بهینه ساز (GreyWolf GWO)، بهینه سازی شعله (Moth MFO) و الگوریتم (Firefly FA) استفاده نمودند. این روش ها می توانند با موفقیت برای مقابله با تقسیم بندی تصاویر سرطان پستان استفاده شوند در این مطالعه تعداد ترموگرام ها برابر با ۶۳ می باشد و از روش تفکیک نیمه اتوماتیک استفاده نمودند. سپس برای طبقه بندی از تکنیک ماشین بردار پشتیبان (SVM) با هسته های مختلف استفاده شد نتایج آزمایشات انجام شده نشان می دهد که بهترین هسته، هسته خطی با دقت ۹۶.۸۳٪ است. مزیت این روش وجود نواحی سینه و نواحی غدد لنفاوی و مشکل این روش مرز زیر سینه تفکیک نشده است.

شبه رنگی که بطور دقیق طراحی شده باشند نه تنها در ردیابی موارد مشکوک همان قابلیت تصاویر خاکستری را دارند، بلکه در وظایفی مانند تشخیص و تفسیر تصاویر پزشکی توانایی بیشتری دارند [7].

همچنین محدوده ی رنگی جداسازی شده از تصاویر ترموگرافی باید شامل ناحیه پستان راست و چپ، ناحیه پکتال (یک چهارم بالای سینه)، ناحیه زیر بغل و تا حد ممکن غدد لنفاوی موجود در ناحیه پستان باشد، که این قسمت ها نواحی ضروری برای تحقیق هستند. مطالعات انجام شده در زمینه تشخیص سرطان پستان نشان می دهند که سرطان های رایج پستان معمولاً در نواحی غدد تولید شیر، داکت ها و نیز ناحیه پکتال و زیر بغل ها ایجاد می شود.

همچنین محدوده ی زیر سینه که عموماً به دلیل پوشش بانوان و قرار گرفتن بافت پستان بر روی بدن دارای حرارت می باشد و دوربین های مادون قرمز این ناحیه را نیز به عنوان ناحیه پرحرارت شناسایی می کنند و باعث تولید گرمای کاذب خواهد شد. گرچه وجود دما در این ناحیه از نظر پزشکان اهمیتی ندارد اما ممکن است که گرمای این ناحیه باعث شود تا سیستم تشخیصی به عدد غیر واقعی برسد. بنابراین این ناحیه باید از محدوده ی سینه حذف شود.

همچنین از آنالیز فراکتالی که بطور گسترده در زمینه های مختلف پزشکی از آن استفاده می شود [21] در تصاویر رنگی ترموگرافی جهت ردیابی ناهنجاری ها استفاده می شود. آنالیز فراکتالی نقش مهمی در تشخیص تصاویر نرمال از غیر نرمال دارد سرطان غالباً به عنوان یک رشد آشوبناک و غیریکنواخت شناخته می شود [19]. سلولهای سرطانی، تومورها و شبکه های عروقی آنها اشکال نامنظمی دارند که نمی توان آنها را با هندسه سنتی اقلیدسی بر اساس اشکال صاف مانند خط، صفحه، استوانه و کره توصیف کرد. هندسه فراکتال هنگامی مفید است که تمرکز روی بی نظمی رشد تومور باشد. هندسه فراکتال وسیله قدرتمندتری برای تعیین کمی پیچیدگی فضایی اشیا *real* و واقعی است [7] و از آنجایی که این تومورها در دو پستان به ندرت رشد متقارن دارند، بنابراین پزشکان معمولاً از تکنیک عدم تقارن استفاده می کنند [11]، به همین علت برای تحلیل توزیع حرارت متقارن در دو بافت سینه نیز می توان از ابعاد فراکتال استفاده نمود [13].

در این مطالعه روشی برای قطعه بندی شبه رنگی تصاویر حرارتی از نمای روبه رو که شامل ناحیه پستان و همه نواحی مدنظر پزشک که برای تشخیص بیماری ضروری است، ارائه می شود. بدین منظور جهت تفکیک ناحیه پستان ها و نواحی ضروری تصویر به شکل شبه رنگی، از تکنیک های کاهش رنگ، عملگرهای آستانه دار، لبه یابی، کانتور فعال و اعمال ماسک استفاده شد و با استفاده از تصویر خروجی حاصل از مرحله اول به حذف مرز زیر سینه ها با استفاده از روش اعمال ماسک و همچنین تفکیک دو سینه با استفاده از روش هاف دایروی پرداخته می شود. استفاده از این روش برای تفکیک ناحیه پستان در ۱۴۰ ترموگرام پایگاه داده *proeng* منجر به تفکیک درست و سبب رسیدن به نرخ ۱۰۰٪ شبه رنگی شده است.

آنجایی که وجود کلیه نواحی مدنظر پزشک که شامل ناحیه هر دو پستان و نواحی غدد لنفاوی ضروری است و نتایج این تفکیک بر تشخیص بیماری تاثیر می گذارد، بسیاری از نویسندگان ترجیح می دهند که استخراج از روش های نیمه اتوماتیک و با نظارت جهت تفکیک ناحیه سینه ها استفاده کنند.

امروزه از فناوری های بینایی ماشین، یادگیری ماشین و پردازش تصویر که کمک فراوانی به صرفه جویی در هزینه های عملیاتی و بهبود سرعت عمل تجزیه و تحلیل داده ها می کنند، در زمینه های مختلف استفاده می شود. این فناوری ها حتی در محیط های تحت وب نیز بسیار کاربردی هستند، برای مثال جهت جستجوی محتوای به خصوصی در شبکه های اجتماعی کارایی بسیاری دارند و نیز در موتورهای جستجو، از این فناوری ها برای ارائه بهترین نتیجه جستجو استفاده می شود. همچنین می توان از این فناوری های نو آورانه، در زمینه های پزشکی از راه دور نیز بهره گرفت. امروزه در دنیای بهداشت و درمان، تقاضا برای خدمات پزشکی از راه دور در محیط وب از طرف مصرف کننده ها و ارائه دهنده ها، از هر زمان دیگری بیشتر شده است. تله مدیسین یا پزشکی از راه دور این امکان را فراهم می کند تا خدمات پزشکی به مراکزی که از لحاظ جغرافیایی از مرکز ارائه دهنده مجزا هستند، فراهم شود و زمانی که فاصله مساله ای بحرانی باشد، با استفاده از تخصص های پزشکی و فناوری هایی که در محیط وب بکار گرفته می شود، بتوان به تبادل اطلاعات ارزشمند پزشکی پرداخت که در نتیجه آن امکان تشخیص و درمان، پیش گیری از بیماری ها و صدمات فراهم می شود. همچنین آموزش و تحقیق در جهت پیشرفت کیفیت سلامت افراد و اجتماعات نیز ارتقاء می یابد. بنابراین ارائه دهنده های خدمات پزشکی می خواهند به بهره وری بیشتری برسند، و مصرف کننده ها نیز راحتی بیشتر در این صنعت را ترجیح می دهند. به این دلایل نیاز به فناوری هایی که در محیط وب امکان ارائه خدمات پزشکی از راه دور را فراهم می کنند، به شدت افزایش یافته است.

بنابراین باتوجه به مزیت های روش ترموگرافی و نیز بکارگیری انواع روش های بینایی ماشین، یادگیری ماشین و پردازش تصویر می توان به طراحی سیستم های تشخیصی جهت شناسایی ناهنجاری های پستان پرداخت. حتی می توان از این سیستم ها در مواقعی که فرد بیمار از لحاظ مسافت به مرکز ارائه دهنده ی خدمات پزشکی دسترسی ندارد و زمان مساله ای بحرانی باشد، استفاده نمود.

در این مطالعه برای ردیابی ناهنجاری های موجود در بافت پستان از تصاویر رنگی ترموگرافی استفاده می شود و پردازش های صورت گرفته بر روی تصاویر رنگی ترموگرافی انجام می شود. تصاویر خاکستری بطور سنتی برای نمایش تصاویر پزشکی بکار برده می شد. در واقع در مقیاس خاکستری می توان فقط حدود ۲۴ سطح خاکستری مختلف را از یکدیگر تفکیک نمود حال آنکه در تصاویر رنگی امکان تفکیک ۵۰۰ رنگ مختلف در یک ناحیه محدود وجود دارد. اگرچه تبدیل تصاویر خاکستری به شبه رنگی محتوای اطلاعات تصویر را افزایش نمی دهد، اما این واقعیت وجود دارد که تصاویر

در واقع این تحقیق به دنبال پاسخ دادن به این سوال است که چگونه می توان با استفاده از تصاویر ترموگرافی و از طریق بکارگیری تکنیک های یادگیری ماشین و بینایی ماشین، سرطان پستان را تشخیص داد؟

۲-۳- روش پیشنهادی

روش پیشنهادی این مطالعه برای تفکیک ناحیه پستان و بررسی آنورمالی از تصاویر ترموگرافی پستان شامل چهار مرحله اصلی است که در شکل (۱) قابل مشاهده می باشد. همچنین با هدف اجرای مراحل الگوریتم (۱) اجرا می شود.

۲-۳-۱- پیش پردازش

این بخش با هدف تفکیک ناحیه پستان ها و کلیه نواحی ضروری از تصویر شبه رنگی تنظیم شده است و خروجی تفکیک نیز به شکل شبه رنگی است. وجود ناحیه پستان و نواحی مدنظر پزشک از آنجایی حائز اهمیت می باشد که تفکیک این نواحی، بر روی تشخیص صحیح بیماری تاثیر می گذارد. بنابراین با هدف تفکیک نواحی غیرضروری، خط ۱ در الگوریتم ۱ اجرا می شود. شکل ۲ مراحل اجرای روش پیشنهادی برای بخش پیش پردازش را نشان می دهد. ابتدا به حذف نواحی غیرضروری تصویر شامل: دست های بیمار تا شروع محدوده ی زیربغل، حذف سر، گردن و شانه ها، ناحیه کمر بیمار تا زیر بافت سینه پرداخته می شود شکل (۲)، مرحله ۱.

سپس با بکارگیری تکنیک کاهش تعداد رنگ، با استفاده از الگوریتم خوشه بندی k-means که یکی از مهم ترین الگوریتم های یادگیری ماشین است [12] به محدود کردن تعداد رنگ های موجود در تصویر به منظور جداسازی رنگی ناحیه مورد نظر از تصویر پرداخته می شود شکل ۲، مرحله ۲.

سپس با هدف ایجاد پس زمینه یکنواخت برای تصویر خط ۲ در الگوریتم ۱ اجرا می شود. با استفاده از روش تصحیح گاما، به منظور بهبود روشنایی ناحیه مورد نظر در تصویر به افزایش شدت روشنایی ناحیه بدن از پس زمینه پرداخته می شود و با ایجاد آستانه گذاری، به منظور استخراج پیکسل هایی با شدت رنگ خاص شکل ۲، مرحله ۳ اجرا می شود.

سپس جهت استخراج ویژگی بعد فراکتال نواحی پرحرارت تصویر (کانون های بحرانی) به تفکیک رنگ های موجود در تصویر با استفاده از الگوریتم خوشه بندی FCM پرداخته می شود [12] و کلاستر دارای بالاترین دما شناسایی می شود. سپس با استفاده از آنالیز فراکتالی به ردیابی ناهنجاری های موجود در ترموگرام ها پرداخته می شود بدین منظور بعد فراکتال لبه های نواحی پرحرارت در ترموگرام ها با استفاده از سه روش متفاوت به همراه میزان موفقیت آنها برای تشخیص ارائه خواهد شد. همچنین در این مطالعه از آنالیز فراکتالی برای تحلیل توزیع حرارت متقارن در دو بافت سینه جهت ردیابی ناهنجاری های سینه با استفاده از تکنیک عدم تقارن استفاده می شود.

استفاده از روش این مطالعه با بکارگیری ۷۴ ترموگرام پایگاه داده proeng که وضعیت نرمال و غیرنرمال در آنها مشخص است، منجر به دستیابی با نرخ دقت ۹۵.۵٪ شده است که در بین مطالعات دارای نرخ مناسبی می باشد. این مطالعه از پنج بخش تشکیل شده است. در بخش ۲ به ارائه مطالب اصلی و روش پیشنهادی این مطالعه و برخی مفاهیم پرداخته می شود. در بخش ۳ نتایج حاصل از هر مرحله و در ارائه می شود و در بخش ۴ مقایسه مطالعه حاضر با سایر مطالعات و به ارائه بحث پرداخته می شود و در بخش ۵ نتیجه گیری و پیشنهادات ارائه خواهد شد.

۲- مطالب اصلی

این بخش با هدف ارائه برخی از مفاهیم اولیه و نیز طرح مساله همچنین روش پیشنهادی این مطالعه، تنظیم شده است.

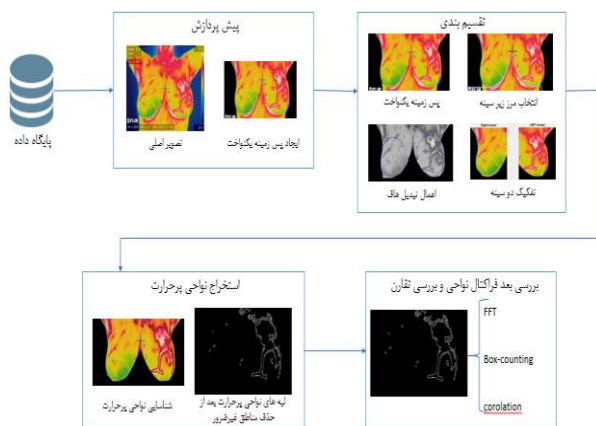
۲-۱- مفاهیم اولیه

توزیع متقارن دما: رادیولوژیست ها به طور رایج تغییرات حرارتی در بافت چپ و راست سینه را باهم مقایسه می کنند. زمانیکه توزیع حرارت سمت چپ و راست سینه نسبتا متقارن باشد بیانگر عدم بیماری و نیز کوچکترین نامتقارنی در ناحیه ای از تصویر می تواند بیانگر یک علائم مشکوک باشد [۱۳].

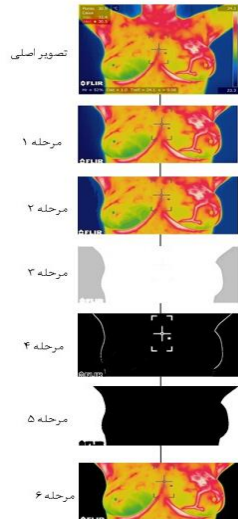
کانون های بحرانی: دوربین های مادون قرمز حساس به گرما می باشند و هر قسمتی از بدن را با یک دمای به خصوص در ترموگرام ها ثبت می کنند، بالاترین درجه حرارت در ترموگرام ها تحت عنوان کانون های بحرانی با رنگ به خصوصی نمایان می شود از آنجایی که سلول های سرطانی دارای دما هستند کانون های بحرانی به عنوان ناهنجاری ثبت می شود [2].

بعد فراکتالی: فراکتال ها اشکال هندسی پیچیده و غیریکنواختی هستند که اگر آنها را به بخش های ریزتر تقسیم کنیم هر یک از بخش ها حداقل یک قسمت با مقیاس کوچکتر از کل است که دارای مشخصه اصلی خودتشابهی هستند [19].

۲-۲- طرح مساله



شکل ۱. نمودار جریان کلی روش پیشنهادی



شکل ۲. مراحل اجرای روش پیشنهادی برای بخش پیش پردازش

سیستم ها تحت عنوان نواحی پرحرارت در تصاویر ثبت می شود بنابراین لازم است تا مرز زیر سینه ها جهت تشخیص صحیح بیماری از تصاویر تفکیک شود و نتایج این تفکیک بر تشخیص بیماری تاثیر می گذارد ، بسیاری از نویسندگان ترجیح می دهند که استخراج این ناحیه را به صورت دستی یا نیمه اتوماتیک انجام دهند بنابراین از روشی استفاده می شود تا کلیه تصاویر، خروجی مناسبی جهت بکارگیری داشته باشند.

شکل (۳) مراحل اجرای روش پیشنهادی برای بخش تقسیم بندی را نشان می دهد. بدین منظور خط ۳ در الگوریتم ۱ اجرا می شود. ناحیه زیر سینه به شکل نیمه اتوماتیک انتخاب شد به عنوان ماسکی از تصویر خروجی حاصل از بخش پیش پردازش حذف می شود شکل (۳) مرحله ۲ و برای تفکیک سینه راست و سینه چپ از هم، به شکل متقارن از تبدیل هاف دایروی ناحیه های موجود در تصویر تشخیص داده می شوند [5] شکل (۳) مرحله ۳ و با مکانیابی این دایره ها به تفکیک دو سینه از هم پرداخته می شود.

۲-۳-۳- استخراج نواحی پرحرارت

این بخش با هدف استخراج نواحی پرحرارت (کانون های بحرانی) تصویر به منظور محاسبه ی بعد فراکتالی این نواحی جهت ردیابی ناهنجاری های موجود در پستان تنظیم شده است. تصاویر ترموگرافی توسط دوربین های مادون قرمز که حساس به گرما می باشند، ثبت می شود. روش انجام تصویربرداری حرارتی یا همان ترموگرافی به این گونه است که هر قسمتی از بدن با دمای به خصوص و رنگ به خصوصی ثبت می شود و از آنجایی سلول های سرطانی و توده ها دارای دو مشخصه اصلی رگ سازی و گشاد شدن عروق هستند و این سلول ها به دلیل دریافت مواد مغزی و اکسیژن سوخت و ساز بالایی دارند ذاتا دارای دما می باشند بنابراین این نواحی تحت عنوان نواحی پرحرارت در

الگوریتم ۱ روش پیشنهادی

۱. ورودی: تصاویر پایگاه داده به فرمت RGB
۲. خروجی: نرمال و غیرنرمال بودن ترموگرام
۱. img : برای هر تصویر موارد غیر ضروری تفکیک شوند.
۲. $imgb$: کاهش ابعاد با $k-means$ ، اصلاح روشنایی با اصلاح گاما، لبه یابی با $canny$ و اجرای کانتور فعال برای img
۳. $imgs$: اعمال ماسک انتخابی و تفکیک مرز زیر سینه، اجرای هاف دایروی و تقسیم بندی دو سینه برای $imgb$
۴. $imgSeg$: تفکیک نواحی ضروری و ایجاد پس زمینه یکنواخت برای $imgs$ و پایان بخش اول
۵. $imgC$: خوشه بندی با FCM برای $imgSeg$
۶. $imgH$: شناسایی کلاستر دارای حرارت $imgC$
۷. $imgD$: پرکردن حفره های $imgH$ با الگوریتم $Dilation$
۸. $imgE$: لبه یابی با فیلتر $sobel$ برای $imgD$ و پایان بخش دوم
۹. FD_{all} : محاسبه بعدفراکتال $imgE$ با استفاده از $Correlation$ ، $Box-counting$ و FFT
۱۰. FDR : محاسبه بعدفراکتال $imgE$ سینه راست با استفاده از $Box-counting$ و $Correlation$ ، FFT
۱۱. FDL : محاسبه بعدفراکتال $imgE$ سینه چپ با استفاده از $Box-counting$ و $Correlation$ ، FFT
۱۲. $imgFV$: ایجاد FV حاصل از بعد فراکتال
۱۳. $Classification$: طبقه بندی $imgFV$ با استفاده از SVM
۱۴. نرمال و غیرنرمال بودن را برگردان.

سپس عملیات لبه یابی نواحی دارای روشنایی با استفاده از لبه یابی $canny$ انجام می شود [12] شکل (۲) مرحله ۴ و محدوده ی سینه ها به عنوان ماسکی از تصویر با استفاده از آستانه گذاری شناسایی می شود سپس از روش کانتور فعال با تقسیم بندی محلی و سراسری انتخابی (روش براساس تابع سطوح هم تراز) [6] جهت شناسایی ماسک از تصویر و تفریق ماسک از هر یک از کانال های رنگی تصویر RGB استفاده می شود شکل (۲) مرحله ۵. در نهایت به ایجاد پس زمینه یکنواخت (سیاه رنگ) و استخراج ناحیه پستان ها همراه با کلیه نواحی مدنظر پزشکی پرداخته می شود شکل (۲) مرحله ۶.

۲-۳-۲- تقسیم بندی

این بخش با هدف تقسیم مرز زیر پستان ها از تصویر حاصل از بخش پیش پردازش شکل (۲) و نیز تفکیک دو سینه از هم به صورت متقارن تنظیم شده است.

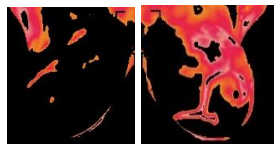
تصاویر ترموگرافی در افراد مختلف طبیعتا تفاوت هایی را نسبت به هم دارا می باشند. با توجه به اینکه تفکیک ناحیه پستان و نواحی غدد لنفاوی کاری چالش برانگیز می باشد و از آنجایی که وجود کلیه نواحی مدنظر پزشکی جهت تشخیص بیماری ضروری می باشد که شامل ناحیه هر دو پستان و نواحی غدد لنفاوی ، همچنین مرز زیر سینه ها به دلیل پوشش بانوان و قرارگیری بافت پستان در محدوده ی بالای شکم ذاتا دارای دما است و توسط

سپس خط ۸ در الگوریتم (۱) به منظور لبه‌یابی با استفاده از عملگر sobel یا فیلتر sobel که در فیلد الگوریتم‌های تشخیص لبه در مقوله پردازش تصویر قرار دارد، لبه‌های نواحی پر حرارت تصویر را شناسایی می‌شود. شکل (۷) نتیجه حاصل از استخراج نواحی پر حرارت تصویر با استفاده از الگوریتم خوشه‌بندی FCM و نیز شناسایی لبه‌های گرمترین نواحی تصویر با استفاده از فیلتر sobel را نشان می‌دهد.

۲-۳-۴- محاسبه بعد فراکتال نواحی پر حرارت

رشد سرطان در اکثر موارد آشوبناک و غیریکنواخت می‌باشد. تومورها، سلول‌های سرطانی، و شبکه‌های عروقی مربوط به سرطان قاعده خاصی ندارند و مانند شکل‌ها، خط و استوانه و کره نمی‌باشند. بنابراین می‌توان جهت اندازه‌گیری پیچیدگی‌های تومورها و رشد غیریکنواخت همچنین آشوبناک آنها، از هندسه فرکتالی استفاده نمود. از آنالیز فرکتالی می‌توان در بخش‌های متفاوتی از پزشکی استفاده نمود.

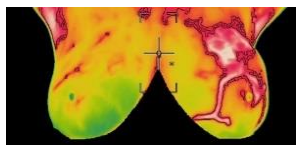
در واقع بحث فرکتال معمولاً در مورد اشیاء هندسی مطرح می‌شود که دارای دو مشخصه اصلی خودتشابهی (Self-similarity) و بُعد غیر صحیح (Non-integer Dimension) هستند. در واقع فرکتالها اشکال هندسی پیچیده و غیریکنواختی هستند که اگر آنها را بخش‌های ریزتر تقسیم کنیم هر یک از بخش‌ها حداقل یک قسمت با مقیاس کوچکتر از کل است. در



شکل ۵. نواحی پر حرارت موجود در دو سینه



شکل ۶. خروجی به دست آمده و پوشش کلیه حفره‌های تصویر بعد از اعمال الگوریتم پر کردن حفره‌ها

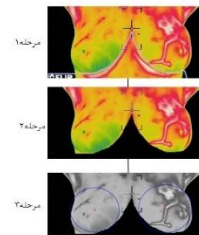


شکل ۷. نتیجه حاصل از استخراج نواحی پر حرارت تصویر با استفاده از الگوریتم خوشه‌بندی FCM و نیز شناسایی لبه‌های گرمترین نواحی تصویر با استفاده از فیلتر sobel

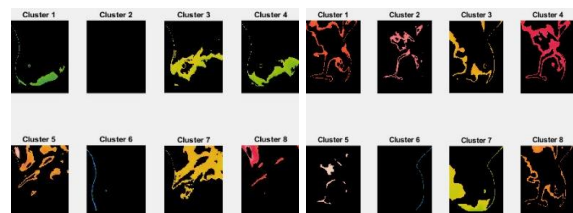
تصاویر ثبت می‌شوند و بالاترین درجه حرارت به عنوان کانون‌های بحرانی در تصاویر ترموگرافی شناسایی می‌شوند. بدین منظور جهت شناسایی ناهنجاری‌ها در تصاویر ترموگرافی باید به تشخیص نواحی پر حرارت در تصویر پرداخت. بنابراین تصویر خروجی حاصل از مرحله‌ی تقسیم‌بندی را با استفاده از الگوریتم خوشه‌بندی FCM که یکی از مهم‌ترین و پرکاربردترین الگوریتم‌های خوشه‌بندی می‌باشد، کلاستر بندی می‌شود خط ۵ در الگوریتم ۱ اجرا می‌شود. شکل (۴) نمونه‌ای از خوشه‌بندی تصویر با بکارگیری الگوریتم FCM را نشان می‌دهد همانطور که از شکل (۴) پیداست استفاده از این الگوریتم سبب رسیدن به تفکیک رنگ مناسب در دسته‌های جداگانه و عدم وجود دسته‌های خالی در تقسیم بندی می‌باشد. که این الگوریتم برای تفکیک رنگ در دسته‌های جداگانه در بین الگوریتم‌های خوشه بندی دیگر مانند K-means و mean-shift کارآمدتر است.

خط ۶ در الگوریتم ۱ اجرا می‌شود و کلاستر دارای دما در دو پستان، به منظور شناسایی نواحی پر حرارت (کانون‌های بحرانی) تصویر شناسایی می‌شود. شکل (۵) نواحی پر حرارت موجود در دو سینه را نشان می‌دهد.

به دلیل وجود حفره‌هایی در تصویر خط ۷ در الگوریتم ۱ اجرا می‌شود و اقدام به پر کردن این حفره‌ها، با استفاده از یک الگوریتم تکراری مبتنی بر عملگر انبساط (Dilation)، مکمل‌گیری و اشتراک‌گیری برای پر کردن حفره‌های تصویر، می‌شود تا در عملیات لبه‌یابی این حفره‌ها باعث پیچیدگی خطوط و در نهایت سبب به دست آوردن عدد غیرواقعی در خروجی نشوند. شکل (۶) خروجی به دست آمده و پوشش کلیه حفره‌های تصویر بعد از اعمال الگوریتم پر کردن حفره‌ها را نشان می‌دهد.



شکل ۳. مراحل اجرای روش پیشنهادی برای بخش تقسیم بندی



شکل ۴. خوشه بندی تصویر با بکارگیری الگوریتم FCM

که g تعداد زوج نقاطی است که فاصله آنها از مقدار ε کمتر می‌باشد، در حالت حدی وقتی تعداد نقاط به بی‌نهایت میل کند همبستگی انتگرال به مقدار زیر نزدیک می‌شود طبق فرمول (۵):

$$C(\varepsilon) \propto \varepsilon^V \quad (5)$$

اگر تعداد نقاط به اندازه کافی بزرگ باشد و نقاط به طور مساوی توزیع شوند، محاسبه $\log\text{-}\log$ از انتگرال همبستگی برحسب ε ، یک تخمین از V را بدست می‌آورد. این تکنیک می‌تواند برای تمایز بین رفتار آشوبناک و رفتار تصادفی استفاده شود [1].

• بعد مینکوفسکی Box-counting Dimension

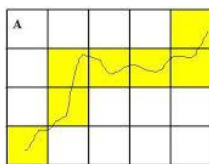
روش شمارش مشبک یا بعد مینکوفسکی یکی از راه‌های تعیین بعد فرکتالی یک مجموعه نقاط در فضای اقلیدسی یا به طور کلی تر در یک فضای متریک است، برای محاسبه این بعد، مجموعه نقاط در یک شبکه توری شکل که به طور مساوی در تمام ابعاد تقسیم شده است قرار می‌گیرد و با شمارش تعداد خانه‌هایی که این مجموعه نقاط را پوشش می‌دهد محاسبه می‌شود مطابق شکل (۸). طبق فرمول (۶).

$$\dim_{box}(S) = \lim_{\varepsilon \rightarrow 0} \frac{\log N(\varepsilon)}{\log \frac{1}{\varepsilon}} \quad (6)$$

در این تابع $N(\varepsilon)$ تعداد مشبک‌هایی است که مجموعه نقاط S را پوشش می‌دهد در حالت حدی این تابع به مقداری میل می‌کند که همان بعد فرکتال نقاط می‌باشد. هر چه تعداد خانه‌های پوشش داده شده توسط نقاط بیشتر باشد بیان‌کننده این است که لبه‌های نواحی دارای پیچیدگی می‌باشد [7].

• محاسبه ابعاد سطوح فراکتالی با استفاده از FFT (تبدیل فوریه)

یکی از روش‌های آنالیز فراکتالی، روش فراکتالی « طیف توان - مساحت » است که در این روش با انتقال داده‌ها از حوزه مکان به حوزه فرکانس با استفاده از تبدیلات دوبعدی فوریه، می‌توان به بعد فراکتالی تصویر موردنظر دست یافت. بدین منظور با محاسبه طیف توان فرکانسی مربوط به تصویر



شکل ۸ روش شمارش جعبه (Box-counting)

هندسه فراکتال، FD یک مقدار آماری است که نشان می‌دهد یک فراکتال چگونه در مقیاس‌های مختلف یا بزرگنمایی فضای را کاملاً پر می‌کند. اگر تعداد قطعات خود تشابه را با $N(s)$ و ضریب کاهش را با (I/s) نمایش می‌دهیم. آنگاه $N(s)$ با $1/s$ متناسب می‌باشد. در این صورت رابطه بین D ، $N(s)$ و s طبق فرمول‌های (۱) و (۲) است.

$$(1)$$

$$N(s) \propto \frac{1}{s^D}$$

$$(2)$$

$$D = \frac{\log(N(s))}{\log\left(\frac{1}{s}\right)}$$

D را می‌توان با شیب تقریب خط مستقیم برای یک نمودار ورود به سیستم (a) در مقابل $\log(1/s)$ تخمین زد. چندین روش در تخمین FD ، مانند روش‌های تحلیلی و شمارش جعبه وجود دارد. با استفاده از یک قانون تحلیلی که بر اساس یک رابطه ریاضی بازگشتی است، می‌توان فرکتال تولید کرد. در این مطالعه جهت محاسبه بعد فرکتال نواحی پرحرارت در تصاویر ترموگرافی پستان از سه روش $Correlation Dimension$ ، $Box-counting Dimension$ و FFT استفاده و روشی را که برای شناسایی ناهنجاری‌ها نتایج مناسبتری را ارائه داده، بیان می‌شود.

• بعد همبستگی Correlation Dimension

در نظریه آشوب بعد همبستگی (که با V نشان داده می‌شود) یک معیار اندازه گیری ابعاد فضای اشغال شده توسط مجموعه‌ای از نقاط تصادفی است. این نقاط می‌تواند حاصل یک مکانیک هرج و مرج و آشوبگونه و یا یک مولد اعداد تصادفی و یا یک فرکتال باشد. به عنوان مثال بعد یک نقطه ۰ و یک خط ۱ و یک صفحه ۲ می‌باشد و این همان برداشت طبیعی ما از ابعاد است مزیت عمده این روش سرعت بالای آن می‌باشد برای مجموعه N نقطه در فضای m بعدی که به صورت زیر تعریف شده است طبق فرمول (۳):

$$\vec{x}(i) = [x_1(i), x_2(i), \dots, x_m(i)], \quad i = 1, 2, \dots, N \quad (3)$$

همبستگی انتگرال به صورت فرمول (۴) تعریف می‌شود.

$$C(\varepsilon) = \lim_{n \rightarrow \infty} \frac{g}{N^2} \quad (4)$$

$$g = \left| \left\{ \vec{x}_1, \vec{x}_2 \in \vec{x}(i) \mid |\vec{x}_1 - \vec{x}_2| < \varepsilon \right\} \right|$$

مقدار بعد فراکتال سینه راست و سینه چپ محاسبه می‌شوند و مقادیر حاصل از آنالیز فراکتالی جهت ردیابی ناهنجاری‌ها مورد بررسی قرار می‌گیرند.

نمونه اول:

- شکل (۹) و (۱۰) - جدول (۱) و (۲)

نمونه دوم:

- شکل (۱۱) و (۱۲) - جدول (۳) و (۴)

نمونه سوم:

- شکل (۱۳) و (۱۴) - جدول (۵) و (۶)

از آنجایی که از دیرباز تاکنون جهت تشخیص بیماری بین اعضای جفت در بدن انسان مقایسه و تکنیک عدم تقارن صورت می‌گرفت و از آنجایی که توزیع حرارت در تصاویر ترموگرافی در هر فردی با فرد دیگر متفاوت می‌باشد و بررسی توزیع حرارت متقارن در دو بافت پستان برای هر فرد تنها با خود آن فرد صورت می‌گیرد، بنابراین می‌توان با استفاده از ویژگی بعد فراکتالی نواحی پر حرارت سینه راست و سینه چپ، و وجود توزیع حرارت نامتقارن بین دو بافت پستان بی‌به وجود ناهنجاری در دو بافت پستان برد. تصاویر ترموگرافی به سه حالت ترموگرام های نرمال بدون رگ سازی، ترموگرام های نرمال همراه با رگ سازی متقارن، و ترموگرام های غیرنرمال همراه با رگ سازی نامتقارن تقسیم می‌شوند. محاسبه بعد فراکتال لبه های نواحی پر حرارت در ترموگرام-هایی که فاقد رگ سازی هستند و توزیع دما در دو بافت پستان متقارن بوده (مانند تصویر B1) عموماً بعد فراکتال نزدیک به یک (بعد توپولوژی خط) دارند و بین بعد فراکتال دو بافت پستان نیز تقارن وجود دارد. این تقارن با استفاده از محاسبه بعد فراکتال نواحی پر حرارت برای ترموگرام B1 در جدول (۷) قابل مشاهده است.

همچنین در ترموگرام‌هایی که توزیع دما در آنها متقارن است اما دارای رگ سازی متقارن نیز می‌باشند (مانند تصویر B2) و به دلیل وجود رگ سازی و وجود پیچیدگی در لبه های نواحی پر حرارت به دلیل وجود رگ ها، بعد فراکتالی بزرگی دارند که این به معنی وجود سرطان نمی‌باشد چون بین دو بافت پستان تقارن وجود دارد. و از آنجایی که ترموگرام هر با خودش مقایسه می‌شود وجود رگ سازی و توزیع دما به شکل متقارن بیان کننده عدم بیماری است. این تقارن با استفاده از محاسبه بعد فراکتال نواحی پر حرارت برای ترموگرام B2 در جدول (۸) قابل مشاهده است.

ترموگرام‌هایی که در آنها تقارن در دو بافت سینه وجود ندارد (مانند تصویر M1) و بعد فراکتالی کلی تصویر عددی بزرگ و همچنین بعد فراکتالی سینه ها با هم تفاوت چشم گیری را دارا هستند و در آنها رگ سازی و توزیع دما نامتقارن می‌باشد. عدم تقارن با استفاده از محاسبه بعد فراکتال نواحی پر حرارت برای ترموگرام M1 در جدول (۹) قابل مشاهده می‌باشد.

نتایج حاصل از محاسبه بعد فراکتال نواحی پر حرارت بافت اصلی سینه و بررسی تقارن در توزیع حرارت بین سینه‌ها برای ۷۴ تصویر پایگاه داده به

بدست آمده و تحلیل رفتار فرکتالی آن می‌توان موارد آنومالی از مقادیر زمینه را جدا کرد. در این روش، داده ی ورودی (تصویر سطح) که در میدان فضا (مکان) می‌باشد با استفاده از تبدیلات فوریه دو بعدی به میدان فرکانس منتقل می‌شود. برای اجرای این بخش، داده های ورودی با استفاده از روش رگرسیون خطی به صورت نقشه استخراج می‌شود تا بتوان در دو بعد X و Y بر روی آن تبدیل فوریه دو بعدی را بکار برد. بدین منظور جهاتی را برای تقسیم یکنواخت فضای فرکانسی در نظر می‌گیریم.

سپس نقاطی را جهت تقسیم بندی شعاع، به طور یکنواخت در نظر می‌گیریم. مختصات نقطه ی مرکزی X و Y را استخراج می‌کنیم. مرحله ی بعد در روش طیف توان، محاسبه تابع دو بعدی طیف توان فرکانسی است که بایستی برای ماتریس خروجی حاصل از تبدیل فوریه دوبعدی اعمال شود. برای محاسبه این تابع روش های مختلفی است که اکثر آنها به جواب یکسانی منتهی می‌شود. در اینجا برای اطمینان از متدلوژی، از روش استاندارد و پایه محاسبه طیف توان فرکانسی استفاده گردید.

$$E(w_x, w_y) = F_r^2(w_x, w_y) + F_i^2(w_x, w_y) \quad (7)$$

در فرمول (۷)، w_x و w_y برابر عدد موج برای محور X ها و Y ها می‌باشد. F_r برابر قسمت حقیقی تبدیل فوریه و F_i برابر قسمت موهومی تبدیل فوریه می‌باشد. سپس مناطقی که برای هر جهت و شعاع بیشترین انباشتگی را دارند، استخراج می‌شوند و تعداد این نواحی شمارش می‌شود و بزرگترین انباشتگی برای همه ی جهت‌ها و همچنین اندازه‌ی این انباشتگی استخراج خواهد شد و نهایتاً مقدار شیب متوسط در تمام جهات و مقیاس ها استخراج می‌شود که این عدد بیانگر مقدار بعد فرکتالی تصویر می‌باشد [3].

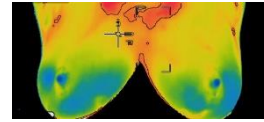
۲-۳-۵- معیار ارزیابی بعد فرکتال نواحی پر حرارت

همانطور که اشاره شد، بعد فرکتال معیاری جهت سنجش و ارزیابی مرزهای تومور است، بسته به نوع بعد تصویر می‌توان گفت که تصویری که تومور را نشان می‌دهد ویژگی های بسیاری دارد، لذا بین تصاویر هر کدام که تمام تست ها را پاس می‌کند، آنهایی که بعد فرکتال بالاتری داشته باشد قاعدتاً نشان دهنده‌ی این هستند که ویژگی های بهتری را جهت شناسایی دارا می‌باشند و هرچه مرزهای تومور پیچیدگی کمتری داشته باشند سرعت عملیات بالاتر و هرچه مرزها پیچیده تر باشد از سرعت عملیات مقداری کاسته می‌شود و لبه‌های تومور هرچه غیریکنواخت تر باشند نشان از وجود علائم مشکوک تر و بدخیم تری می‌باشد. در ادامه به سه نمونه از ترموگرام ها که وضعیت نرمال و غیرنرمال بودن در آنها مشخص است همراه کلیه مراحل و نیز محاسبه بعد فراکتالی نواحی پر حرارت مربوط به آنها پرداخته می‌شود.

بدین منظور ابتدا خط ۹ در الگوریتم ۱ اجرا می‌شود و مقدار بعد فراکتال کل تصویر محاسبه شده و در ادامه خط ۱۰ و ۱۱ الگوریتم ۱ اجرا شده و به ترتیب

جدول ۱ بعد فراکتال محاسبه شده برای تصویر B1

تصویر	Correlation	Box-counting	FFT
B1	۱.۳۴۲۱	۱.۰۸۸۶	۱.۳۴۷۸




شکل ۹ شناسایی نواحی پر حرارت تصویر (B1)

جدول ۲ بعد فراکتالی محاسبه شده برای سینه راست و سینه چپ در

تصویر B1

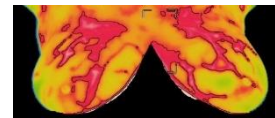
B1	Correlation	Box-Counting	FFT
سینه راست	۱.۳۰۹۸	۱.۰۰۱۵	۱.۲۵۸۸
سینه چپ	۱.۱۱۱۵	۰.۹۳۳۹۹	۱.۲۸۲



شکل ۱۰ لبه های نواحی پر حرارت بعد از حذف نواحی آگزایلا و استرنال (B1) الف) سینه چپ ب) سینه راست

جدول ۳ بعد فراکتالی محاسبه شده برای تصویر B2

تصویر	Correlation	Box-counting	FFT
B2	۱.۲۳۰۳	۱.۳۴۸۳	۱.۱۷۸۹

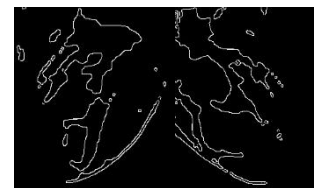

شکل ۱۱ شناسایی نواحی پر حرارت تصویر (B2)

جدول ۴ بعد فراکتالی محاسبه شده برای سینه راست و سینه چپ در

تصویر B2

B2	Correlation	Box-counting	FFT
سینه راست	۱.۲۲۱۵	۱.۳۹۵۵	۱.۱۹۲۵
سینه چپ	۱.۲۴۰۵	۱.۳۲۳۹	۱.۱۴۹۳



شکل ۱۲ لبه های نواحی پر حرارت بعد از حذف نواحی آگزایلا و استرنال (B2) الف) سینه چپ ب) سینه راست

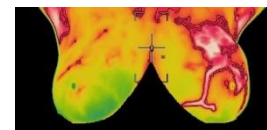
جدول ۵ بعد فراکتالی محاسبه شده برای تصویر

تصویر	Correlation	Box-counting	FFT
M1	۱.۳۷۰۱	۱.۳۱۶	۱.۳۷۹

جدول ۶ بعد فراکتالی محاسبه شده برای سینه راست و سینه چپ در

تصویر M1

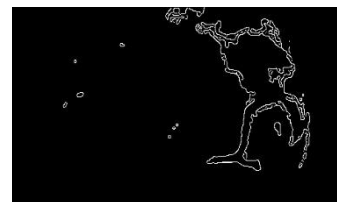
M1	Correlation	Box-counting	FFT
سینه راست	۱.۲۰۵۷	۰.۹۲۸۷۷	۱.۵۷۷۷
سینه چپ	۱.۳۹۳۸	۱.۵۷۷۷	۱.۲۷۶۳



شکل ۱۳ شناسایی نواحی پر حرارت تصویر M1

جدول ۷ از محاسبه بعد فراکتال نواحی پر حرارت برای ترموگرام B1

B1	کل تصویر	راست	چپ
Correlation	۱.۳۴۲۱	۱.۳۰۹۸	۱.۱۱۱۵
Box-counting	۱.۰۸۸	۱.۰۰۵	۰.۹۳۳۹
FFT	۱.۳۴۷۸	۱.۲۵۸۸	۱.۲۸۲



شکل ۱۴ لبه های نواحی پر حرارت بعد از حذف نواحی آگزایلا و استرنال (M1) الف) سینه چپ ب) سینه راست

جدول ۸ محاسبه بعد فراکتال نواحی پر حرارت برای ترموگرام B2

B2	کل تصویر	راست	چپ
Correlation	۱.۲۳۰۳	۱.۲۲۱۵	۱.۲۴۰۵
Box-counting	۱.۳۴۸۳	۱.۳۹۵۵	۱.۳۹۳۲
FFT	۱.۱۷۸۹	۱.۱۹۲۵	۱.۱۴۹۳

مورد مربوط موارد غیرنرمال می باشد. گزارش شده است که ترموگرام پستان با استفاده از دوربین مادون قرمز FLIR SC620 با حساسیت دما ۰/۰۴ درجه سانتیگراد و وضوح پیکسل ۶۴۰ × ۴۸۰ پیکسل گرفته شده است. ماتریس های دما دارای ابعاد ۶۸۰ ستون در ۴۸۰ ردیف از مقادیر واقعی هستند، جایی که هر مقدار نشان دهنده دمای اندازه گیری شده برای هر پیکسل در ترموگرام پستان است، به این معنی که پیکسل در موقعیت [۱۰،۱۰] دمای مشخص شده در دمای مربوطه را دارد.

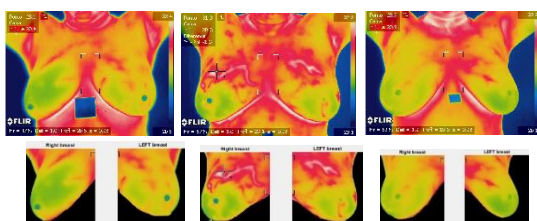
۲-۳- نتایج تقسیم بندی

با توجه به اینکه تفکیک ناحیه پستان و نواحی غدد لنفاوی کاری چالش برانگیز می باشد و ثابت شده است که سیستم های کاملاً اتوماتیک در تمامی تصاویر قابلیت تفکیک را ندارند و از آنجایی که وجود کلیه نواحی مدنظر پزشک که شامل ناحیه هر دو پستان و نواحی غدد لنفاوی ضروری می باشد و نتایج این تفکیک بر تشخیص بیماری تاثیر می گذارد، بسیاری از نویسندگان ترجیح می دهند که استخراج این نواحی را به صورت دستی یا نیمه اتوماتیک انجام دهند.

بنابراین در این مطالعه از روشی استفاده شد تا کلیه تصاویر، خروجی مناسبی جهت بکارگیری داشته باشند. از جمله مزیت های این روش پیشنهادی می توان به استخراج رنگی ناحیه مورد نظر، سرعت پردازش بالا، تفکیک متقارن دو سینه و وجود کلیه نواحی ضروری تحقیق، حذف مرز زیر ناحیه سینه که عموماً در مطالعات پیشین به آن پرداخته نشده است، اشاره نمود. استفاده از روش این مطالعه برای تقسیم بندی و تفکیک ناحیه پستان ها به شکل شبه رنگی، منجر به رسیدن به دقت ۱۰۰٪ در ۱۴۰ تصویر، به همراه کلیه نواحی ضروری که نتیجه تشخیص بیماری را تحت تاثیر قرار می دهند، شد. شکل (۱۵) نمونه هایی از تقسیم بندی و تفکیک ناحیه سینه و نواحی ضروری به شکل شبه رنگی را نشان می دهد.

۳-۳- نتایج حاصل از ویژگی بعد فراکتال

از آنجایی که از دیرباز تاکنون جهت تشخیص بیماری بین اعضای جفت در بدن انسان مقایسه صورت می گرفت، در صورت وجود توزیع حرارت نامتقارن در دو بافت پستان می توان پی به وجود ناهنجاری در بافت پستان برد. نتایج حاصل از آنالیز فراکتالی برای تصاویر ترموگرافی نشان می دهد،



شکل ۱۵ نمونه هایی از تقسیم بندی و تفکیک ناحیه سینه

جدول ۹ محاسبه بعد فراکتال نواحی پر حرارت برای ترموگرام M1

M1	کل تصویر	راست	چپ
Correlation	۱.۳۷۰۱	۱.۲۰۵۷	۱.۳۹۳
Box-counting	۱.۳۱۶	۰.۹۲۸۷۷	۱.۵۷۷۷
FFT	۱.۳۷۹	۱.۵۷۷۶	۱.۲۷۶۳

طوری که وضعیت نرمال و غیرنرمال بودن در آنها مشخص است نشان می دهد که روش Box-counting نسبت به دو روش correlation و FFT برای تشخیص ناهنجاری ها نتایج قابل قبول تری را ارائه داده است و در نهایت خط ۱۲ در الگوریتم ۱ اجرا می شود و FV حاصل از آنالیز فراکتالی ایجاد می شود.

۲-۴- طبقه بندی

در این مرحله از ماشین بردار پشتیبان (SVM) که یک روش یادگیری ماشین است و عملکرد خوبی در مسائل شناسایی الگو از خود نشان داده است که به طور گسترده برای مسائل طبقه بندی مورد استفاده قرار می گیرد، برای طبقه بندی ترموگرام ها در دو کلاس نرمال و غیرنرمال استفاده می شود. ماشین بردار پشتیبان روشی برای به دست آوردن مرز بهینه جداکننده دو کلاس است.

از جمله مزایای این روش می توان به کارا بودن در فضاهایی با ابعاد بالا و در مواردی که تعداد ابعاد بیشتر از تعداد نمونه ها باشد، اشاره نمود. ایده اصلی بسیار ساده است، مرز جداکننده در جایی قرار می گیرد که بیشترین فاصله را تا نزدیکترین نمونه های هر کدام از کلاس ها داشته باشد. در واقع مرز به گونه ای محاسبه می شود که تمام نمونه های کلاس نرمال در یک طرف و تمام نمونه های کلاس غیرنرمال در یک طرف مرز واقع شوند و مرز تصمیم گیری باید به گونه ای باشد که فاصله نزدیک ترین نمونه های آموزشی هر دو کلاس از یکدیگر در راستای عمود بر مرز تصمیم گیری تا جایی که ممکن است حداکثر شود. همچنین تابع تخمین چگالی احتمال نمونه های آموزشی، در برخی از الگوریتم ها مهم ترین علت دشواری جهت طبقه بندی، به دلیل کم بودن تعداد نمونه های آموزشی نسبت به ابعاد فضای ویژگی است. ماشین بردار پشتیبان بدون نیاز به این تابع، مرز بهینه جداکننده را پیدا می کند. به همین دلیل برای طبقه بندی در روش پیشنهادی انتخاب شد.

۳-نتایج

۳-۱- شرح پایگاه داده

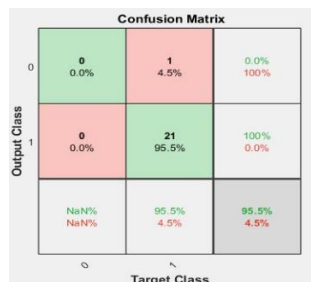
تصاویر مورد استفاده در این مطالعه، از پایگاه داده معروف به proeng که این پایگاه داده visual lab (آزمایشگاه بصری برزیل) نام دارد و واقع در برزیل می باشد، جمع آوری شده است. از ۱۴۰ ترموگرام این پایگاه داده از نمای رو به رو استفاده شده است که ۱۰۷ مورد مربوط به ترموگرام های نرمال و ۳۳

نکرده‌اند و علاوه بر این، می‌توان مشاهده کرد که بیشتر آثار مرتبط، آزمایشات انجام شده بر روی تعداد تصاویر کمتری نسبت به این مطالعه دارند. دقت متوسط روش پیشنهادی با دقت سایر نویسندگان در زمینه تفکیک و نیز تشخیص قابل رقابت است.

در این مطالعه از طبقه بند ماشینی بردار پشتیبان (SVM) برای تشخیص سرطان پستان استفاده شد. طبقه‌بند کننده SVM عملکرد عالی در تعداد زیادی از مسائل شناسایی الگو از خود نشان داده است. در ادامه نتایج بدست آمده از طبقه بند ماشینی بردار پشتیبان (SVM) که برای آموزش و تست در نظر گرفته شده است بیان می‌شود. پارامترهای این طبقه‌بند از طریق اعتبارسنجی متقابل k-تایی (کراس ولیدیشن) که یک روش ارزیابی مدل است که در آن مجموعه داده‌ها به k زیر مجموعه با تعداد داده‌های یکسان تقسیم می‌شوند که در هر زمان یکی از k زیر مجموعه برای تست و 1-k زیر مجموعه برای آموزش استفاده می‌شود، به صورت زیر آمده است.

t 0 -v 5 -c 128

در این فرایند ابتدا طی تکرارهای متوالی مقادیر مختلف پارامترهای ماشینی بردار پشتیبان انتخاب می‌شوند و توسط سیستم ارزیابی خواهند شد. در نهایت پارامترهای مرتبط با بهترین دقت به دست آمده به عنوان مدل بهینه برای محاسبه دقت سیستم در مرحله تست انتخاب می‌شوند. ماتریس درهم ریختگی حاصل از این طبقه بندی کننده در شکل (۱۶) نشان داده شده است.



شکل ۱۶ ماتریس درهم ریختگی طبقه بند ماشینی بردار پشتیبان

جدول ۱۰ مقایسه روش پیشنهادی و کارهای مرتبط

مطالعه	تعداد تصاویر برای تفکیک-تشخیص	درجه اتوماتیک	پایگاه داده	دقت
سانچز و همکارانش	۶۰-۱۷۵	اتوماتیک	Proeng	۹۰-۹۸%
Sayed و همکارانش	۶۳-۶۳	اتوماتیک	Proeng	۹۶.۸۲%
لیسا و همکارانش	۹۸-۹۸	نیمه اتوماتیک	-	۸۵%
اتحادتوکل و همکارانش	۱۵-۳۲	اتوماتیک	بیمارستان سنگاپور	۸۳%
خسروی و همکارانش	۳۰-۱۲۰	اتوماتیک	Proeng	۱۰۰%
فیلهو و همکارانش	-	دستی	Proeng	۷۴%
کالدر و همکارانش	۶۷-۶۷	نیمه اتوماتیک	-	۸۶%
مطالعه حاضر	۷۴-۱۴۰	نیمه اتوماتیک	Proeng	۹۵.۵%

ترموگرام‌هایی که در آنها رگ سازی وجود ندارد و توزیع دما در دو بافت پستان متقارن بوده (مانند تصویر B1) عموماً بعد فراکتال نزدیک به یک (بعد توپولوژی خط) دارند و بین بعد فراکتال دو بافت پستان نیز تقارن وجود دارد، نرمال می‌باشند.

همچنین در ترموگرام‌هایی که توزیع دما در آنها متقارن است اما دارای رگ سازی متقارن نیز می‌باشند (مانند تصویر B2) و به دلیل وجود رگ سازی و پیچیدگی در لبه‌های نواحی پرحرارت به دلیل وجود رگ‌ها، بعد فراکتالی بزرگی دارند که این به معنی وجود سرطان نمی‌باشد چون بین دو بافت پستان تقارن وجود دارد و این نوع از تصاویر نیز نرمال هستند.

نمونه ترموگرام‌هایی که نواحی پرحرارت در آنها لبه‌های پیچیده‌ایی دارند و تقارن در دو بافت سینه نیز وجود ندارد (مانند تصویر M1) و بعد فراکتالی کلی تصویر عددی بزرگ و همچنین بعد فراکتالی سینه راست و سینه چپ با هم تفاوت چشم‌گیری را دارا هستند این نوع از تصاویر غیرنرمال می‌باشند. از این ویژگی مهم جهت تشخیص ناهنجاری‌های موجود در ناحیه پستان و بافت شناسی ناحیه پستان میتوان در کنار سایر روش‌های استخراج ویژگی، استفاده نمود. آنالیز فراکتالی به طور بالقوه می‌تواند قابلیت اطمینان ترموگرافی در تشخیص تومورها را بهبود بخشد. همچنین آنالیز فراکتالی نقش مهمی در ردیابی توزیع حرارت متقارن، در دو بافت پستان جهت ردیابی ناهنجاری‌ها دارد.

۳-۴- نتایج طبقه بندی

پس از نرمالیزه کردن ویژگی آنالیز فراکتالی تصاویر، آنها به طبقه‌بندی کننده وارد می‌شوند

۴- بحث

در جدول (۱۰) مقایسه‌ای بین روش پیشنهادی و کارهای مرتبط وجود دارد، همانطور که ذکر شده است، همه نویسندگان از روش تقسیم اتوماتیک استفاده

۵- نتیجه گیری و پیشنهادات

در این مطالعه روشی برای تقسیم‌بندی و طبقه‌بندی ناحیه پستان‌ها و نواحی مدنظر پزشک به شکل شبه رنگی در تصاویر ترموگرافی پستان پیشنهاد شد. روش پیشنهادی این مطالعه قادر است که تمامی نواحی ضروری را به طور خودکار از تصاویر مورد نظر تفکیک رنگی کرده و ویژگی‌های مهمی را از ترموگرام پستان استخراج کند. مطالعات پیشین در زمینه تشخیص سرطان پستان نشان می‌دهد که آنالیز فراکتالی به طور بالقوه می‌تواند قابلیت اطمینان ترموگرافی در تشخیص تومور را بهبود بخشد. جنبه نوآوری این مقاله بررسی نقش آنالیز فراکتالی، در ردیابی توزیع حرارت متقارن در دو بافت پستان در تصاویر ترموگرافی است. نتایج نشان می‌دهد که آنالیز فراکتالی نقش مهمی در ردیابی توزیع حرارت نامتقارن، در دو بافت پستان جهت بررسی عدم تقارن به منظور ردیابی ناهنجاری‌های پستان را دارد. نرخ دقت در روش پیشنهادی این مطالعه برابر با ۹۵.۵٪ است که از ویژگی بعد فراکتالی نواحی پرحرارت استفاده می‌کند. همچنین این روش تعداد تصاویر بیشتری را در مقایسه با برخی از کارهای مرتبط که تفکیک تصاویر و تشخیص بیماری را انجام داده اند، شامل می‌شود. نتایج روش پیشنهادی با کارهای مربوطه قابل رقابت است. به دست آوردن نتایج مناسب‌تر در زمینه تشخیص سرطان پستان سبب توسعه روش‌های تشخیصی جهت ردیابی ناهنجاری‌های پستان بر اساس تشخیص الگو می‌شود که در نتیجه آن می‌توان با استفاده از فناوری‌های کم هزینه تشخیص بهتری را به بیماران بدهد. حتی می‌توان از این نوع سیستم‌های تشخیصی در مواقعی که فرد بیمار از لحاظ مسافت به مرکز ارائه دهنده - ی خدمات پزشکی دسترسی ندارد و زمان مساله‌ی بحرانی است، در محیط وب با ارائه‌ی اطلاعاتی از سابقه بیماری، مشخصات فردی و تصاویر گرفته شده از بیمار به تشخیص و درمان بیماری از راه دور پرداخت. که در نتیجه آن ارائه دهنده‌های خدمات پزشکی به بهره‌وری و مصرف‌کننده‌ها نیز به راحتی بیشتری خواهند رسید. در واقع می‌توان توسط فناوری‌های بینایی، یادگیری ماشین و پردازش تصویر سیستمی را ایجاد نمود تا در محیط وب با ارائه تصاویر ترموگرافی پستان از بیماران، به تشخیص سرطان پستان بپردازد.

به عنوان کارهای آینده، می‌توان به بکارگیری الگوریتم‌های مندرج در این مطالعه جهت تشخیص سرطان پستان با استفاده از تصاویر سه بعدی، جهت شناسایی ناحیه کاندید برای تومور و در نتیجه تشخیص بیماری پرداخت. همچنین تحقیق در زمینه محاسبه بعد فراکتال نواحی پرحرارت، با استفاده از سایر روش‌ها و مقایسه با مطالعات انجام شده و نیز استفاده از آنالیز فراکتالی در ردیابی خوش خیمی و بدخیمی تومورها اشاره نمود. همچنین می‌توان از روش پیشنهادی این تحقیق جهت تشخیص سرطان پستان در برخی حیوانات (پستانداران مشابه انسان) و نیز از تکنیک عدم تقارن بکار برده شده در این تحقیق، جهت ردیابی ناهنجاری‌ها بین اعضای جفت در بدن انسان استفاده نمود.

سپاسگزاری

نویسندگان این مقاله، از بررسی کنندگان کمال سپاسگزاری را دارند.

مراجع

- [1] Peter Grassberger and Itamar Procaccia (1983). 'Measuring the Strangeness of Strange Attractors'. *Physica D:Nonlinea Phenomena*. 9(1-2):189-208
- [2] S.B.Fox, K.C.Gatter, R.D.Leek, A.L.Harris, J.Bliss, J.L.Mansi, & B.Gusterson. (1997). Association of tumor angiogenesis with bone marrow micrometastase in breast cancer patients. *journal of the National center Institute* .
- [3] Gonzalez,R.C., and Woods,R.E.(2002),*Digital Image Processing*(2nd ed.), Prentice-Hall, Inc., ISBN 0-201-18075-8
- [4] G. Schaefer, S. Y. Zhu, and B. Jones, "An image retrieval approach for thermal medical images," *Proceedings of 8th Medical Image Understanding and Analysis*, pp. 181-183, 2004
- [5] Woods, R. C. G. a. R. E. (2007). *Digital Image Processing*. Prentice
- [6] Kaihua Zhang a, L. Z. a., Huihui Song b, Wengang Zhou. (2008). Active contours with selective local or global segmentation: A new formulation and level set method. *Image and Vision Computing* .
- [7] Mahnaz EtehadTavakol, C. L., Saeed Sadri, E.Y. K. Ng. (2010). Analysis of Breast Thermography Using Fractal Dimension to Establish Possible Difference between Malignant and Benign Patterns. *Healthcare Engineering*, 27-43 .
- [8] HosseinGhayoumizadeh. (2011). Distinguish breast cancer based on thermal features in infrared images. *researchgate* .
- [9] N. Selvarasu, A. N., and N. Nandhitha. (2012). Effective Representation of Non-Uniformity and Asymmetry in Breast Thermographs using Statistical Parameters on Histograms of Wavelet Coefficients for Cancer Detection. *European Journal of Scientific Research*, 80, 10-19 .
- [10] Lahiri, B. B., Bagavathiappan, S., Jayakumar, T., Philip, John. (2012). Medical applications of infrared thermography: A review. *Infrared Physics & Technology*, 55(4), 221-235. doi:<https://doi.org/10.1016/j.infrared.2012.03.007>
- [11] Borchardt, T. B., Conci, A., Lima, R. C. F., Resmini, R., & Sanchez, A. (2013). Breast thermography from an image processing viewpoint: A survey. *Signal Processing*, 93(10), 2785-2803. doi:<https://doi.org/10.1016/j.sigpro.2012.08.012>
- [12] Banerjee, Tanvi(2014). 'Day or night Activity Recognition From Video Using Fuzzy Clustering Technique'.*IEEE Transaction on Fuzzy systems*.22(3):483-493. citeSeerX 10.1.1.652.2819.dio:10.1109/TFUZZ.2013.2260756

- [13] M. Fatemeh Khosravi-Farsani, D. H. E.-K. (2014). Fully automatic breast segmentation of thermal images in order to aid diagnosis automatic breast cancer detection .
- [14] Calder´on-Contreras ,J. D., Chac´on-Murgu´ia, M.I., Villalobos-Montiel, A.J.,Ortega-M´aynez. (2015). A fuzzy computer aided diagnosis system using breast thermography. *2015 IEEE 12th International Symposium on Biomedical Imaging (ISBI), IEEE* .
- [15] Lessa, V., Marengoni, M., 2016. Applying artificial neural network for the classification of breast cancer using infrared thermographic images, in: International Conference on Computer Vision and Graphics, Springer. pp. 429–438.
- [16] Sayed, G. I., Soliman, M., & Hassanien, A. E. (2016). Bio-inspired Swarm Techniques for Thermogram Breast Cancer Detection. *springer International Publishing* .
- [17] CanadianCancerSociety. (2017) ,(breast thermography. *Best Health* .
- [18] WHO, W.H.O.,2019. Cancer . URL: <https://www.who.int/en/news-room/fact-sheets/detail/cancer>
- [19] Singh, D., & Singh, A. K. (2020). Role of image thermography in early breast cancer detection- Past, present and future. *Computer Methods and Programs in Biomedicine*, 183, 105074. doi:<https://doi.org/10.1016/j.cmpb.2019.105074>
- [20] S´anchez-Ruiz , D., Olmos-Pineda, Ivan,Olvera-L´opez, J. Arturo. (2020). Automatic region of interest segmentation for breast thermogram image classification. *Pattern Recognition Letters*, 135, 72-81.
- [21] Roberto, G.F., Lumini, A., Neves, L. A., & do Nascimento, M. Z. (2021). Fractal Neural Network: A new ensemble of fractal geometry and convolutional neural networks for the classification of histology images. *Expert Systems with Applications*, 166, 114103. doi:<https://doi.org/10.1016/j.eswa.2020.114103>